

## 치과 임플란트에서 골개조 관련인자의 발현에 관한 연구

류승희<sup>1,3</sup> · 김방신<sup>1,3</sup> · 정승곤<sup>1,3</sup> · 한만승<sup>1,3</sup> · 국민석<sup>1,3</sup> · 옥승호<sup>2,3</sup> · 오희균<sup>1,3</sup> · 박홍주<sup>1,3</sup>

전남대학교 치의학전문대학원 <sup>1</sup>구강악안면외과학교실, <sup>2</sup>구강미생물학교실, <sup>3</sup>2단계 Brain Korea 21 (BK21) 치의학연구소

**Abstract** (J Korean Assoc Oral Maxillofac Surg 2010;36:386-91)

### Expression of osteoclastogenesis related factors in dental implant patients

Seong-Hee Ryu<sup>1,3</sup>, Bang-Sin Kim<sup>1,3</sup>, Seunggon Jung<sup>1,3</sup>, Man-Seung Han<sup>1,3</sup>,  
Min-Suk Kook<sup>1,3</sup>, Seung-Ho Ohk<sup>2,3</sup>, Hee-Kyun Oh<sup>1,3</sup>, Hong-Ju Park<sup>1,3</sup>

<sup>1</sup>Department of Oral and Maxillofacial Surgery, <sup>2</sup>Oral Microbiology, School of Dentistry, Dental Science Research Institute,

<sup>3</sup>2nd stage of Brain Korea 21 (BK21), Chonnam National University, Gwangju, Korea

**Introduction:** Bone resorption is a unique function of osteoclasts. Osteoclasts are a specialized macrophage polykaryon whose differentiation is regulated principally by macrophage colony-stimulating factors, receptor activator of nuclear factor  $\kappa$ B ligand (RANK) ligand, osteoprotegerin (OPG), and interleukins (IL). Reflecting the integrin-mediated signals, osteoclasts develop a specialized cytoskeleton that allows it to establish an isolated micro-environment between itself and the bone, wherein matrix degradation occurs by a process involving proton transport. The levels of IL-1, IL-6, OPG, and prostaglandin E<sub>2</sub> (PGE<sub>2</sub>) expression were evaluated to study the correlations between dental implant teeth and the adjacent teeth.

**Materials and Methods:** The exudate of the gingival crevice acquired from dental implants, adjacent teeth, opposite teeth and contralateral teeth of 24 patients.

**Results:**

1. The levels of IL-1, IL-6, OPG and PGE<sub>2</sub> expression in dental implant teeth were higher than those of the contralateral teeth.
2. IL-1 revealed a higher expression level in the adjacent teeth than in dental implant teeth.
3. The dental implant teeth and adjacent teeth did not show a remarkable difference in the level of IL-1 expression.
4. All the other cytokines were strongly expressed in the dental implant compared to the adjacent teeth.

**Conclusion:** These results suggest that there might be close correlation between dental implant teeth and adjacent teeth in terms of the expressions of cytokines that affect the development and regulation of osteoclasts.

**Key words:** Dental implants, Cytokines, Osteoclasts

[paper submitted 2010. 6. 4 / revised 2010. 10. 12 / accepted 2010. 10. 15]

## I. 서 론

골은 특수한 형태의 결체조직으로 조골세포(osteoblast), 파골세포(osteoclast)로 이루어져 있으며, 골밀도(skeletal integrity)는 골형성과 골흡수 간의 역동적인 균형에 의하여 정교하게 조율된다<sup>1</sup>. 골세포들의 복합적인 작용으로 나타나는 골개조는 생화학적 반응과 기계적 자극에 대한 반응으로 야기된 조골세포와 파골세포의 활성화에 의하여 이루어진다.(model of bone adaptation)

그러나 임플란트의 조직은 정상치아의 조직과 다른 구성을 하고 있다. 임플란트 식립과정은 필연적으로 발치로 인한 치주인대 등의 조직상실을 수반한다. 따라서 임플란트에서 나타나는 생리적 변화는 정상치아가 나타내는 양상과는 다른 양상을 나타낼 것이다. 치주인대조직은 인체 내에서 저작을 통한 기계적 자극에 완충역할을 하며 직접적으로 반응하는 곳이다. 또한 치주인대조직은 물리적 자극을 통하여 치아의 이동이 가능하도록 치조골의 흡수와 생성을 유도하는 조직이기도 하다. 그래서 치주인대조직은 지속적인 교합력으로 기계적 자극에 대한 국소적인 사이토카인이 항상 분비되는 조직으로 *in vivo*의 경우에서 기계적 자극이 추가로 가해지게 되면 즉각적이고 충분한 양의 사이토카인이 조골세포에 영향을 줄 수 있다. 이러한 이유에서 임플란트를 식립한 치아에서 나타나는 골개조의 현상은 기존의 정상적인 상태에서의 골개조와는 다른 관점에서의 접근이 필요할 것이다.

**박홍주**

501-757 광주광역시 동구 학동 5번지  
전남대학교 치의학전문대학원 구강악안면외과  
**Hong-Ju Park**  
Department of Oral and Maxillofacial Surgery,  
School of Dentistry, Chonnam National University  
5 Hak-Dong, Dong-Ku, Gwangju, 501-757, Korea  
Tel: +82-62-220-5439 Fax: +82-62-228-8712  
E-mail: omspark@chomam.ac.kr

\*본 연구는 2006년 학술진흥재단의 연구비 지원 하에 이루어졌음.

파골세포의 전구세포가 성숙된 파골세포로 분화하려면 조골세포에서 만들어지는 receptor activator of nuclear factor  $\kappa$  B ligand (RANKL)과 macrophage colony stimulating factor (M-CSF)가 요구되며, 반면에 RANKL의 decoy receptor로써 osteoprotegerin (OPG)이 조골세포에서 유리되어 파골세포형성(osteoclastogenesis)을 억제한다<sup>2</sup>.

조골세포의 분화 및 활성화에 관련된 인자로는 parathyroid hormone (PTH), core binding factor  $\alpha$  1 (Cbfa1), leptin, bone morphogenetic protein (BMP), interleukin-1 (IL-1), IL-6, IL-11 등이 알려져 있으며<sup>3</sup>, 파골세포의 분화 및 활성화에 관련된 인자로는 receptor activator of nuclear factor  $\kappa$  B (RANK), RANKL, OPG, c-fos, nuclear factor  $\kappa$  B (NF  $\kappa$  B), IL-1, tumor necrosis factor (TNF), prostaglandin E<sub>2</sub> (PGE<sub>2</sub>) 등이 보고되고 있다. 또한 이와 별도로 PGE<sub>2</sub>, matrix metallo proteinases (MMP) 등도 보고되고 있다<sup>4,5</sup>.

정상치아에서 위의 다양한 종류의 사이토카인들은 치아 및 치주골 주변의 여러 조직들로부터 치은열구로 삼출되어 다양한 구성의 치은열구액을 형성 한다<sup>9,10</sup>. 임플란트의 매식 시 발치로 인한 치주인대의 소실과 더불어 치은열구도 소실되지만 임플란트에서도 정상치아의 치은열구와 비슷한 형태의 열구가 형성된다. 따라서 임플란트를 식립한 부위의 열구액의 조성은 정상치아의 그것과는 다른 양상을 나타낼 것으로 추정한다. 이렇게 변화된 열구액의 조성은 임플란트 식립 부위 및 주변 조직의 골개조에 영향을 미치게 될 것이다. 따라서 이러한 임플란트 식립 부위의 열구액에 대한 분석은 정상치아와 다른 구조적 특징을 갖는 임플란트 식립 부위의 골개조를 이해하는데 중요한 단서가 될 것이다.

기존의 치과영역에서의 골개조에 관한 연구는 치주염에 의한 골흡수, 교정력에 의한 골개조 등에 관한 연구가 주를 이루고 있다. 임플란트 주위 조직에서의 골개조 관련인자의 발현에 관한 연구는 아직까지 미미한 실정이며, 임플란트 주위 조직의 특성에 대한 연구가 필요하다. 또한 성공적인 임플란트 시술을 위하여, 임플란트 골조직의 변화는 새로운 관점에서의 접근이 필요하다. 따라서 본 연구에서는 임플란트 시술환자의 임플란트와 인접치아, 대합치아 및 동일악궁의 반대측에 존재하는 정상치아의 열구액으로부터 파골세포 관련인자들의 발현 양을 비교분석하고자 한다.

## II. 연구대상 및 방법

### 1. 연구대상

광주, 전남지역의 임플란트 치료를 받은 환자 중에서 정기검사가 가능하고 병적 상태가 없는 임플란트 환자인 17명의 성인 남자와 7명의 성인 여자를 대상으로 하였으며, 임플란트 최종 보철 완료 1-2개월 후에 임플란트 식립 부

위, 인접치아, 대합치아 및 동일악궁의 반대 측 정상치아 등에서 채취한 시료로부터 각각 파골세포 관련인자의 발현을 분석하였다.

### 2. 연구방법

#### 1) 치은열구액의 채취

임플란트 치료를 받은 환자 24명으로부터 임플란트 식립 부위, 인접치아, 대합치아 및 정상치아 등의 4개 치아에서 각 치아 당 2부위 씩 paper point를 치주낭 내 10초간 삽입하여 치은열구액을 채취하여 각각 1 mL의 0.9% 생리식염수에 부유하였다. 채취한 표본을 원심분리(Micro 17TR, Hanil Science Industrial Co., Ltd., Incheon, Korea)하여 상등액을 모은 후 냉동보관하였다.

#### 2) IL의 정량

IL-1  $\alpha$  및 IL-1  $\beta$ 의 정량을 위하여 TiterZyme EIA human IL-1  $\alpha$  ELISA kit, IL-1  $\beta$  TiterZyme EIA human IL-1  $\beta$  ELISA kit (Assay Designs, Inc., Ann Arbor, Michigan, USA)를 사용하였으며, IL-6의 정량을 위하여 human IL-6 colorimetric ELISA kit (Endogen Co. Pittsburgh, PA, USA)를 사용하였다. IL-1  $\alpha$ , IL-1  $\beta$  및 IL-6와 특이하게 반응하는 항혈청을 이용한 면역효소흡착법으로 배양액 내 IL의 농도를 측정하였다. 치주인대세포 배양액 또는 일정한 농도로 희석된 표준 IL-6 용액과 50  $\mu$ L의 biotinylated anti-human IL를 anti-human IL가 부착된 96 well plate에 분주하고 실온에서 2시간 방치하였다. 2시간 후 buffer solution으로 3회 세척하고 100  $\mu$ L avidin-peroxidase를 첨가하여 30분간 방치한 뒤 buffer solution으로 3회 세척하였으며, 마지막으로 용액을 각 well에 100  $\mu$ L씩 떨어뜨려 실온에서 30분간 반응시킨 후 microplate reader (Dynatech laboratories, Chantilly, VA, USA)로 450 nm에서 흡광도를 측정하였다. 표준 IL의 희석 농도와 흡광도로 표준방정식을 구한 후 세포 배양액 내의 IL의 농도를 계산하였다.

#### 3) OPG의 정량

OPG ELISA kit (Imundiagnostik AG, Bensheim, Germany) 농도는 ELISA 방법으로 측정하였다. Human OPG에 대한 단클론항체를 96-well plate에 부착시키고 혈청을 분주시켜 배양하고 이 위에 OPG와 결합하는 peroxidase가 표지된 단클론항체와 tetramethylbenzidine (TMB) 기질을 분주한다. 450 nm에서 흡수되는 파장을 microplate reader (ELx 800 UV, BioTek Instrument Inc., Winooski, VT, USA)에서 정량 측정하였다.

#### 4) PGE<sub>2</sub>의 정량

PGE<sub>2</sub> 농도는 PGE<sub>2</sub> EIA system (Biomedica Medizinprodukte GmbH & Co KG, Vienna, Austria)를 사용하여 효소면역학

적 방법으로 측정하였다. 50 μM의 시료액을 50 μL의 anti-PGE<sub>2</sub> immunoglobulin G (IgG)와 혼합하고 4°C에서 3시간 동안 microplate 바닥에 부착된 secondary antibody에 결합하도록 배양하였다. 50 μL의 horseradish peroxidase-conjugated PGE<sub>2</sub>를 첨가하고 4°C에서 1시간 배양한 후 microplate well을 wash buffer solution으로 3회 세척하고 horseradish peroxidase 기질로서 3,3',5,5'-tetramethyl benzidine hydrogen peroxide 용액 150 μL를 첨가하고 상온에서 30분간 배양하였다. 1 M 황산으로 반응을 중단시키고 microplate reader로 파장 450 nm에서의 흡광도를 측정하였다.

### 3. 실험결과와 통계적 분석

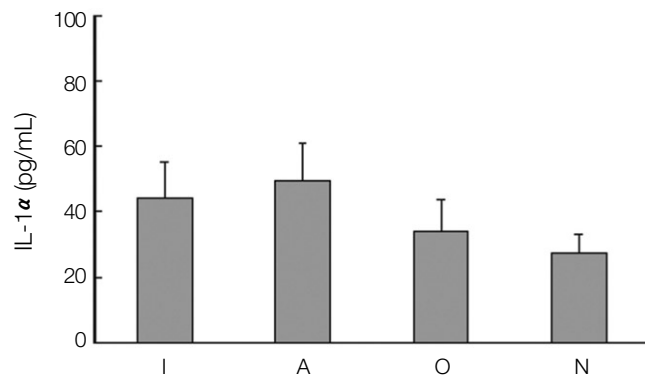
여러 군들 가운데서 실험군의 각 세군중의 유의성 있는 차이를 알아내기 위해 SPSS version 12.0 (SPSS Inc., Chicago, IL, USA)를 사용하여 one-way ANOVA test를 시행하였고, 각각 군들 사이의 t-검정을 시행하였고, 모든 실험에서 P<0.01을 유의한 수준으로 평가하였다.

## Ⅲ. 결 과

### 1. IL-1 α의 발현

임플란트 식립환자에서 골흡수 유도 사이토카인인 IL의 발현을 분석하기 위하여 임플란트와 그의 인접치아, 대합치아 및 정상치아에서 치은열구액을 채취하고, IL-1 α의 농도를 분석하였다.

임플란트 식립 부위와 인접치아에서의 IL-1 α의 발현은 각각 44.1 pg/mL, 49.8 pg/mL로서 인접치아에서 약간 높은 양의 발현 양상을 나타내었으나, 대합치아에서 생성되는 IL-1 α의 발현 양은 34.0 pg/mL로서 임플란트 주위보다 낮은 발현 양을 나타내었다. 그러나 임플란트 식립 부위, 인



**Fig. 1.** Expression of interleukin-1 α (IL-1 α) in dental implant patients. (I: dental implant teeth, A: adjacent teeth to the dental implant, O: opposite, N: normal teeth)

접치아 및 대합치아 모두 정상치아보다는 많은 양의 IL-1 α를 생산하는 것으로 나타났다.(Fig. 1)

### 2. IL-1 β의 발현

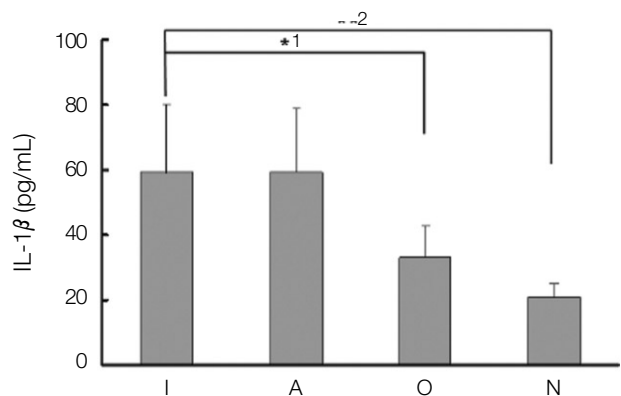
IL-1 β의 발현 양상은 임플란트 식립 부위와 인접치아에서 각각 59.1 pg/mL, 59.4 pg/mL로 거의 비슷한 농도의 경향을 나타내었으며, 대합치아의 33.0 pg/mL 및 정상치아의 20.6 pg/mL 보다 현저하게 증가된 경향을 나타내었다. 또한 임플란트 식립 부위와 인접치아 사이의 IL-1 β 발현 양은 통계적으로 유의한 차이를 나타내지 않았으나, 임플란트와 대합치아(P<0.01), 및 임플란트와 정상치아(P<0.01)에서의 발현 양은 통계적으로 유의한 차이를 나타내었다.(Fig. 2)

### 3. IL-6의 발현

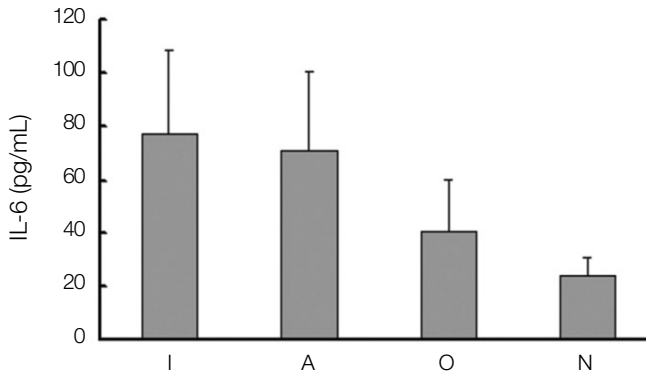
IL-1 β에 의하여 생성 유도되고, 조골세포에 존재하는 수용체에 결합하여 조골세포에 의한 파골세포의 분화를 유도하는 것으로 알려진 IL-6의 발현을 분석하였다. IL-6의 발현 양상은 임플란트 및 인접치아에서 각각 77.0, 71.4 pg/mL, 대합치아와 정상치아에서 각각 40.8, 24.1 pg/mL의 발현 양을 나타내어 IL-1 β의 발현의 경우와 비슷한 양상을 나타내었다.(Fig. 3) 임플란트 식립 부위와 인접치아에서 비슷한 양의 발현을 나타내었으며, 양쪽 모두 대합치아와 정상치아에서의 발현과는 통계적으로 유의한 차이를 나타내었다.(P<0.01)

### 4. OPG의 발현

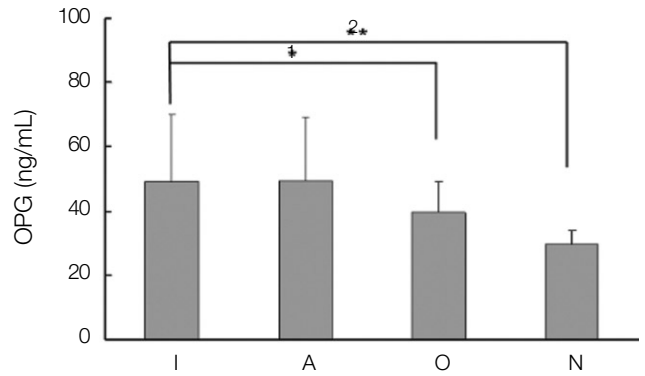
파골세포의 활성화에 있어서 직접적인 영향을 나타내는 것으로 중요한 의미를 갖는 OPG의 발현을 분석한 결과, 임플



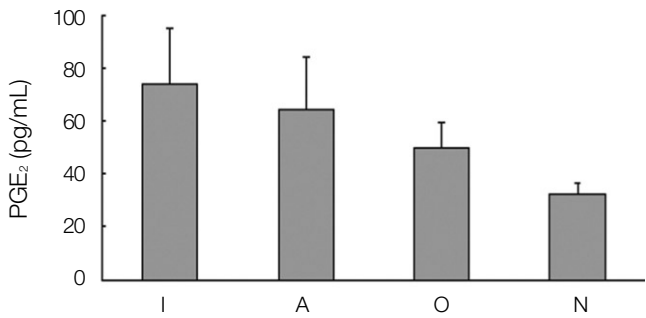
**Fig. 2.** Expression of interleukin-1 β (IL-1 β) in dental implant patients. (I: dental implant teeth, A: adjacent teeth to the dental implant, O: opposite, N: normal teeth. 1: P<0.01, 2: P<0.01)



**Fig. 3.** Expression of interleukin-6 (IL-6) in dental implant patients. (I: dental implant teeth, A: adjacent teeth to the dental implant, O: opposite, N: normal teeth)



**Fig. 4.** Expression of osteoprotegerin (OPG) in dental implant patients. (I: dental implant teeth, A: adjacent teeth to the dental implant, O: opposite, N: normal teeth. 1:  $P < 0.01$ , 2:  $P < 0.01$ )



**Fig. 5.** Expression of prostaglandin E<sub>2</sub> (PGE<sub>2</sub>) in dental implant patients. (I: dental implant teeth, A: adjacent teeth to the dental implant, O: opposite, N: normal teeth. 1:  $P < 0.01$ , 2:  $P < 0.01$ )

란트 식립 부위에서의 OPG의 발현은 49.0 ng/mL로서 인접 치아의 49.3 ng/mL와 비슷한 경향을 나타내었으며, 각각 39.5 ng/mL, 29.7 ng/mL의 발현 양을 나타낸 대합치아와 정상치아와 통계적으로 유의한 차이를 나타내고 있으나 전체적인 발현 양에 있어서 많은 차이를 나타내지는 않았다.(Fig. 4)

### 5. PGE<sub>2</sub>의 발현

치아의 감염 및 염증반응의 중요한 지표로서 나타나는 PGE<sub>2</sub>는 임플란트 식립 부위와 인접치아에서 각각 73.7 pg/mL 및 64.5 pg/mL이 발현되었으며, 49.8 pg/mL, 32.4 pg/mL의 발현을 나타낸 대합치아 및 정상치아보다 약간 높은 양의 발현을 나타내었다.(Fig. 5)

## IV. 고 찰

치주인대세포는 치근과 치조골 사이에 존재하는 세포로

서 조골세포의 분화 표식인자인 alkaline phosphatase (ALP)와 osteocalcin을 발현할 뿐만 아니라, 실제로 석회화 결절을 형성하며<sup>11</sup>, 골흡수 유도 사이토카인인 IL-1  $\beta$ 에 의하여 파골세포 분화 유도인자인 IL-6를 생성하는 것으로 보고되었다<sup>12,13</sup>. 이와 같은 결과들은 치주인대세포가 조골세포와 유사한 특성을 지니고 있음을 시사한다. 즉, 치주인대세포가 골형성 및 흡수를 매개하여 교정력에 의한 치아의 이동 및 치주염 시 나타나는 치조골 개조 및 파괴에 관여할 가능성을 제시한다. 그러나 치과 임플란트를 시술받은 환자는 발치과정에서 이러한 치주인대조직이 유실되어 치주인대 조직에 의한 골형성 및 흡수를 조절하는 기능을 상실할 수 있다.

한편 IL-6는 조골세포에 존재하는 수용체에 결합하여 조골세포에 의한 파골세포의 분화를 유도한다<sup>14</sup>. 또한 여성호르몬인 17  $\beta$ -estradiol은 1  $\alpha$ , 25-(OH)<sub>2</sub>D<sub>3</sub>와는 반대로 골흡수를 억제하는 호르몬으로서, 특히 폐경기 이후의 골다공증 환자에서는 17  $\beta$ -estradiol의 결핍에 의하여 혈청내 IL-6의 농도가 증가하며<sup>15,16</sup>, 실제로 17  $\beta$ -estradiol이 조골세포에서 IL-1에 의한 IL-6의 생성을 감소시켜 17  $\beta$ -estradiol에 의한 골흡수 억제는 조골세포에서 17  $\beta$ -estradiol에 의한 IL-6 생성 억제작용에 의하여 야기되는 것으로 생각되고 있다<sup>17,18</sup>. 이와 같이 조골세포는 파골세포의 분화를 매개하는데 중요한 역할을 하며, 17  $\beta$ -estradiol 및 1  $\alpha$ , 25-(OH)<sub>2</sub>D<sub>3</sub>는 조골세포로부터 파골세포의 분화에 관여하는 사이토카인의 합성을 자극 또는 억제하여 파골세포의 분화를 조절한다.

따라서 본 연구에서는 임플란트 식립환자에서 골흡수 유도 사이토카인인 IL의 발현을 분석하기 위하여 임플란트 식립 부위와 그의 인접치아, 대합치아 및 정상치아에서 치은열구액을 채취하여, IL-1  $\alpha$ , IL-1  $\beta$  및 IL-6의 농도를 분석하였다. 그 결과 IL-1  $\alpha$ , IL-1  $\beta$  및 IL-6의 발현은 임플란트 식립 부위와 인접치아에서 정상치아보다 높은 양의 발현 양상을 나타내었다. 따라서 임플란트 식립 부위에서 정상치아의 경우보다 파골세포의 활성이 높아지는 것으로 판

단된다.

IL의 활성과 더불어 치주인대세포와 조골세포는 collagen 합성과 ALP 활성화에 의한 골생성 기능<sup>19,21</sup>과 함께 최근에는 OPG와 osteoprotegerin ligand (OPGL)의 coupling factor를 분비하여 치조골 내의 파골세포의 분화 정도와 활성도를 조절하여 결과적으로 골흡수 기능<sup>4,5</sup>도 조절하는 것으로 밝혀졌다. OPG와 OPGL의 조절인자들 중에서 PGE<sub>2</sub>, TNF 등의 사이토카인과 PTH, 1 $\alpha$ ,25-(OH)<sub>2</sub>D<sub>3</sub>, glucocorticoid 등의 호르몬은 OPGL의 생성을 증진시켜서 골흡수 기능을 촉진시킨다<sup>6</sup>. 기계적 자극에 의하여 염증성 사이토카인인 PGE<sub>2</sub>는 골흡수가 발생하는 압박 부위에서 주로 생성되며 치주인대 공간을 통해서 치조골에 영향을 주며 치은열구액에서 발견된다<sup>7,8</sup>. 이러한 인자들이 연쇄적으로 반응하여 최종적으로 OPGL와 OPG를 조절하여 골개조를 유도한다.

이러한 맥락에서 파골세포의 증식 및 활성화를 억제하는 사이토카인인 OPG의 발현은 파골세포의 활성에 있어서 직접적인 영향을 나타내는 것으로 중요한 의미를 갖는다고 할 수 있다. 본 연구에서는 임플란트 식립 부위에서의 OPG의 발현은 인접치아와 비슷한 경향을 나타내었으며, 대합치아와 정상치아와 통계적으로 유의한 차이를 나타내고 있으나 전체적인 발현 양에 있어서 많은 차이를 나타내지는 않았다. 파골세포 분화를 억제하는 인자인 OPG의 발현이 증가한 것은 임플란트 식립 부위의 주변조직이 정상치아의 경우보다 왕성한 골개조 활성을 갖는 것으로 추정할 수 있으나 이는 조골세포 활성의 표식자인 ALP 또는 조골세포 활성화 인자 등의 발현을 분석함으로써 더 확실한 결론을 얻을 수 있을 것이다. 그러나 환자의 열구에서부터 채취된 시료는 ALP를 비롯한 조골세포 관련인자들의 발현 정도가 미약하므로 새로운 분석 방법을 모색하여야 할 것이다.

이들의 결과를 종합하여 볼 때 임플란트를 식립한 주변골의 파골세포 활성이 인접치아와의 상호작용에서 중요한 역할을 하고 있음을 시사한다. 또한 임플란트를 식립한 부위는 정상치아보다 파골세포의 활성이 보다 왕성하다고 할 수 있다. 그러나 파골세포의 활성이 곧 골흡수 및 골상실로 이어지는 것은 아니며, 골개조의 일환임을 고려할 때 향후 임플란트와 인접치아의 조골세포 활성, 즉 골 형성 과정에 대한 분석이 필요할 것으로 생각한다.

## V. 결 론

임플란트 식립 부위에서 발현되는 파골세포 분화 및 활성에 관련된 인자의 발현을 분석하고, 임플란트의 식립에 의한 골개조 관련인자의 발현을 분석하기 위하여, 임플란트 시술을 받은 성인 남녀 24명으로부터 임플란트 식립 부위, 인접치아, 대합치아 및 동일 악궁의 반대 측 정상치아 등의 4개 부위에서 치은열구액을 채취하고 파골세포의 분

화 및 활성에 관련된 IL-1  $\alpha$ , IL-1  $\beta$ , IL-6, OPG 및 PGE<sub>2</sub>의 발현을 분석한 결과 임플란트와 그의 인접치아에서 IL-1  $\alpha$ , IL-1 $\beta$ , IL-6, OPG 및 PGE<sub>2</sub>의 발현이 정상치아 또는 대합치아의 발현보다 높게 나타났다. 이는 임플란트를 식립한 주변골의 파골세포 활성이 인접치아와의 상호작용에서 중요한 역할을 하고 있음을 시사한다. 또한 임플란트를 식립한 부위는 정상치아보다 파골세포의 활성이 보다 왕성하다고 할 수 있다

## References

- Hernandez CJ, Beaupré GS, Carter DR. A model of mechanobiologic and metabolic influences on bone adaptation. *J Rehabil Res Dev* 2000;37:235-44.
- Rodan GA, Martin TJ. Therapeutic approaches to bone diseases. *Science* 2000;289:1508-14.
- Ducy P, Schinke T, Karsenty G. The Osteoblast: A Sophisticated Fibroblast under Central Surveillance. *Science* 2000;289:1501-4.
- Hofbauer LC, Heufelder AE. Role of receptor activator of nuclear factor- $\kappa$  B ligand and osteoprotegerin in bone cell biology. *J Mol Med* 2001;79:243-53.
- Kanzaki H, Chiba M, Shimizu Y, Mitani H. Periodontal ligament cells under mechanical stress induce osteoclastogenesis by receptor activator of nuclear factor  $\kappa$  B ligand up-regulation via prostaglandin E<sub>2</sub> synthesis. *J Bone Miner Res* 2002;17:210-20.
- Hofbauer LC, Khosla S, Dunstan CR, Lacey DL, Boyle WJ, Riggs BL. The roles of osteoprotegerin and osteoprotegerin ligand in the paracrine regulation of bone resorption. *J Bone Miner Res* 2000;15:2-12.
- Grieve WG 3rd, Johnson GK, Moore RN, Reinhardt RA, DuBois LM. Prostaglandin E (PGE) and interleukin-1  $\beta$  (IL-1  $\beta$ ) levels in gingival crevicular fluid during human orthodontic tooth movement. *Am J Orthod Dentofacial Orthop* 1994;105:369-74.
- Rody WJ Jr, King GJ, Gu G. Osteoclast recruitment to sites of compression in orthodontic tooth movement. *Am J Orthod Dentofacial Orthop* 2001;120:477-89.
- Chung HJ. Collagenolytic activity of gingival crevicular fluid in progressive periodontitis. *J Korean Acad Periodontol* 1996;26:161-75.
- Lim CD, Moon JK, Kim HS. The protein composition of gingival crevicular fluid and serum sampled from normal subjects. *J Korean Acad Periodontol* 1994;24:178-84.
- Basdra EK, Komposch G. Osteoblast-like properties of human periodontal ligament cells: an *in vitro* analysis. *Eur J Orthod* 1997;19:615-21.
- Shimizu N, Ogura N, Yamaguchi M, Goseki T, Shibata Y, Abiko Y, et al. Stimulation by interleukin-1 of interleukin-6 production by human periodontal ligament cells. *Arch Oral Biol* 1992;37:743-8.
- Okada N, Kobayashi M, Mugikura K, Okamoto Y, Hanazawa S, Kitano S, et al. Interleukin-6 production in human fibroblasts derived from periodontal tissues is differentially regulated by cytokines and a glucocorticoid. *J Periodontol Res* 1997;32:559-69.
- Udagawa N, Takahashi N, Katagiri T, Tamura T, Wada S, Findlay DM, et al. Interleukin (IL)-6 induction of osteoclast differentiation depends on IL-6 receptors expressed on osteoblastic cells but not on osteoclast progenitors. *J Exp Med* 1995;182:1461-8.
- Pacifici R. Estrogen, cytokines, and pathogenesis of postmenopausal osteoporosis. *J Bone Miner Res* 1996;11:1043-51.
- Manolagas SC, Jilka RL. Bone marrow, cytokines, and bone remodeling. Emerging insights into the pathophysiology of osteoporosis. *N Engl J Med* 1995;332:305-11.

17. Girasole G, Jilka RL, Passeri G, Boswell S, Boder G, Williams DC, *et al.* 17 beta-estradiol inhibits interleukin-6 production by bone marrow-derived stromal cells and osteoblasts *in vitro*: a potential mechanism for the antiosteoporotic effect of estrogens. *J Clin Invest* 1992;89:883-91.
18. Koka S, Petro TM, Reinhardt RA. Estrogen inhibits interleukin-1beta-induced interleukin-6 production by human osteoblast-like cells. *J Interferon Cytokine Res* 1998;18:479-83.
19. Roberts WE, Goodwin WC Jr, Heiner SR. Cellular response to orthodontic force. *Dent Clin North Am* 1981;25:3-17.
20. Basdra EK. Biological reactions to orthodontic tooth movement. *J Orofac Orthop* 1997;58:2-15.
21. Pavlin D, Dove SB, Zadro R, Gluhak-Heinrich J. Mechanical loading stimulates differentiation of periodontal osteoblasts in a mouse osteoinduction model: effect on type I collagen and alkaline phosphatase genes. *Calcif Tissue Int* 2000;67:163-72.