대한대장항문학회지 제 19 권 제 2 호
J Korean Soc Coloproctol Vol. 19, No. 2, 2003

□ 원 저 □

Botulinum 독소를 이용한 모순적 치골직장근수축증의 치료

대구가톨릭대학교 의과대학 외과학교실, [1]울산대학교 의과대학 외과학교실

이태순 · 이한일 · 김미경 · 박기혁 · 최동락 · 주대현 · 박성환 · 유용운 · 박기호 · 김진천[1]

Treatment of Paradoxical Puborectalis Contraction (PPC) Using Botulinum Toxin-A

Tae Soon Lee, M.D., Han Il Lee, M.D., Mi Kyoung Kim, R.N., Ki Hyuk Park, M.D., Dong Rack Choi, M.D., Dae Hyun Joo, M.D., Sung Hwan Park, M.D., Yong Oon Yoo, M.D., Ki Ho Park, M.D., Jin Cheon Kim, M.D.[1]

Department of Surgery, Catholic University of Daegu, Catholic Medical Center and [1]Department of Surgery, University of Ulsan, Asan Medical Center

Purpose: Paradoxical puborectalis contraction (PPC) or Anismus is known to have a pathogenesis of abnormal contraction of puborectalis at defecation and its managements are not satisfactory. Recently, therapy of PPC and its associated symptoms using Botulinum toxin-A (BTX-A) has been introduced. we evaluate the effect of BTX-A injection to the puborectalis for the patients with PPC.
Methods: Fourteen patients were diagnosed as paradoxical puborectalis contraction on defecography and/or anorectal manometry and electromyography (EMG) during September 1998 to January 2001 in Daegu Catholic Medical Centre, Catholic University of Daegu. All patients were underwent 30 (15+15) units of BTX-A injection on each side of puborectalis guided by EMG. Among them, five patients needed further injection of 20 (10+10) units because the expected results were not satisfied. Follow-up were conducted on one month and one year after BTX-A injection and the patients were assessed for the constipation score and anorectal manometry.
Results: After injection of BTX-A, constipation score was significantly decreased from 15.5±3.5 (mean±SD) to 5.7 ±4.3. Maximal resting and squeezing pressure also decreased from 48.4±22 mmHg, 96.9±39.8 to 41.2±17, 68.3±38.2, respectively. Twelve patients who were followed up more than one year after injection, the constipation score (n=12) increased up to 7.7±2.9 (mean ±SD). Among them, three patients have had stool softeners or laxatives to evacuate and the remained nine patients did not have any kinds of drug or food for defecation. There was no complication for the injection BTX-A.
Conclusions: BTX-A injection seems to be effective for the treatment of PPC and the long term therapeutic effect can be defined through double blind placebo-controlled trials.
J Korean Soc Coloproctol 2003;19:90-93

Key Words: Paradoxical puborectalis contraction (PPC), Botulinum toxin-A
모순적 치골직장근수축증, 보툴리눔 독소

책임저자: 이한일, 대구광역시 남구 대명 4동 3056-6
대구가톨릭대학교 의과대학 외과학교실
(우편번호: 705-718)
Tel: 053-650-4061, Fax: 053-624-7185
E-mail: hilee@cataegu.ac.kr

서 론

만성 변비를 주소로 3차 병원을 내원하는 환자의 대략 50%가 패쇄성 배변장애를 가지고 있는 것으로 추산되고 있으며, 이 가운데 일부는 모순적 치골직장근수축증(Paradoxical Puborectalis Syndrome, PPS)이 원인으로 여겨진다.[1,2]

모순적 치골직장근수축증은 항문경직(anismus), 혹은 골반저 근실조증(pelvic floor dyssynergia)의 명명과 혼용되어 사용되고 있으며, 이의 병태생리학적 개념이 완전히 파악되지는 못한 상태이지만 배변조영술, 근전도검사 및 직장항문압 측정 등을 통해 밝혀진 배변 시 치골직장근의 비정상적인 수축이 주된 원인으로 이해되고 있다. 이러한 개념에 근거하여 바이오피드백(biofeedback) 치료법, 그리고 후방 혹은 측방 치골직장근 절개술 등 여러 가지의 치료가 도입되고 있으나 아직까지 확실한 치료법이 정립되지 못하였다.[3-6] 최근 Botulinum toxin-A (BTX-A)를 이용하여 치료하는 방법이 소개되고 있는데,[7] Botulinum toxin은 알려진 가장 강력한 신경독소로 1970년대 발견된 이후로 임상에서 다양하게 이용되고 있다. 이 독소는 신경 말단에서 신경세포 접합부 소낭의 이동을 막아 아세틸콜린(acetylcholine)의 분비를 방해하여 탈신경화, 부분 마비 및 위축을 유발하며 이의 효과는 3~6개월 정도 지속되는 것으로 보고되고 있다.[8,9] BTX-A의 작용기전에 대한 이해가 증가함에 따라 이 독소를 이용하여 치료할 수

있는 질병의 영역이 점차 늘어나고 있으며, 이미 그 효과가 증명된 병으로는 안면경련,[10] 경련성 사경증,[11] 사지 실조증,[12] 그리고 식도경련증 등[13]이 있다.

저자들은 BTX-A로 치료를 받은 14명의 모순적 치골직장근수축 환자를 후향적으로 분석하여 BTX-A의 유용성 및 장기적 치료효과를 알아보고자 본 연구를 시행하였다.

방 법

저자들은 1998년 9월부터 2001년 1월까지 대구가톨릭대학병원 외과에서 만성변비와 배변장애 혹은 이와 동반되는 배변 시 통증을 주소로 내원하여 문진, 배변조영술, 항문직장압 검사 및 괄약근근전도 검사를 통해 모순적 치골직장근 수축으로 진단된 14명의 환자를 대상으로 BTX-A 치료를 시행하였다. 항문직장압 검사는 PC Polygraph (Polygram for Window™, Synetics, Stockholm, Sweden)을 이용하여 항문의 압력 변화를 측정하였으며, Sapphire Premiere (Medelec, UK)를 이용하여 양측 치골직장근의 근전도를 측정하였다. BTX-A (Botox®, Allergan Inc., CA, U.S.A)의 주입은 근전도의 도움을 받아 총 30 unit을 15 unit씩 각각 좌, 우 치골직장근에 주사하였으며, 그 중 증상의 개선이 없는 5명의 환자들은 1주 후 각각 10 unit씩 총 20 unit을 추가로 주사하였다. BTX-A 주사 전에 변비지수검사,[14] 치골직장근 근전도 검사 및 직장항문압 검사를 시행하였으며, 주사 후 1개월 및 최대 1년 후 외래에서 이들 환자들을 추적검사하였다. 추적검사는 1개월째는 주사 전 시행하였던 세 가지 검사를 동일하게 시행하였으며 추적 1년 후는 변비지수검사[14]를 통해 결과를 비교하였으며, 주사 전후의 변비지수와 항문직장압 검사 수치를 paired t-test를 통하여 유의수준 5%에서 검증하여 P value는 0.05 이하일 때 의의가 있는 것으로 하였으며, 통계처리는 SPSS (ver. 11.0, SPSS Inc., Chicago, U.S.A.)를 사용하였다.

Table 1. Comparisons of manometry and constipation score before and after BTX-A therapy in paradoxical puborectalis contraction patients

		Before BTX-A therapy	After BTX-A therapy
Constipation score*		15.5±3.5	5.7±4.3
Manometery (mmHg, mean±SD)	Resting	48.4±22	41.2±17
	Sqeezing*	96.9±39.8	68.3±38.2
	Pushing*	67±25.9	43.5±19.7

*P<0.05.

결 과

BTX-A 치료를 받은 14명 중 13명은 여성이었으며, 연령은 평균 46세(범위: 32~60세)였다. 변비지수는 BTX-A로 치료를 받기 전 15.5±3.5 (mean±SD)에서 치료 후 5.7±4.3으로 감소하였으며, 통계학적으로도 유의성이 있었다(P < 0.05). 항문직장압 검사에서도 최대 휴지기 및 수축기압은 BTX-A 치료 전 48.4±22 (mean±SD) mmHg, 96.9±39.8에서 치료 후 41.2±17, 68.3±38.2로 감소하는 양상을 나타내었으며(Table 1), 치골직장근 근전도검사에서도 치료 전에 비해 근전도 활동이 감소하였다(Fig. 1). BTX-A 주사 1년 후의 외래추적기간 동안 2명의 환자는 추적소실이 되었으며, 남은 12명의 환자에서 변비지수가 7.7±2.9 (mean±SD)

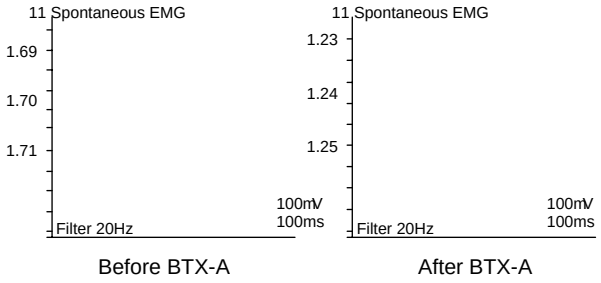

Fig. 1. Electromyography pattern change in before and after treatment of BTX-A.

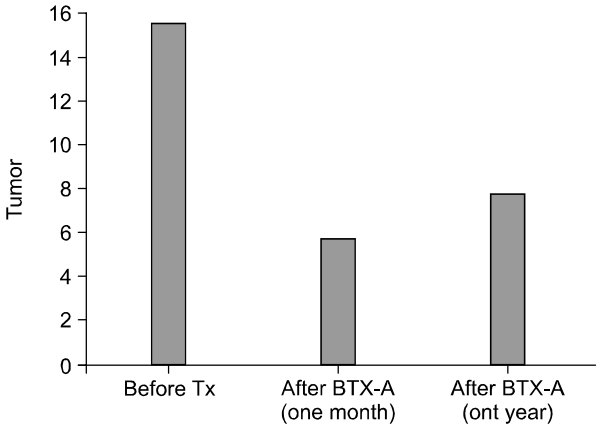

Fig. 2. Constipation score before, after 1 month and 1 year BTX-A therapy in paradoxical puborectalis contraction patients.

로 증가하는 양상을 나타내었다(Fig. 2). 이들 중 3명의 환자는 변비증상이 재발하여 변유화제나 설사약 등을 복용 중이었다. 외래 추적기간 동안 BTX-A 주사로 인한 합병증은 없었다.

고 찰

모순적 치골직장근수축증은 폐쇄성 변비 원인의 하나로서 대변 배출시 치골직장근의 부적절한 이완 혹은 역행적 수축현상으로 정의되며 여성에서 호발한다.[2] 병인은 아직까지 잘 알려져 있지 않으며, 직장의 감각장애, 배변 시도 시 괄약근과 치골직장근의 이완장애, 배변 시도 시 치골직장근의 역행적 수축 등 여러 가지 가설이 제시되고 있다.[15-17] 증상으로는 항문통증, 고립성 직장궤양증후군, 변실금 등으로 나타난다.[17,18]

모순적 치골직장근수축증의 진단은 종양 혹은 술후 항문협착과 같은 기질적 원인을 감별하기 위하여 직장수지검사, 대장조영술 혹은 내시경을 시행해야 하며, 배변조영술, 항문직장압검사, 괄약근 근전도검사 등을 이용한다.[19] 배변조영술의 소견은 항문관 개방이나 치골직장근의 이완이 관찰되지 않고 주입했던 바리움의 배출이 없으면서 항문직장각의 증가가 일어나지 않는 것 등이 관찰되며, 근전도검사상 소견은 치골직장근의 과도한 근전도 활동증가이며, 항문직장압검상의 소견은 배변 시 고압대의 항문괄약근 이완이 일어나거나 역설적으로 압력이 증가되는 경우로 진단한다.[3,4] 본 연구에서는 위의 세 가지 검사 중 배변조영술검사 양성 및 항문직장압검사 또는 근전도검사가 양성일 경우 모순적 치골직장근수축증으로 진단하였다.

이러한 모순적 치골직장근수축증의 치료는 여러 가지 치료법이 제시되어 왔으나 아직까지 확실한 치료법이 없다. 바이오피드백 치료는 1974년 Engel 등[20]이 변실금의 치료를 위하여 도입하였으며, 모순적 치골직장근수축의 치료방법으로는 1980년대 후반부터 사용되어 왔으며, 60~90%에서 치료효과가 있는 것으로 알려져 있으나 그 결과에 대해서는 아직 논란의 여지가 있다.[4,5] 이외에 Barnes 등[6]은 9명의 항문연축증 여자환자에서 치골직장근 분리술을 시도하였으나 22% 정도의 임상호전만을 나타내어 더 이상 권유되지 않는다.

최근 좀더 쉬우면서도 효과적인 치료법으로 BTX-A를 이용한 치료법을 소개하고 있다. Hallan 등[7]이 처음으로 7명의 항문경 환자에서 botulinum toxin을 치료방법으로 제시하여 4명의 환자에서 우수한 치료효과를 보고하였으며, 그 뒤 모순적 치골직장근수축증의 치료의 한 방법으로 몇몇 보고가 있었으나 많은 보고는 이루어지지 않았다. Joo 등[21]은 바이오피드백 치료에 불응하는 4명의 항문경 환자 모두에서 100%의 단기 성공률을 보였지만, 장기적으로는 50%의 성공률을 보고하였으며, Shafik과 El-Sibai[22]는 15명의 항문경 환자 중 13명에서 증상호전을 나타냈으나 약 4.8개월 후 재주사가 필요하였다고 보고하였다. Maria 등[23]은 3명의 항문경 환자에서 재주사(1명) 등을 통해 3명 모두의 증상호전을 보고하였다. 가장 최근에는 Ron 등[24]이 24명의 환자에서 58.3%의 만족도를 보고하였다. 본 연구에서는 단기성공률(1개월)은 100% (14/14)이었으며, 그중 35.7% (5/14)는 1주 후 재주사를 통해 증상 개선이 이루어졌고, 장기성공률(1년 이상)은 증상개선 및 변비지수의 호전을 성공으로 간주하여, 2명의 추적소실 및 3명의 증상 재발을 치료실패로 포함하여 64.3% (9/14로 나타났다. 이상의 결과는 앞의 연구들과 유사하나, 장기 성공률은 더 나은 결과를 나타내었다.

주사부위의 정확도를 위해 근전도를 통해 좌, 우 치골직장근에 주사를 시행하거나, 경항문초음파의 도움을 받아서도 할 수 있다.[24] 경항문초음파를 이용한 방법은 치골직장근을 육안적으로 직접 확인할 수 있다는 장점이 있지만, 최근 Ron 등[24]은 근전도만을 이용한 방법과 큰 차이가 없다고 하였으며, 본 연구에서도 환자의 협조하에 근전도를 통해 좌, 우 치골직장근에 주사를 하였다. BTX-A의 임상사용의 형태는 Botox® (Allergan, U.S.A)와 Dysport® (Porton, UK)의 두 가지로 앞의 제시된 모든 연구에서는 보다 약효가 낮은 Botox®를 이용하였으며, Halan 등은 12 unit을 치료용량으로 제시하였으나 이후의 BTX-A를 이용한 연구에서는 20~60 unit의 다양한 용량이 제시되었다. 저자들은 앞의 제시된 논문을 참고로 하여 같은 종류인 Botox®를 선택하였으며, 50 unit을 최대한계 사용량으로 정하고, 한국인의 체형을 고려하여 30 unit을 시작용량으로 정하였으며, 처음 주사 후 반응의 정도에 따라 20 unit을 추가로 주사하는 방법을 사용하였으며, 이로 인한 합병증은 나타나지 않았다.

Botulinum toxin은 가역적인 화학 탈신경 작용을 하는 독소로 3~6개월 정도 후부터는 신경의 발아로 점차적인 근육조직의 재신경화가 이루어지며,[8,9] 따라서 지속적인 효과를 위해 재주입이 필요하다. 이러한 이유로 앞의 BTX-A를 이용한 연구들에서는 3~8개월 후 증상 재발 시 재주사를 시행하였으며, 그중 일부는 치료에 실패하였다. 본 연구에서도 1년 후의 외래추적

검사에서 변비지수가 BTX-A 주사후의 초기보다 증가함을 보였다. 하지만 BTX-A의 주사전의 상태보다는 여전히 향상된 변비지수를 나타내었으며, 장기치료성적이 BTX-A의 재주입 없이 앞의 연구들에 비해 높게 나타났는데, 이는 BTX-A 주사를 통해 이루어진 3~6 개월간의 배변장애의 호전으로 인해 올바른 배변습관을 유도할 수 있으므로 바이오피드백 치료의 원리와 유사한 효과를 나타내어 BTX-A의 약효가 사라진 뒤에도 치료 전의 상태까지 변비지수가 나빠지지 않는 것으로 여겨진다. 그러므로 BTX-A 주사를 통한 향상된 배변습관의 유지와 바이오피드백을 통한 배변습관의 향상을 병합한다면 장기적인 치료효과를 기대할 수 있을 것으로 생각되며 이에 대한 연구가 병행되어야 할 것으로 생각된다.

결 론

BTX-A를 이용한 모순적 치골직장근 수축의 치료는 빠르고 치료하기가 용이하며 통증이 적은 장점을 기대할 수 있으며, 시간이 지남에 따라 치료효과가 떨어지는 경향이 있으나 치료전의 상태보다 나은 상태를 유지하므로, 향후 바이오피드백 치료와 병합한다면 새로운 치료의 한 방법으로 고려할 수 있을 것으로 생각된다.

REFERENCES

1. Miller R, Duthie GS, Bartolo DC, Roe AM, Locke Edmunds J, Mortensen NJ. Anismus in patients with normal and slow transit constipation. Br J Surg 1991;78:690-2.
2. Kuijpers HC, Bleijenberg G. The spastic pelvic floor syndrome. A cause of constipation. Dis Colon Rectum 1985; 28:669-72.
3. Kawimbe BM, Papachrysostomou M, Binnie NR, Clare N, Smith AN. Outlet obstruction (anismus) managed by biofeedback. Gut 1991;32:1175-9.
4. Loening-Baucke V. Persistence of chronic constipation in children after biofeedback treatment. Dig Dis Sci 1991; 136:153-60.
5. 유광현, 나용호, 진경민. 항문 연축증 환자에서 Biofeedback 훈련의 치료효과. 대한대장항문학회지 1996;12:185-92.
6. Barnes PR, Hawley PR, Preston DM, Lennerd-Jones JE. Experience of posterior division of the puborectalis muscle in the management of chronic constipation. Br J Surg 1985;72:475-7.
7. Hallan RI, Williams NS, Melling J, Waldron DJ, Womack NR, Morrison JF. Treatment of anismus in intractable constipation with botulinum toxin. Lancet 1998;24:714-7.
8. Dolly JO, Black J, Williams RS, Melling J. Acceptors for botulinum neurotoxin reside on motor nerve terminals and its internalization. Nature 1984;307:457-60.
9. Jancovic J, Brin MF. Therapeutic uses of botulinum toxin. N Engl J Med 1991;324:1186-94.
10. Mauriello JA Jr, Coniaris H, Haupt EJ. The use of botulinum toxin in the treatment of one hundred patients with facial dyskinesias. Ophthamology 1987;94:976-9.
11. Greene P, Kang U, Fahn S, Brin M, Moskowitz C, Flaster E. Double-blind, Placebo controlled trial of botulinum toxin injections for the treatment of spasmoodic torticollis. Neurology 1990;40:1213-8.
12. Tim R, Massey JM. Botulinum toxin therapy for neurologic disorders. Postgrad Med 1992;91:327-34.
13. Pasricha PJ, Ravich WJ, Hendrix TR, Sostre S, Jones B, Kalloo AN. Intrasphincteric botulinum toxin for the treatment of achalasia. N Engl J Med 1995;32:774-8.
14. Agachan F, Chen T, Pfeifer J, Reissman P, Wexner SD. A constipation scoring system to simplify evaluation and management of constipated patients. Dis Colon Rectum 1996;39:681-5.
15. Verduron A, Devroede G, Bouchoucha M, Arhan P, Schang JC, Poisson J, et al. Megarectum. Dig Dis Sci 1988; 33:1164-74.
16. Perston DM, Lennard-tone JE. Anismus in chronic constipation. Dig Dis Sci 1985;30:413-8
17. Jones Pn, Lubowski DZ, Swash M, Henry MM. Is paradoxical contraction of puborectalis muscle of functional importance? Dis Colon rectum 1987;30:667-70.
18. Wexner SD, Marchetti F, Salanga VD, Corredor C, Jagelman DG. Neurophysiologic assessment of the anal sphincter. Dis Colon Rectum 1991;34:606-12.
19. 박효진, 조재식, 배희동, 정준표, 이상인, 박인서 등. 경련성 골반상 증후군의 임상적 연구. 대한소화기학회지 1994; 26:482-90.
20. Engel BT, Nikoomanesh P, Schuster MM. Operant condition of rectosphincteric responses in the treatment of fecal incontinence. N Engl J Med 1974;290:646.
21. Joo JS, Agachan F, Wolff B, Nogueras JJ, Wexner SD. Initial North American ecperience with botulinum toxin type A for treatment of anismus. Dis Colon Rectum 1996;39:1107-11.
22. Shafik A, El- Sibai O. Botulin toxin in the treatment of nonrelaxing puborectalis syndrome. Dig Surg 1998;15:347-51.
23. Maria G, Brisinda G, Bentivoglio AR, Cassetta E, Albanese A. Botulinum toxin in the treatment of outlet obstruction constipation caused by puborectalis syndrome. Dis Colon Rectum 2000;43:376-80.
24. Ron Y, Avni Y, Lukovetski A, Wardi J, Geva D, Birkenfeld S, et al. Botulinum toxin type-A in the therapy of patients with anismus. Dis Colon Rectum 2001;44:1821-6.