

산발성 대장암에서 MSI상태를 반영하는 지표로서 hMLH1/hMSH2 면역조직화학적 염색의 유용성

울산대학교 의과대학 외과학교실, ¹병리학교실 및 서울아산병원 대장항문클리닉

정상훈 · 김희철 · 김정선¹ · 최 진¹ · 유창식 · 김진천

Efficacy of hMLH1/hMSH2 Immunohistochemical Staining as Representative Index for Microsatellite Instability Status in Sporadic Colorectal Cancer

Sang Hun Jung, M.D., Hee Cheol Kim, M.D., Jung-Sun Kim, M.D.¹, Jene Choi, Ph.D.¹, Chang Sik Yu, M.D., Jin Cheon Kim, M.D.

Departments of Surgery, ¹Pathology, University of Ulsan College of Medicine, and Colorectal Clinic, Asan Medical Center, Seoul, Korea

Purpose: Sporadic colorectal cancer with microsatellite instability (MSI) is supposed to have a distinct molecular profile, distinct clinicopathologic feature, and a distinct prognosis. However, the test for MSI is still expensive, and a big machine is needed for routine screening. This study was performed to examine the clinicopathologic characteristics of MSI sporadic colorectal cancer and the efficacy of immunohistochemical staining for hMLH1 and hMSH2. **Methods:** Five hundred sixty nine colorectal adenocarcinomas resected from September 2003 to August 2004 at Asan Medical Center were prospectively collected. FAP (familial adenomatous polyposis), HNPCC (hereditary non-polyposis colorectal cancer), and incomplete tests of immunohistochemical staining or MSI were excluded. The MSI status was determined by using PCR (polymerase chain reaction). A first round of immunohistochemical staining for hMLH1/hMSH2 was performed, and a second round was performed for cases showing a disparity between the two exams. The clinicopathologic variables regarding the MSI status were analyzed, and the sensitivity and the specificity of immunohistochemical staining were evaluated. **Results:** Sporadic colorectal cancers with MSI-H were 8.4% (n=48) and were associated with age (≤ 60 years), colorectal can-

cer familial history, synchronous colorectal cancer, right side tumor location, and poorly differentiated or mucinous cell type. However, age, synchronous colorectal cancer, and right side tumor location were associated in the multivariate analysis. In the first round of immunohistochemical staining, no expression of hMLH1 and/or hMSH2 was observed in 71 cases (12.5%), and the sensitivity and the specificity were 50.0% and 91.9%, respectively. After repetitive immunohistochemical staining for the 71 cases showing disagreement with the to MSI status, the sensitivity and the specificity of the second round of immunohistochemical staining were 53.3% and 97.6%, respectively. **Conclusions:** Sporadic colorectal cancer with MSI appears to have distinct characteristics. However, immunohistochemical staining for hMLH1 and hMSH2 is not accurate enough to be used instead of MSI. *J Korean Soc Coloproctol 2006;22:184-191*

Key Words: Sporadic colorectal cancer, Microsatellite instability, Immunohistochemical staining, hMLH1, hMSH2

산발성 대장암, 현미부수체 불안정성, 면역조직화학 염색, hMLH1, hMSH2

서 론

암은 세포의 증식과 사멸을 조절하는 유전인자들의 다양한 변화에 기인한 기능 증폭 혹은 소멸에 의하여 발생하는 유전질환으로 간주된다.¹ 대장암의 경우 발암과정에 암유전자(oncogene), 종양억제유전자(tumor suppressor gene), 그리고 불일치복구유전자(mismatch

접수: 2005년 10월 18일, 승인: 2006년 6월 2일
책임저자: 김희철, 138-736, 서울시 송파구 풍납동 388-1
서울아산병원 외과
Tel: 02-3010-3937, 3480, Fax: 02-474-9027,
E-mail: hckim@amc.seoul.kr

본 논문은 2005년 정부(교육인적자원부)의 재원으로 한국학술진흥재단의 지원을 받아 수행된 연구임(KRF-2005-041-E00178). 본 연구의 요지는 2005년 대한대장항문학회 춘계학술대회에서 구연 발표되었음.

Received October 18, 2005, Accepted June 2, 2006
Correspondence to: Hee Cheol Kim, Department of Surgery, University of Ulsan College of Medicine and Asan Medical Center, 388-1, Pungnap-dong, Songpa-gu, Seoul 138-736, Korea.
Tel: +82-2-3010-3937, 3480 Fax: +82-2-474-9027
E-mail: hckim@amc.seoul.kr

repair gene) 등 다양한 유전자의 기능변화가 관여하며,² 이 중 몇몇의 유전자들은 대장암의 예후나 치료에 대한 반응을 예측하는 자료로 이용된다.^{3,4}

불일치복구유전자는 DNA 복제과정에서 발생하는 염기의 불일치를 교정하는 역할을 하며, 이러한 불일치 복구유전자의 기능소실은 특히 유전자 전체에 존재하는 짧은 반복 염기서열인 microsatellite의 길이가 짧아지거나 길어지는 현상인 microsatellite instability (이하 MSI)를 초래한다.^{5,6} MSI는 불일치복구유전자 기능소실의 표현형으로 이러한 변화가 세포의 성장, 분열, 세포주기에 관여하거나, 세포고사를 조절하는 기능을 가진 유전자에 발생하면 암이 생길 확률이 높아진다. 대장암의 경우 유전성비용종증대장암(hereditary non-polyposis colorectal cancer, HNPCC)이 불일치복구유전자의 배선변이에 의해 발생하고, 이 경우 대부분의 배선 변이는 hMLH1과 hMSH2에서 관찰된다.^{7,9} 산발성 대장암의 경우 10~20%에서 MSI를 보이지만 불일치복구유전자 기능소실의 원인은 주로 hMLH1 촉진자의 메틸화이다.¹⁰

MSI를 보이는 산발성 대장암은 특징적인 임상적 양상 및 병리적 소견을 보이며, 차별화된 예후를 보이는 것으로 보고되고 있다. 또한 항암제의 반응성에도 microsatellite stable (MSS) 대장암과 차이를 보인다. MSI를 보이는 대장암은 우측 대장에 많이 분포하고, 동시성 및 이시성 대장암의 비율이 높으며, 세포의 분화도는 저분화암이나 점액성암의 분포는 많으나 상대적으로 좋은 예후를 보이고 있다.^{11,12} 또한 MSS 대장암에 비해 병기 및 원격전이도 적다고 보고하고 있으며,¹² 병기별로 비교한 결과에서도 생존율이 높은 것으로 보고되고 있다.¹³ 수술 후 항암치료에서도 5-Fluorouracil based chemotherapy에 반응성이 우수한 것으로 알려지고 있어 산발성 대장암에서 MSI의 확인은 수술 후 환자 예후 및 치료 방침을 결정하는데 중요하다.^{3,14,15}

MSI를 확인하기 위한 microsatellite의 부위나 갯수에 대해 논란이 있지만 주로 National Cancer Institute Workshop에서 제안한 BAT25, BAT26, D17S250, D5S346, D2S123 5가지를 표지자를 이용한 중합효소연쇄반응(polymerase chain reaction)이 흔히 이용된다.⁵ 그러나 MSI를 확인하는 데는 많은 비용과 시간이 필요하고, 대규모의 시료를 확인하기 위해서는 고가의 장비가 필수적이기 때문에 임상적으로 활용하는 데 제한이 있다. 그 반면에 면역조직화학적 염색법은 hMLH1과 hMSH2에 대한 단일클론항체를 이용하여 단백 발현 정도를 비교적 간단하게 확인할 수 있는 장점이 있으나 면역조직화학적 염색법이 MSI의 상태를 정확히 반

영할 수 있는지에 대해서는 논란이 있다.^{8,16-18}

본 연구에서는 전향적으로 선택된 569명의 산발성 대장암 환자들을 대상으로 MSI를 보이는 대장암의 임상 및 병리학적 특징을 확인하고, MSI 상태를 비교적 간단하게 검사할 수 있는 검사로서 hMLH1과 hMSH2에 대한 면역조직화학적 염색을 실시하였다. 그리고 두 검사에서 서로 불일치를 보인 예에 대해서는 2차 면역조직화학적 염색을 시행하여 1차 결과와 비교하였으며, 이를 통해 MSI를 확인하는 검사법으로서 면역조직화학적 염색의 유용성과 함께 불일치의 원인을 규명하고자 하였다.

방 법

1) 대상군

2003년 9월부터 2004년 8월까지 서울아산병원 대장항문클리닉에서 대장선암으로 대장절제술을 받은 환자를 대상으로 전향적으로 연구하였다. 가족성 용종증, 1, 2차 Amsterdam 기준에 해당되는 HNPCC 환자는 제외하였으며, MSI와 면역조직화학적 염색 결과가 불충분하거나 판독하기 어려운 경우는 제외하였다. 최종적으로 569명의 환자들을 대상으로 하였으며, 남자 358명, 여자 211명으로 평균 연령은 60세(15~82세)였다. 가족력의 기준은 1도 가계 내 대장암으로 진단받은 환자가 있는 경우와 Amsterdam 기준에서 제시하는 HNPCC 관련암 및 위암으로 진단받은 환자가 있는 경우로 하였다.

2) MSI 중합효소연쇄반응

MSI를 확인하기 위하여 National Cancer Institute (Bethesda, Md., USA)에서 권장하는 BAT25, BAT26, D17S250, D5S346, D2S123 5가지를 표지자(based on NCI recommendation, 2004)를 이용하여 정상조직과 종양조직에 중합효소연쇄반응을 실시하였다. 중합효소연쇄반응을 위해 10 pM primer, 1.5 mM MgCl₂ 20 μ l, deoxyribonucleoside triphosphate 각각 0.2 mM, 0.75 U Taq-DNA polymerase (Promega, Madison, Wis., USA)를 혼합하여 25 μ l의 반응액을 준비하였다. 중합효소연쇄반응은 94°C에서 4 min간 초기 변성 후, 94°C에서 30초, 45~60°C에서 30초, 72°C에서 30초를 35주기 동안 시행한 후 마지막으로 72°C에서 6분간 연장반응을 실시하였다.⁵ 중합효소연쇄반응 산물은 ABI 3100 genetic analyzer (ABI 3100 Automatic Capillary DNA Sequencer)를 이용하여 분석하였다. 5개의 표지자 중 2개 이상에서 불안정을 보일 경우 MSI-H (microsatellite instability-high), 1개에서 불안정성을 보일 경우 MSI-L

(microsatellite instability-low), 불안정성이 없는 경우를 MSS (microsatellite stable)로 정의를 하였다.⁵

3) hMLH1/hMSH2면역조직화학적염색

면역조직화학적 염색은 종양부위와 정상부위가 포함된 파라핀 포매 조직을 5 μ m 두께로 절편, 60°C에서 부착시킨 후 자일렌으로 파라핀을 제거하고 100%, 95%, 80%, 70% 알코올로 처리하였다. Sodium citrate buffer (pH 6.0) 용액을 이용해 항원을 노출시킨 후, 0.1% H₂O₂-methanol 용액과 0.05 M Tris-HCl buffer (pH 7.0)을 사용하여 내인성 과산화효소를 억제시켰다. 4% skimmed milk에 10분간 반응시킨 후 hMLH1 (clone G168-728, Pharmigen, San Diego, CA, USA)과 hMSH2 (clone G219-1129, Pharmigen, San Diego, CA, USA)에 반응하는 일차항체(mouse monoclonal antibody)로 실온에서 1시간 동안 반응시켰다. 0.05 M Tris-HCl buffer

(pH 7.6)로 수세한 후 Peroxidase-labeled streptavidin (DAKO)을 실온에서 10분간 반응시킨 후 0.05 M Tris-HCl (pH 7.6)로 수세하였다. DAB (diaminobenzidine hydrochloride)를 chromogen으로 이용하여 5분 정도 실온에서 발색시키고 증류수로 수세하였다. Harris Hematoxylin으로 3분간 대조 염색시킨 후 탈수하고 Canada balsam으로 봉입하였다.^{19,20} hMLH1과 hMSH2 면역조직화학적 염색의 판독은 2명의 진단병리 전문의에 의해 판독되었으며, 같은 조직 내 정상점막을 양성 대조군으로 하여 종양조직 내 세포핵이 갈색으로 염색된 것이 10% 이상이면 양성 발현으로 판독하였다(Fig. 1).

4) 2차 hMLH1/hMSH2 면역조직화학적 염색

1차 면역조직화학적 염색 결과에서 MSI 결과와 불일치를 보이는 71예를 대상으로 동일한 방법으로 염색을 재시행하였으며, 결과는 다른 2명의 진단병리 전

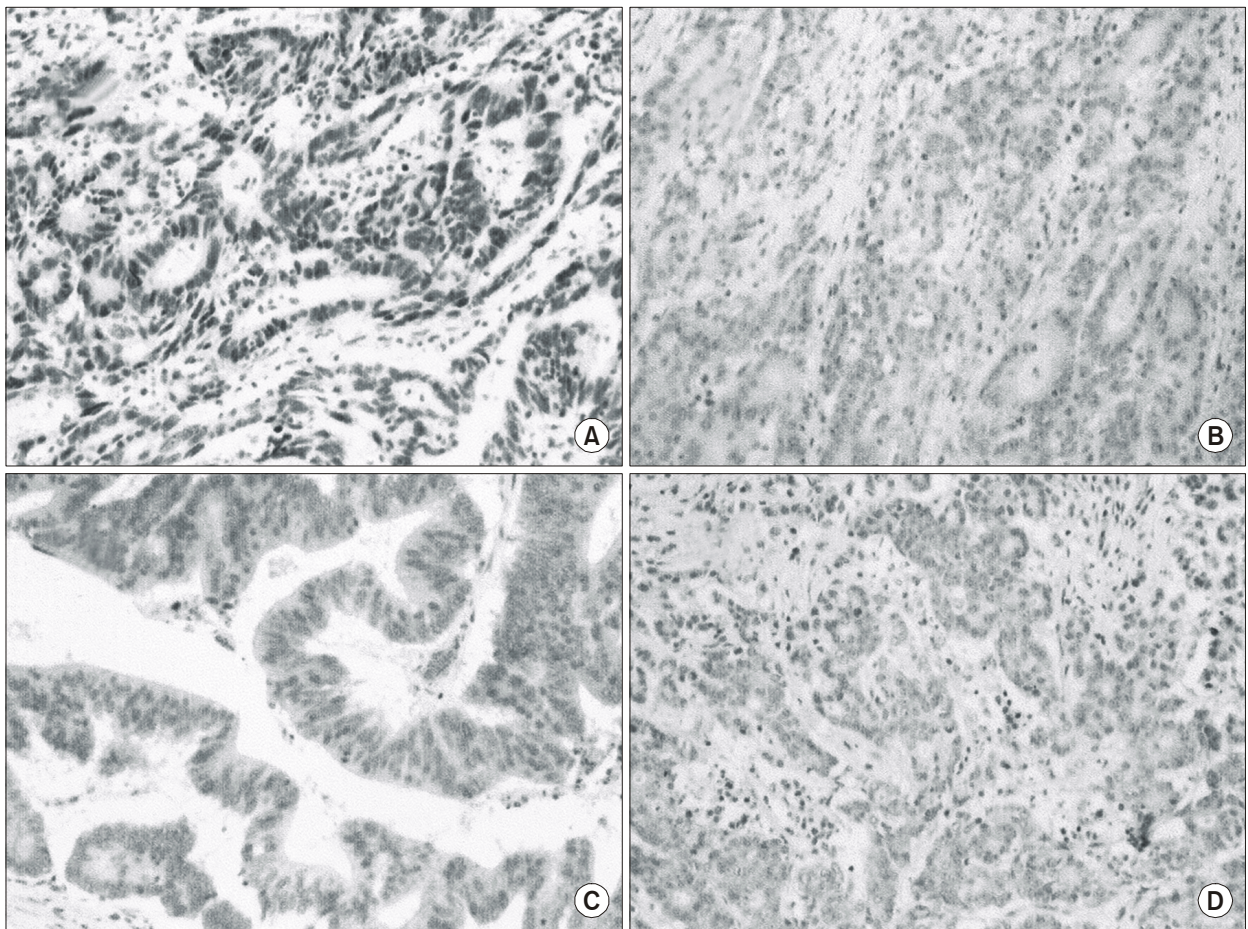


Fig. 1. Immunohistochemical staining for hMLH1/hMSH2 in colorectal cancer. (A) Tumor cells show abundant brown-nuclear staining of hMLH1 protein (×40). (B) Tumor cells are absent hMLH1 expression (×40). (C) Tumor cells show abundant brown-nuclear staining of hMSH2 protein (×40). (D) Tumor cells are absent hMSH2 expression (×40).

문의에 의해 판독되었다.

5) 통계학적 분석

임상자료는 서울아산병원 대장항문클리닉의 암환자 등록 데이터베이스를 기초로 후향적으로 의무기록을 이용하여 조사하였다. 여러 인자들에 따른 MSI-H와 MSI-L/MSS의 차이는 Chi-square test, Fischer's exact

test 및 Logistic regression analysis 통계기법을 이용하여 분석하였다. 통계는 SPSS (version 12.0) 프로그램을 사용하였으며 P 값이 0.05 미만일 경우 통계적으로 의미 있다고 판정하였다. Microsatellite status에 따른 hMLH1/hMSH2 면역조직화학적 염색 결과를 비교하였으며, MSI-H/MSI-L와 MSS에 대한 1, 2차 면역조직화학적 염색의 민감도(sensitivity), 특이도(specificity), 양성예측률(positive prediction rate, PPR), 음성예측률(negative prediction rate, NPR) 그리고 정확도(accuracy)를 조사하였다.

Table 1. Clinicopathologic characteristics according to microsatellite status (MSI-H vs MSI-L/MSS) in sporadic colorectal adenocarcinoma

	MSI-H (%) n=48	MSI-L/MSS (%) n=521	Total (%) n=569	P-value
Sex				0.641
Male	32 (66.7)	326 (62.6)	358 (62.9)	
Female	16 (33.3)	195 (37.4)	211 (37.1)	
Age (years)				0.023
≤60	31 (65.6)	243 (46.6)	274 (48.2)	
>60	17 (35.4)	278 (53.4)	295 (51.8)	
Familial history				0.001
Colorectal cancer	10 (20.8)	31 (5.9)	41 (7.2)	
Others cancer*	3 (6.3)	55 (10.6)	58 (10.2)	
None	35 (72.9)	435 (83.5)	470 (82.6)	
Synchronous cancer				0.024
Yes	6 (12.5)	22 (4.2)	28 (4.9)	
No	42 (87.5)	499 (95.8)	541 (95.1)	
Synchronous adenoma				0.759
Yes	18 (37.5)	214 (41.1)	232 (40.8)	
No	30 (62.5)	307 (58.9)	337 (59.2)	
Tumor location				0.001
Right	37 (77.1)	105 (20.2)	142 (25.0)	
Left	11 (22.9)	416 (79.8)	427 (75.0)	
Cell differentiation				0.001
WD/MD	30 (62.5)	449 (86.2)	479 (84.2)	
PD/MUC	18 (37.5)	72 (13.8)	90 (15.8)	
Tumor stage				0.579
T1/T2	8 (16.7)	112 (21.5)	120 (21.1)	
T3/T4	40 (83.3)	409 (78.5)	449 (78.9)	
Node stage				0.102
N0	31 (64.6)	281 (53.9)	312 (54.8)	
N1/N2	17 (35.4)	240 (46.1)	257 (45.2)	

*HNPCC related cancer. MSI-H = microsatellite instability high; MSI-L = microsatellite instability low; MSS = microsatellite stable; Right = proximal location to splenic flexure; Left = distal location to splenic flexure; WD = well differentiated; MD = moderately differentiated; PD = poorly differentiated, MUC = mucinous.

결 과

1) MSI와 임상병리학적 특징

569예의 환자 중 MSI-H를 나타낸 환자는 48예(8.4%)였으며, MSI-L와 MSS는 각각 12예(2%)와 509예(89.5%)였다. 60세 이하, 대장암의 가족력, 동시성 대장암, 우측에 발생한 대장암 및 대장암의 세포분화가 저분화이거나 점액성인 경우 통계학적으로 의미 있게 MSI의 빈도가 높았으나, 환자의 성별, 용종의 유무, 종양의 장벽 침윤도 및 림프절 전이는 통계학적으로 차이를 보이지 않았다(Table 1). 그러나 다변량 분석에서는 환자의 나이(P=0.025), 동시성 대장암(P=0.034) 그리고 우측 대장암인 경우(P<0.001)는 통계학적으로 의미가 있었으나, 대장암의 가족력 및 세포분화는 관련성이 없는 것으로 나타났다(Table 2).

2) MSI와 1차 hMLH1/hMSH2 면역조직화학적 염색

1차 면역조직화학적 염색에서 hMLH1이 발현된 경우는 540예(94.9%), hMSH2가 발현된 경우는 521예(91.5%)였고, hMLH1이 발현되지 않은 경우는 29예(5.1%), hMSH2가 발현되지 않은 경우는 48예(8.5%)로 hMLH1이나 hMSH2가 하나 혹은 둘 다 발현되지 않은

Table 2. Logistic regression analysis of clinicopathologic variables regarding MSI-H

	OR	95%CI	P-value
Age	3.230	1.160~8.989	0.025
Familial history	1.468	0.500~1.890	0.474
Synchronous cancer	2.212	1.051~2.890	0.034
Tumor location	18.394	5.001~71.685	<0.001
Cell differentiation	1.525	0.740~1.615	0.261

OR = odds ratio; CI = confidence interval.

Table 3. Results of first round IHC for hMLH1/hMSH2 according to MSI status

	hMLH1 (+) hMSH2 (+)	hMLH1 (+) hMSH2 (-)	hMLH1 (-) hMSH2 (+)	hMLH1 (-) hMSH2 (-)
MSS (n=509)	468 (94.0)	23 (54.7)	13 (56.5)	5 (83.3)
MSI-L (n=12)	10 (2.0)	2 (4.8)	-	-
MSI-H (n=48)	20 (4.0)	17 (40.5)	10 (43.5)	1 (16.7)
Total (n=569)	498 (100.0)	42 (100.0)	23 (100.0)	6 (100.0)

IHC = immunohistochemistry.

Table 4. Results of hMLH1/hMSH2 expressions after second round IHC for 71 cases showing disagreement to MSI status

	First round IHC				Second round IHC			
	hMLH1 (+) hMSH2 (+)	hMLH1 (+) hMSH2 (-)	hMLH1 (-) hMSH2 (+)	hMLH1 (-) hMSH2 (-)	hMLH1 (+) hMSH2 (+)	hMLH1 (+) hMSH2 (-)	hMLH1 (-) hMSH2 (+)	hMLH1 (-) hMSH2 (-)
MSS (n=41)	-	23	13	5	29	5	3	4
MSI-L (n=10)	10	-	-	-	10	-	-	-
MSI-H (n=20)	20	-	-	-	18	1	1	-

경우는 71예(12.5%)로 나타났다(Table 3).

MSS를 보인 509예 중 hMLH1과 hMSH2가 모두 발현된 경우는 468예(91.9%), hMLH1이나 hMSH2가 하나 혹은 둘 다 발현되지 않은 경우는 41예(8.1%)였으며, MSI-H를 보이는 48예 중 28예(58.3%)에서 hMLH1이나 hMSH2가 하나 혹은 둘 다 발현되지 않았으며, 20예(41.7%)는 hMLH1과 hMSH2가 모두 발현되었다. MSI-L 12예의 경우 10예(83.3%)에서 hMLH1과 hMSH2가 모두 발현되었으며 2예(16.7%)는 hMLH2만 발현되지 않았다(Table 3).

3) MSI와 2차 hMLH1/hMSH2 면역조직화학적 염색

MSI 검사와 1차 면역조직화학적 염색에서 불일치를 보인 MSS 41예, MSI-L 10예 그리고 MSI-H 20예 총 71예에서 면역조직화학적 염색을 재검사하였다.

MSS를 보이면서 hMLH1 혹은 hMSH2가 발현되지 않은 41예 중 29예(70.7%)에서 hMLH1과 hMSH2가 모두 발현되었으며, MSI-H를 보이면서 hMLH1과 hMSH2가 모두 발현된 20예 중 2예(10.0%)에서 hMLH1 혹은 hMSH2가 발현되지 않았다. MSI-L는 2차 면역조직화학적 염색과 1차 면역조직화학적 염색이 동일한 결과를 보였다(Table 4).

4) MSI status (MSI-H/MSI-L vs. MSS)를 예측하는 검사로서의 면역조직화학적 염색

MSI이면서 hMLH1이나 hMSH2가 하나 혹은 둘 다 발현되지 않은 경우는 30예로 1차 면역조직화학적 염색의 민감도는 50.0%였으며, MSS이면서 hMLH1과 hMSH2가 모두 발현되는 특이도는 91.9%로 나타났다. 그리고 양성예측률, 음성예측률 및 정확도는 각각 42.3%, 93.9% 및 87.5%로 나타났다(Table 5). 그리고 1차 면역조직화학적 염색과 MSI 검사에서 서로 다른 결과를 보여 재검사가 이루어진 71예를 포함시킬 경우 2차 면역조직화학적 염색의 민감도, 특이도, 양성예측률, 음성예측률 및 정확도는 각각 53.3%, 97.6%, 72.7%, 94.6% 그리고 92.9%로 나타났다(Table 6).

고 찰

국내 산발성 대장암의 MSI 발생빈도와 임상병리학적 특징 및 면역조직화학적 염색에 대한 보고가 있었으나,^{21,22} 아직까지 500예 이상의 대규모 집단을 대상으로 MSI 분석과 hMLH1과 hMSH2 면역조직화학적 염색을 비교한 연구는 없었다. 본 연구는 1년간 대장암으로 대장절제술을 받은 환자 중 유전성 대장암을

Table 5. Efficacy of first round IHC of hMLH1/hMSH2 as representative index for MSI status

MSI status	IHC		Total
	MSI*	MSS†	
MSI	30	30	60
MSS	41	468	509
Total	71	498	569

*MSI in terms of IHC: hMLH1 (-) or/and hMSH2 (-);
 † MSS in terms of IHC: hMLH1 (+) and hMSH2 (+).
 Sensitivity = 50%; Specificity = 91.9%; PPV = 42.3%; NPV = 93.9%; Accuracy = 87.5%.

제외한 전향적으로 선택된 569명의 환자를 대상으로 하였으며, 산발성 대장암에서 MSI 빈도를 확인하고, MSI를 보이는 산발성 대장암의 임상병리학적 특징을 알아보고자 하였다. 그리고 MSI 상태를 반영하는 지표로서 hMLH1과 hMSH2 면역조직화학적 염색의 유용성을 알아보고, MSI 검사와 면역조직화학적 염색에서 서로 상반된 결과를 보이는 경우 2차 면역조직화학적 염색을 하여 반복검사의 필요성을 알아보려고 하였다.

MSI는 HNPCC의 경우 50~70%에서 나타지만,^{7,23} 산발성 대장암은 10~17%에서 MSI를 보인다.^{12,16,24} 그러나 저자들은 8.4%에서 MSI를 보여 일반적으로 알려진 빈도에 비해 다소 낮았으나 국내에서 연구된 결과와는 비슷한 수치를 보였다.²⁵ 서구의 연구와 비교해서 MSI 빈도가 낮은 이유를 명확하게 설명할 수 없으나, 산발성 대장암에서 MSI의 빈도가 인종에 따른 차이가 있으며 한국인에서 낮은 MSI의 빈도가 이러한 인종적 차이와 연관이 있을 가능성이 있다.²⁴ MSI를 보이는 대장암은 MSS 대장암과는 달리 성별, 나이, 종양의 위치에 따라 특징적인 임상양상을 보인다.^{11,25} 그러므로 연구에 포함되는 대상군의 특징에 따라 MSI의 빈도에 차이가 생길 수 있을 것이다.^{12,26,27} MSI를 보이는 대장암이 우측 대장에 많이 발생한다고 알려져 있으며,^{11,25} 좌측 대장암의 비율이 높은 연구 대상군의 특성이 MSI 빈도에 영향을 주었을 가능성이 있다. MSI를 보이는 대장암이 여성과 상대적으로 젊은 연령에서 더 자주 나타나지만,^{11,25} 대상군의 성별과 연령의 분포에 차이가 없어 MSI 발생빈도에 영향을 미칠 가능성은 낮을 것이다. 불일치복구유전자의 이상으로 초래되는 유전성 대장암의 경우 MSI가 대부분 나타나게 되고,

Table 6. Efficacy of second round IHC of hMLH1/hMSH2 as representative index for MSI status

MSI status	IHC		Total
	MSI*	MSS†	
MSI	32	28	60
MSS	12	497	509
Total	44	525	569

*MSI in terms of IHC: hMLH1 (-) or/and hMSH2 (-);
 † MSS in terms of IHC: hMLH1 (+) and hMSH2 (+).
 Sensitivity = 53%; Specificity = 97.6%; PPV = 72.7%; NPV = 94.6%; Accuracy = 92.0%.

연구 대상 중에는 가족성이 있는 대장암이 포함되었으므로 우리나라의 산발성 대장암에서 MSI 발생빈도는 이번 연구의 결과보다 더 낮을 가능성도 있다.^{7,23}

MSI를 보이는 대장암을 확인하는 방법으로 hMLH1과 hMSH2 면역조직화학적 염색의 유용성에 대해서는 논란이 있다.^{8,17,18,28} hMLH1에 과오변이(missense mutation)나 구간변이(truncating mutation)에 의한 hMLH1 유전자의 기능소실이 일어난 경우는 hMLH1에 대한 면역조직화학적 염색에 위양성이 크다.^{16,18} 그러나 산발성 대장암은 MSI를 보이는 경로가 대부분 hMLH1 촉진자 메틸화에 의하며 이 경우 면역조직화학적 염색에 민감하다.²⁹ 면역조직화학적 염색의 유용성에 대한 논란은 특이도보다는 민감도가 낮아서 문제가 되는데 이 경우 특히 hMLH1에 위양성이 자주 관찰되었다.^{18,28} 이번 연구에서도 면역조직화학적 염색의 민감도가 낮은 것으로 분석되었다. 낮은 민감도의 원인을 분석해보면 첫 번째, MSI의 원인으로 hMLH1 촉진자 메틸화의 hMLH1 혹은 hMSH2에 변이가 존재할 가능성이 있을 것으로 생각된다.^{16,18} 따라서 가족력이 있는 환자군에 대해서는 면역조직화학적 염색 이외 hMLH1과 hMSH2에 대한 유전자 변이 검사가 추가적으로 시행되어야 바람직할 것이다. 두 번째, hMLH1과 hMSH2 이외 다른 불일치복구유전자의 기능부전으로 인해 MSI가 발생할 가능성이 있다. HNPCC에는 속하지는 않지만 대장암의 가족력을 가진 경우 hMLH1과 hMSH2이외 다른 불일치복구유전자에 대한 변이가 관찰되며, 산발성 대장암에서도 PMS2의 기능부전과 MSI의 연관성이 입증되었다.^{30,31} 그러므로 향후 hMLH1, hMSH2이외 PMS2와 hMSH6 등 다른 불일치복구유전자에 대한 면역조직화학적 염색이 추가된다면 산발성 대장암

에 대한 민감도를 높일 수 있을 것이다.

면역조직화학적 염색의 특이도는 지금까지 알려진 결과와 큰 차이를 보이지 않았다.^{8,17} 그러나 MSI 검사에서 MSS를 보였으나 면역조직화학적 염색에서 hMLH1 혹은 hMSH2가 나타나지 않은 경우 면역조직화학적 염색의 재검사에 의해 약 70%에서 hMLH1과 hMSH2가 모두 발현되었다. 이러한 결과는 기술적 오류가 특이도에 영향을 미칠 가능성이 클 것임을 시사한다. 이러한 문제점은 면역조직화학적 재검사로 염색과정에서 발생하는 기술적인 오류를 줄임으로써 검사의 신뢰도를 높일 수 있을 것이며, 또한 면역조직화학적 염색의 신뢰성을 높이기 위해 더욱 숙련된 연구자에 의한 면역조직화학적 염색과 염색과정의 표준화도 필요할 것이다. 그러나 본 연구의 검사는 타 연구와는 달리 시간적으로 다른 조건에서 시행되었으므로 염색 결과의 정도관리 측면에서 오류가 있을 수 있다. 이러한 문제점은 동일한 검사자에 의한 시행과 많은 검사 표본을 통한 높은 반복성 및 지속적인 정도관리 유지로 서로 다른 검사조건에서 나타날 수 있는 염색과정의 오류를 최소화시킬 수 있을 것이다.

산발성 대장암에서 hMLH1과 hMSH2를 이용한 면역조직화학적 염색은 MSI 검사를 완전히 대체하기에는 미흡하다고 판단된다. 그러나 hMLH1, hMSH2 이외 PMS2와 hMSH6 등 다른 불일치복구유전자에 대한 면역조직화학적 염색을 추가한다면 지금보다 더 나은 결과를 기대할 수 있을 것으로 생각된다. 또한 가족성 대장암이 의심되는 환자에 대해서는 불일치복구유전자에 대한 검사를 같이 시행함으로써 면역조직화학적 염색결과를 보완할 수 있을 것으로 생각된다. 숙련된 연구자에 의한 면역조직화학적 염색과정의 표준화는 검사의 신뢰도를 높이기 위해 반드시 필요하며, 또한 면역조직화학적 검사 결과에서 hMLH1이나 hMSH2가 발현되지 않는 경우에 한해 면역조직화학적 염색을 다시 시행한다면 검사과정에서 발생하는 기술적 오류를 줄일 수 있을 것이다. 검사방법의 표준화와 재검사를 통하여 면역조직화학적 염색의 단점을 보완한다면 대부분의 산발성 대장암 환자에서 MSI를 대체하는 검사방법으로는 미흡하나 선별검사의 방법으로 고려될 수 있을 것이다.

결 론

8.4%를 차지하는 MSI 산발성 대장암은 임상병리학적으로 특징적인 소견을 보였다. hMLH1과 hMSH2 면

역조직화학적 염색은 낮은 민감도로 인하여 MSI 검사를 대신할 방법으로 정확성이 떨어졌다. 민감도를 향상시키기 위해 hMLH1과 hMSH2의 다른 불일치복구유전자에 대한 면역조직화학적 염색을 추가하는 것이 고려되어야 하며, 가족성 대장암이 의심되는 환자에 대해서는 불일치복구유전자에 대한 검사가 같이 이루어져야 할 것이다. 그리고 면역조직화학적 염색의 표준화 및 재검사를 통해 기술적 오류를 줄인다면 면역조직화학적 염색은 MSI를 확인하기 위한 선별검사로 고려될 수 있을 것이다.

REFERENCES

1. Vogelstein B, Fearon ER, Hamilton SR, Kern SE, Preisinger AC, Leppert M, et al. Genetic alterations during colorectal-tumor development. *N Engl J Med* 1988;319:525-32.
2. Chung DC, Rustgi AK. DNA mismatch repair and cancer. *Gastroenterology* 1995;109:1685-99.
3. Watanabe T, Wu TT, Catalano PJ, Ueki T, Satriano R, Haller DG, et al. Molecular predictors of survival after adjuvant chemotherapy for colon cancer. *N Engl J Med* 2001;344:1196-206.
4. Jen J, Kim H, Piantadosi S, Liu ZF, Levitt RC, Sistonen P, et al. Allelic loss of chromosome 18q and prognosis in colorectal cancer. *N Engl J Med* 1994;331:213-21.
5. Boland CR, Thibodeau SN, Hamilton SR, Sidransky D, Eshleman JR, Burt RW, et al. A National Cancer Institute Workshop on Microsatellite Instability for cancer detection and familial predisposition: development of international criteria for the determination of microsatellite instability in colorectal cancer. *Cancer Res* 1998; 58:5248-57.
6. Aaltonen LA, Peltomaki P, Leach FS, Sistonen P, Pylkkanen L, Mecklin JP, et al. Clues to the pathogenesis of familial colorectal cancer. *Science* 1993;260:812-6.
7. Kinzler KW, Vogelstein B. Lessons from hereditary colorectal cancer. *Cell* 1996;87:159-70.
8. Marcus VA, Madlensky L, Gryfe R, Kim H, So K, Millar A, et al. Immunohistochemistry for hMLH1 and hMSH2: a practical test for DNA mismatch repair-deficient tumors. *Am J Surg Pathol* 1999;23:1248-55.
9. Liu B, Parsons R, Papadopoulos N, Nicolaides NC, Lynch HT, Watson P, et al. Analysis of mismatch repair genes in hereditary non-polyposis colorectal cancer patients. *Nat Med* 1996;2:169-74.
10. Herman JG, Umar A, Polyak K, Graff JR, Ahuja N, Issa JP, et al. Incidence and functional consequences of hMLH1 promoter hypermethylation in colorectal carcinoma. *Proc Natl Acad Sci USA* 1998;95:6870-5.
11. Jass JR, Walsh MD, Barker M, Simms LA, Young J,

- Leggett BA. Distinction between familial and sporadic forms of colorectal cancer showing DNA microsatellite instability. *Eur J Cancer* 2002;38:858-66.
12. Gryfe R, Kim H, Hsieh ET, Aronson MD, Holowaty EJ, Bull SB, et al. Tumor microsatellite instability and clinical outcome in young patients with colorectal cancer. *N Engl J Med* 2000;342:69-77.
 13. Liang JT, Huang KC, Cheng AL, Jeng YM, Wu MS, Wang SM. Clinicopathological and molecular biological features of colorectal cancer in patients less than 40 years of age. *Br J Surg* 2003;90:205-14.
 14. Liang JT, Huang KC, Lai HS, Lee PH, Cheng YM, Hsu HC, et al. High-frequency microsatellite instability predicts better chemosensitivity to high-dose 5-fluorouracil plus leucovorin chemotherapy for stage IV sporadic colorectal cancer after palliative bowel resection. *Int J Cancer* 2002;101:519-25.
 15. Masubuchi S, Konishi F, Togashi K, Okamoto T, Senba S, Shitoh K, et al. The significance of microsatellite instability in predicting the development of metachronous multiple colorectal carcinomas in patients with nonfamilial colorectal carcinoma. *Cancer* 1999;85:1917-24.
 16. Chaves P, Cruz C, Lage P, Claro I, Cravo M, Leitao CN, et al. Immunohistochemical detection of mismatch repair gene proteins as a useful tool for the identification of colorectal carcinoma with the mutator phenotype. *J Pathol* 2000;191:355-60.
 17. Lindor NM, Burgart LJ, Leontovich O, Goldberg RM, Cunningham JM, Sargent DJ, et al. Immunohistochemistry versus microsatellite instability testing in phenotyping colorectal tumors. *J Clin Oncol* 2002;20:1043-8.
 18. Salahshor S, Koelble K, Rubio C, Lindblom A. Microsatellite instability and hMLH1 and hMSH2 expression analysis in familial and sporadic colorectal cancer. *Lab Invest* 2001;81:535-41.
 19. Hemminki A, Mecklin JP, Jarvinen H, Aaltonen LA, Joensuu H. Microsatellite instability is a favorable prognostic indicator in patients with colorectal cancer receiving chemotherapy. *Gastroenterology* 2000;119:921-8.
 20. Jiricny J. Replication errors: challenging the genome. *EMBO J* 1998;17:6427-36.
 21. 도재혁, 장세경, 안지용, 차봉기, 정승문, 김대원 등. 산발성 직장암에서 MLH1과 MSH2 단백질에 대한 면역조직화학염색법은 미소위성체 불안정성 확인에 유용한가? 대한소화기학회지 2003;42:369-76.
 22. 김남규, 김호근, 박재균, 이강영, 손승국, 민진식. DNA 현미 부수체 불안정성 특성을 가진 산발성 대장암의 임상병리학적 특징. 대한대장항문학회지 2003;19:13-9.
 23. Aaltonen LA, Salovaara R, Kristo P, Canzian F, Hemminki A, Peltomaki P, et al. Incidence of hereditary nonpolyposis colorectal cancer and the feasibility of molecular screening for the disease. *N Engl J Med* 1998;338:1481-7.
 24. Hatch SB, Lightfoot HM Jr, Garwacki CP, Moore DT, Calvo BF, Woosley JT, et al. Microsatellite instability testing in colorectal carcinoma: choice of markers affects sensitivity of detection of mismatch repair-deficient tumors. *Clin Cancer Res* 2005;11:2180-7.
 25. Lim SB, Jeong SY, Lee MR, Ku JL, Shin YK, Kim WH, et al. Prognostic significance of microsatellite instability in sporadic colorectal cancer. *Int J Colorectal Dis* 2004;19:533-7.
 26. Nilbert M, Planck M, Fernebro E, Borg A, Johnson A. Microsatellite instability is rare in rectal carcinomas and signifies hereditary cancer. *Eur J Cancer* 1999;35:942-5.
 27. Samowitz WS, Curtin K, Ma KN, Schaffer D, Coleman LW, Leppert M, et al. Microsatellite instability in sporadic colon cancer is associated with an improved prognosis at the population level. *Cancer Epidemiol Biomarkers Prev* 2001;10:917-23.
 28. Shia J, Klimstra DS, Nafa K, Offit K, Guillem JG, Markowitz AJ, et al. Value of immunohistochemical detection of DNA mismatch repair proteins in predicting germline mutation in hereditary colorectal neoplasms. *Am J Surg Pathol* 2005;29:96-104.
 29. Kane MF, Loda M, Gaida GM, Lipman J, Mishra R, Goldman H, et al. Methylation of the hMLH1 promoter correlates with lack of expression of hMLH1 in sporadic colon tumors and mismatch repair-defective human tumor cell lines. *Cancer Res* 1997;57:808-11.
 30. de Jong AE, van Puijenbroek M, Hendriks Y, Tops C, Wijnen J, Ausems MG, et al. Microsatellite instability, immunohistochemistry, and additional PMS2 staining in suspected hereditary nonpolyposis colorectal cancer. *Clin Cancer Res* 2004;10:972-80.
 31. Truninger K, Menigatti M, Luz J, Russell A, Haider R, Gebbers JO, et al. Immunohistochemical analysis reveals high frequency of PMS2 defects in colorectal cancer. *Gastroenterology* 2005;128:1160-71.