

Paraquat에 의한 폐섬유증조직내의 Fibronectin의 면역조직학적 검색

계명대학교 의과대학 병리학교실

홍 승 표 · 이 상 숙 · 정 재 흥

서 론

간질성 폐질환에서 폐포 내에 섬유아세포가 많아지는 것은 자극을 받은 폐포 대식구가 fibronectin과 alveolar macrophage derived growth factor (AMDGF)를 방출함에 기인할 것이라고 추측하고 있다¹⁻⁴⁾. 특히 fibronectin의 중요성은 특발성 폐섬유증 환자의 폐포 대식구가 정상인보다 20배나 더 많은 fibronectin을 방출하고⁵⁾ 또 폐포 대식구 fibronectin은 폐섬유아세포에 대해 강력한 화학적 견인체로 역할을 한다는 보고^{3,6)}로 미루어 보아 의심할 여지가 없다.

면역조직화학적 검색으로 fibronectin은 정상폐에서 비교적 소량이 염색되나⁷⁾ 폐섬유증 환자의 폐포의 기저판에 강하게 염색되어⁸⁾ fibronectin이 폐섬유증에 출현하는 폐포 대식구나 섬유아세포와 관련이 있음을 입증해 주고 있다. 저자들은 paraquat를 먹고 사망한 환자의 부검에서 채취한 폐섬유증조직에서 간접면역형광법과 간접효소항체법으로 저명한 fibronectin의 염색성적을 얻어 이에 보고하고자 한다.

재료 및 방법

16세 여자가 자살할 목적으로 paraquat 제제인 gramoxone을 10 cc 정도 마신후 2시간후 발견되어 병원에 입원하여 치료하던 중 23병일째 흉부 X-선 소견상 양측폐에 미세한 망상의 침윤이 나타나고 25병일째에 호흡곤란이 심해지고 청색증이 나타나 치료에 반응하지 못하고 사망하고 부검하였다.

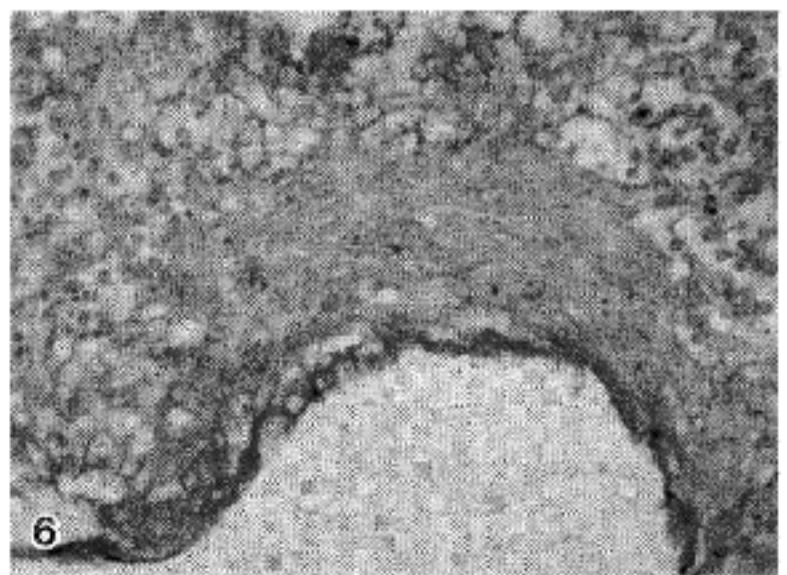
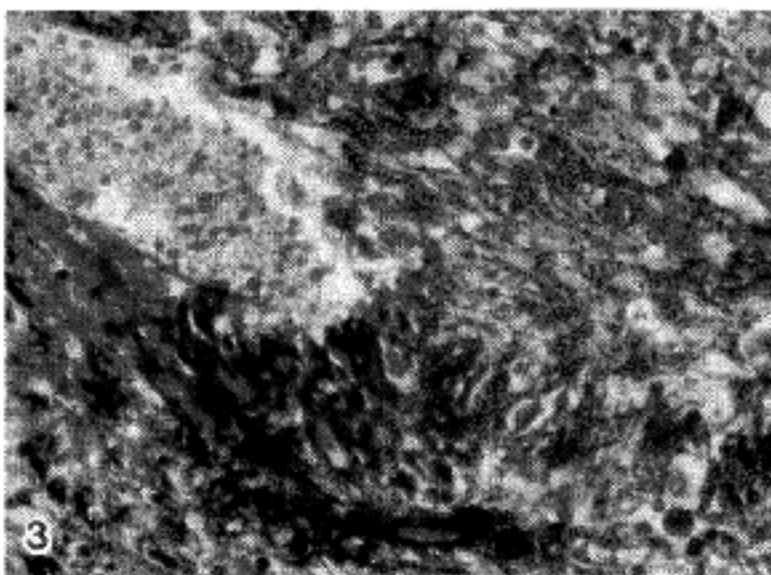
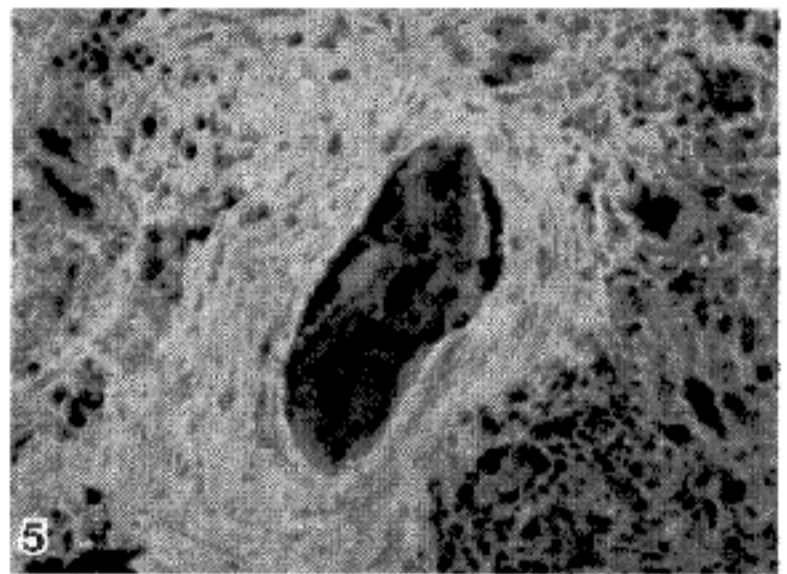
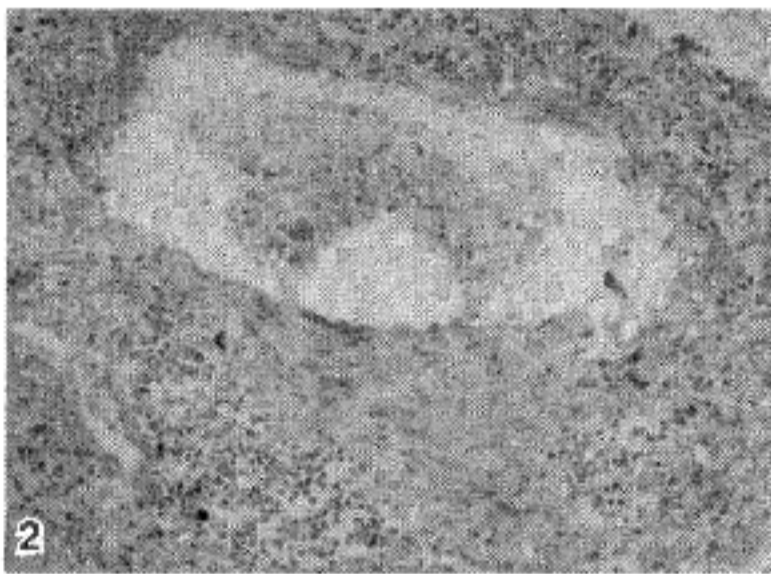
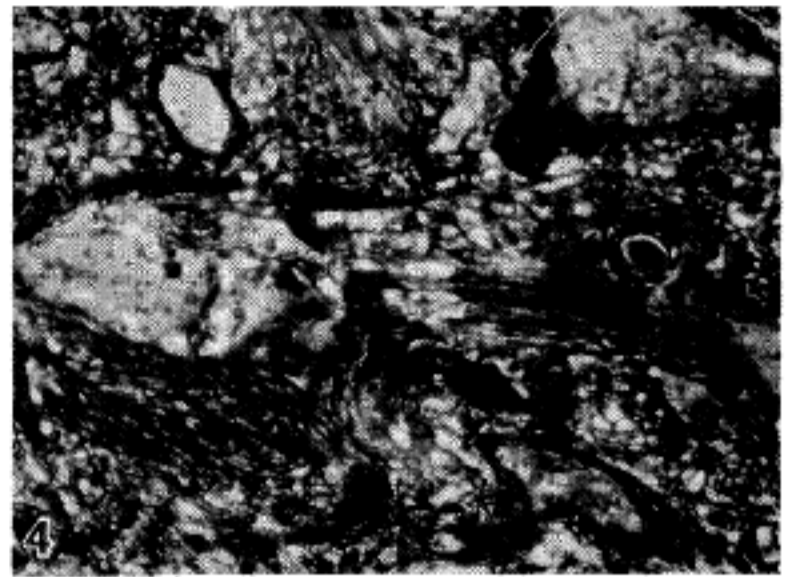

* 본 논문의 요지는 1987년 5월 22일 대한병리학회 제12차 춘계학술대회에서 발표되었음.

육안 및 광학현미경적 연구

부검당시 양측폐의 육안적소견을 관찰한 후 광학현미경 검사를 위해 폐조직은 10% 중성 포르말린용액에 담구어 고정하였다. 적절한 부위의 조직절편을 취하여 소정의 방법에 의해 파라핀에 포매되었다. 파라핀 포매된 조직절편은 hematoxylin-eosin 염색, PAS (Periodic acid-Schiff) 염색, Masson's trichrome 염색, reticulum 염색 및 elastica van Gieson 염색으로 검경하였다.

면역조직화학법에 의한 fibronectin의 조직내 분포연구

조직내 fibronectin의 분포를 알기 위하여 간접효소 항체법과 간접면역형광법을 사용하였다⁸⁻¹²⁾. 포르말린용액으로 고정되고 파라핀 포매된 폐조직을 3 μ m 두께로 잘라 슬라이드에 부착하여 탈파라핀과 함수과정을 거친 후 37°C의 증류수에 10분간 부란(incubation)하고 0.01 N 염산으로 만든 0.4% pepsin 용액(Sigma, USA) 37°C에서 2시간 부란하였다¹³⁾. 그후 흐르는 찬물에 10분간 두어 효소소화과정을 중지시켰다. 그후 0.3~0.5% H₂O₂와 혼합한 methanol(Merck, W. Germany)이 담긴 coplin jar에 슬라이드를 30분 담구어 내인성 peroxidase에 대한 반응을 차단시켰다. 1차 항체로 rabbit anti-fibronectin IgG (Biomedical Technologies Inc, USA), 1:40, 을 사용하여 실온에서 30분간 부란하였다. 간접효소항체를 위해 2차 항체로 peroxidase-labeled goat anti-rabbit IgG (BTI, USA), 1:40, 으로 실온에서 30분간 부란한 후 3,3'-diaminobenzidine tetrachloride (DAB) 용액과 H₂O₂로 5분간 발색하여 광학현미경으로 검경하였다. 간접면역형광을 위해 2차 항체로



- Fig. 1. Severe and diffuse interstitial fibrosis, distorting the pulmonary architecture. hematoxylin-eosin, $\times 200$.
 Fig. 2. Light micrograph showing formation of cystic space surrounded by dense connective tissue in the background interstitial mononuclear infiltrates. hematoxylin-eosin, $\times 200$.
 Fig. 3. Blue-stained collagen bundles in the cyst wall (Masson's trichrome, $\times 400$).
 Fig. 4. Reticulin fibers surrounding individual fibroblasts in the area of interstitial fibrosis (reticulum, $\times 200$).
 Fig. 5. Positive green brilliant staining for antifibronectin by indirect immunofluorescence in the cyst wall ($\times 200$).
 Fig. 6. Positive brown staining for antifibronectin by indirect immunoperoxidase in the cyst wall ($\times 400$).

FITC-labeled goat anti-rabbit IgG (BTI, USA), 1:40, 을 사용하여 실온에서 30분간 부란하고 슬라이드에 봉입한 후 Olympus model BH-RFL-W fluorescence microscope (Japan)을 사용하였는데 이때 blue 여기 (excitation)필터를 이용하고 주파장은 495 nm, 보조여기필터는 490 nm, 대안렌즈용 흡수필터는 515 W를 사용하였다. 음성대조염색으로 1차 항원 대신에 정상가토혈청 또는 phosphate buffered saline, 0.01 M pH 7.2 (PBS)를 사용하였다. 1차와 2차 항체의 사용전후에 PBS로 10분씩 3번의 수세과정을 거쳤다.

성 적

육안 및 광학현미경적 소견

적출된 폐는 우측 620 gm, 좌측 440 gm으로 암적색으로 표면이 팽윤되고 단단했으며 절단면은 전반적인 심한 섬유화와 함께 수많은 미세 낭포형성을 보였다. 현미경 소견상 폐는 주로 심한 간질성 섬유증의 양상을 보였다 (Fig. 1).

폐구조는 심하게 distort되고 terminal air ducts가 확장되어 많은 낭포가 형성되고 그 사이의 폐포는 허탈을 보였다. 폐포 간질내에 많은 입파구, 형질세포들이 침윤되었다. 많은 낭포들의 주변에 기질화된 섬유성 결체조직이 존재하였고 (Fig. 2), Masson's trichrome 염색으로 푸르게 염색되었다 (Fig. 3).

폐간질의 섬유화된 곳에 증식된 방추형 섬유아세포들은 reticulin fiber로 잘 포위되어 있었다 (Fig. 4). Elastic fiber는 섬유화된 부위와 관계없이 불규칙적으로 분포하였다.

면역조직화학법에 의한 fibronectin의 염색소견

간접면역형광법으로 낭포주변의 섬유화된 병소 (Fig. 5)와 간질내 섬유화지역에 밝은 연초록색으로 강하게 염색되었다. 음성대조슬라이드에서는 염색이 되지 않았다. 간접효소항체법으로도 간접면역형광법에서 양성으로 염색된 부위와 일치하여 갈색으로 염색되었다 (Fig. 6).

고 찰

간질성 폐질환은 만성경과를 취하는 하부호흡기의 비

감염성질환으로 폐포벽의 염증과 폐포간질의 장애를 일으켜 폐포-모세혈관단위의 상실을 초래한다. 이로 인해 공기에서 혈액내로의 산소이동에 지장이 생기고 더 진행되면 중요한 장기의 산소부족으로 사망하게 된다¹⁴⁾. 만성 간질성폐질환은 대개 반흔조직의 축적을 보이므로 "섬유성 폐질환"이라고도 한다^{14,15)}. Paraquat (1-1'-dimethyl-4,4'-dipyridylum dichloride)는 1955년 영국에서 처음 소개된 이래 세계적으로 널리 보급되어 사용되고 있는 제초제로서¹⁶⁾ 사람과 실험동물에서 자주 치명적인 폐섬유증을 초래하여 많은 실험실에서 폐섬유증을 일으키는 인자로 사용되고 있다¹⁷⁾. 우리나라에서도 최근에 gramoxone이란 상품명으로 널리 보급되고 있으며 사고 또는 자살 목적으로 paraquat를 흡입하는 경우가 종종 보고되고 있다^{18,19)}. Paraquat를 흡입시는 모든 장기에 영향을 미치나 특히 폐가 손상을 받기 쉽다^{20,21)} 대부분의 환자들은 급성 호흡부전으로 1주일내에 사망한다.

Fibronectin(이하 FN이라 칭함)은 44만 dalton의 분자량을 가지는 큰 당단백으로 많은 세포들, 간질조직과 혈장내에 존재한다²²⁾. FN은 섬유소, 교원질 세포들과 proteoglycan에 특수한 결합부위를 가져 세포와 세포, 세포와 간질의 접촉등 세포의 골격을 유지한다²²⁻²⁴⁾. 용성형(soluble form)은 1948년 처음 Morrison에 의해 분리되어 'cold insoluble globulin'(CIG)라고 불리워 졌다. 정상인의 혈장내 FN 농도는 약 300 µg/dl로서 남자가 여자보다 높고 나이가 많아짐에 따라 증가한다²⁵⁾. 혈장의 FN은 음소닌으로 작용하여 FN과 상호작용하는 교원질, 피브린과 다른 불용성 거대 분자들이 탐식세포들에 의해 제거되는 것을 용이하게 한다^{1,26)}. FN은 성인의 모든 조직에 존재하는 주요 결합 단백질로 대부분의 기저막, 입파조직의 레티쿨린간질과 조성 결합조직에 교원질과 같이 분포하여 조직학적으로 레티쿨린에 상응하였으나 교원섬유 또는 탄성섬유와의 분포와는 부합하지 않았다^{10,12,25)}. 본 연구에서도 FN 양성인 지역이 reticulin에 상응하였으나 교원섬유와 탄성섬유와의 분포와는 부합되지 않았다. FN은 섬유아세포, 대식구, 근원세포(myoblast), 성상세포(astrocyte), 시반세포(Schwann cell)와 약간의 상피세포에서 합성된다²⁵⁾. FN의 기능에 대한 연구가 섬유아세포의 배양으로 이루어졌는데, 여기서 FN은 광범위하게 세포주위의 기질을 형성하여 세포와 세포사이, 세포와 기질사이의 접촉을 꾀하였다⁶⁾. 유사한 경우가 섬유아세포가 특징적으로 증식

하는 만성염증과 창상치유에서의 육아조직의 형성이 다²⁷⁾. 이때 섬유아세포내와 주위에 다량의 FN이 관찰되었는데 이는 세포성 또는 혈장 FN이 섬유소나, 변질한 교원질과 세포표면이 상호작용하여 조직의 손상받은 부위와 형성된 응괴주위의 결합조직과 결합하고⁶⁾ 대식구의 부착을 유도하여 창상의 치유에 중요한 역할을 한다.

그외 FN은 기저막위로 재생하는 상피세포의 방향을 정하는 데도 중요한 역할을 하다. 만성염증이 흔히 많은 수의 섬유아세포와 결합조직으로 대체되는 섬유화를 초래하는데 FN은 많은 염증과정에서 볼 수 있는 면역복합체와 결합이 가능한 보체성분인 C1q와 결합하여 FN이 섬유아세포에 부착하는 nidus를 제공하여 염증반응부위에서 섬유화가 생기는데 기여한다²⁸⁾. 사람의 호흡기에서 기관과 폐포에서는 FN이 상피조직의 기저막에서 폐포벽에서는 모세혈관과 폐포상피세포의 기저막 주변에서 교질섬유와 탄성섬유들과 함께 존재한다^{29,30)}. FN이 폐의 결합조직기질의 한 화학성분으로 폐포의 기능에 영향을 미친다³¹⁾. FN은 또, 섬유아세포에 대한 화학적경인체로 작용하여 간질성 폐질환에서 섬유화를 일으키는데 중요한 역할을 한다. 더우기 사람의 섬유성폐질환에서 폐포 대식구는 FN과 AMDGF를 방출하여 섬유아세포를 재생하고 증가시킨다. 이런 개념으로 폐포벽에서의 섬유아세포의 숫적 증가를 설명할 수 있다^{5,23,32)}. 특발성 폐섬유증 환자의 폐포 대식구내의 FN양은 정상인의 폐포 대식구보다 20배가량 더 높고 폐포 대식구의 FN은 폐의 섬유아세포에 대하여 화학주성을 갖고 있는 것으로 보아 FN이 이 질환의 특징인 폐포구조의 장애를 초래함을 시사해 준다³⁾.

또한 FN은 하부호흡기의 상피의 정상성분으로 사람의 기관지세정액에서 발견된다. 이 기관지세정액내의 FN은 사람의 혈장내의 FN과 유사하다. 정상인과 비간질성 폐질환환자에 비해 간질성폐질환을 가진 환자의 기관지세정액에서 FN이 유의하게 높은치를 보였다³³⁾. 특발성 폐섬유증 환자, 사르코이도시스와 다른 간질성 폐질환환자에서 기관지세정액의 FN양은 2~4배 상승되었으나 혈장내 FN양은 변동이 없어 이는 폐내의 FN의 국소적인 합성을 암시한다³³⁾.

사람의 하부호흡기에서 FN의 생산을 한다고 제시하는 세포들로서는 폐포 대식구, 다핵백혈구, 섬유아세포들이 보고되고 있다¹⁾. 섬유성폐질환에서 정상폐보다 강

하게 FN이 염색되는데 특히 기저막과 내피세포의 기저면, 간질의 상부에 위치하였다. 본 연구결과에서와 같이 사람의 폐 섬유증 조직에 FN이 선명하고 강하게 염색된 것은 사람의 폐 섬유증 발생에 FN이 참여함을 분명히 해주는 바다.

결 론

저자들은 paraquat 중독으로 사망한 16세 여자환자를 부검하여 채취한 폐조직에서 면역조직화학적으로 fibronectin의 강한 염색을 볼 수 있었다. 또한 fibronectin의 분포는 reticulin과 상응하여 FN이 reticulin fiber의 한 성분임을 알 수 있었다. Masson's trichrome으로 염색되는 I형 collagen과 elastic fiber의 분포와는 부합되지 않았다. 본 연구결과에서와 같이 사람의 폐 섬유증 조직에 FN이 선명하고 강하게 염색된 것은 폐 섬유증 발생에 FN이 참여함을 분명히 해주는 바다.

REFERENCES

- 1) Villiger B, Kelley DG, Engleman W, et al: *Human alveolar macrophage fibronectin: Synthesis, secretion, and ultrastructural localization during gelatin-coated latex particle binding.* J Cell Biol 90:711, 1981
- 2) Bitterman PB, Adelberg S, Crystal RG: *Mechanisms of pulmonary fibrosis: Spontaneous release of the alveolar macrophage-derived growth factor in the interstitial lung disorders.* J Clin Invest 72:1801, 1983
- 3) Rennard SI, Hunninghake GW, Bitterman PB, et al: *Production of fibronectin by the human alveolar macrophage: Mechanism for the recruitment of fibroblasts to sites of tissue injury in interstitial lung diseases.* Proc Natl Acad Sci USA 78:7147, 1981
- 4) Lacronique JG, Rennard SI, Bitterman PB, et al: *Alveolar macrophages in idiopathic pulmonary fibrosis have glucocorticoid receptors, but glucocorticoid therapy does not suppress alveolar macrophage release of fibronectin and alveolar macrophage derived growth factor.* Am Rev Respir Dis 130:450, 1984
- 5) Bitterman PB, Rennard SI, Adelberg S, et al: *Role of fibronectin as a growth factor for fibroblasts.* J

- Cell Biol* 97:1925, 1983
- 6) Stenman S, Vaheri A: *Distribution of a major connective tissue protein, fibronectin, in normal human tissues. J Exp Med* 147:1054, 1978
 - 7) Torikata C, Villiger B, Kuhn C III, et al: *Ultrastructural distribution of fibronectin in normal and fibrotic human lung. Lab Invest* 52:399, 1985
 - 8) Taylor CR: *Immunoperoxidase techniques. Practical and theoretical aspects. Arch Pathol Lab Med* 102:113, 1978
 - 9) Kawanami O: *Immunohistochemical identification of the pulmonary immune effector cells. Respir (Jap)* 4:1367, 1985
 - 10) Linder E, Stenman S, Lehto VP, et al: *Distribution of fibronectin in human tissues and relationship to other connective tissue components. Ann NY Acad Sci USA* 312:151, 1978
 - 11) Mauro A, Bertolotto A, Germaon I, et al: *Collagenase in the histochemical demonstration of laminin, fibronectin and factor VIII/R Ag in nervous tissue after fixation. Histochemistry* 80:157, 1984
 - 12) Dixon AJ, Burns J, Dunnill MS, et al: *Distribution of fibronectin in normal and diseased human kidneys. J Clin Pathol* 33:1021, 1980
 - 13) Kirkpatrick P, d'Ardenne AJ: *Effects of fixation and enzymatic digestion on the immunohistochemical demonstration of laminin and fibronectin in paraffin embedded tissue. J Clin Pathol* 37:639, 1984
 - 14) Crystal RG: *Interstitial lung disorders, in Braunwald E, Isselbacher KJ, Petersdorf RG, et al (eds): Harrison's principles of internal medicine, ed 11. New York, McGraw-Hill Inc, 1987, chap 209, pp1095-1100*
 - 15) Weg JG: *Diffuse interstitial fibrosis, in Guenter CA, Welch MH (eds): Pulmonary medicine, ed 2. Philadelphia, JB Lippincott Co, 1982, chap 13, pp 611-617*
 - 16) Clark DG, McElligott TF, Hurst EW: *The toxicity of paraquat. Br J Ind Med* 23:126, 1966
 - 17) Kissler W: *Formal genesis of pulmonary fibrosis: Experimental Investigations, in Muller KM (ed): Pulmonary diseases. Clinicopathological correlations. Berlin, Springer-Verlag, 1983, pp207-231*
 - 18) 김정희, 이상숙, 노락균외 2인 : *Paraquat* 중독. —부검증례보고—. *대한병리학회지* 16:562, 1982
 - 19) 김기식, 신현구, 현성택외 3인 : *Gramoxone-HCl (Paraquat)* 중독환자 13예에 대한 임상적 고찰. *대한내과학회잡지* 26:292, 1983
 - 20) Kimbrough RD, Gaines TB: *toxicity of paraquat to rats and its effect on rat lungs. Toxicol Appl Pharmacol* 17:679, 1970
 - 21) Rose MS, Lock EA, Smith LL, et al: *Paraquat accumulation: Tissue and species specificity. Biochem Pharmacol* 25:419, 1976
 - 22) Hood LE, Weissman I: *Immunology, ed 2. California. Benjamin/cummings Publishing Co, 1984, pp160-161*
 - 23) McDonagh J: *Fibronectin. A molecular glue. Arch Pathol Lab Med* 105:393, 1981
 - 24) Mosesson MW: *The role of fibronectin in monocyte/macrophage function. Prog Clin Biol Res* 154:155, 1984
 - 25) Eriksen HO, Clemmensen I, Hansen MS, et al: *Plasma fibronectin concentration in normal subjects. Scand J Clin Lab Invest* 42:291, 1982
 - 26) Oh E, Pierschbacher M, Ruoslahti E: *Deposition of plasma fibronectin in tissue. Proc Natl Acad Sci USA* 78:3218, 1981
 - 27) Grinnell F, Billingham RE, Burgess L: *Distribution of fibronectin during wound healing in vivo. J Invest Dermatol* 76:181, 1981
 - 28) Rennard SI, Chen YF, Robbins RA: *Fibronectin mediates cell attachment to C1q: A mechanism for the localization of fibrosis in inflammatory disease. Clin Exp Immunol* 54:239, 1983
 - 29) Akiyama SK, Yamada KM: *Fibronectin in disease, in Wagner BM, Fleischmajor R, Kaufman N (ed). Connective tissue diseases. Baltimore, Williams and Wilkins, 1983, pp55-96*
 - 30) d'Ardenne AJ, Burns J, Sykes BC, et al: *Comparative distribution of fibronectin and type III collagen in normal human tissues. J Pathol* 141:55, 1983
 - 31) Bray BA: *Cold-Insoluble globulin (fibronectin) in connective tissue of adult human lung and in trophoblast basement membrane. J Clin Invest* 62:745, 1978
 - 32) Reiser KM, Last JA: *Pulmonary fibrosis in experimental acute respiratory disease. Am Rev Respir Dis* 123:58, 1981
 - 33) Rennard SI, Crystal RG: *Fibronectin in human bronchopulmonary lavage fluid. Elevation in patients with interstitial lung disease. J Clin Invest* 69:113, 1981

= Abstract =

**Immunohistochemical Demonstration of
Fibronectin in Paraquat-Induced Interstitial
Fibrosis of Adult Human Lung**

Seung Pyo Hong, M.D., Sang Sook Lee, M.D.
and Chai Hong Chung, M.D.

*Department of Pathology,
Keimyung University School of Medicine*

We studied the distribution of fibronectin in paraquat-

induced adult fibrotic lung by indirect immunofluorescence and indirect immunoperoxidase methods, using affinity-purified antifibronectin IgG peroxidase conjugates and antifibronectin IgG FITC conjugates.

In contrast to the relative paucity of staining in normal lung, there was a marked increase in interstitial staining for fibronectin in this fibrotic lung. This marked alterations in the apparent amounts and distribution of fibronectin in fibrotic human lung suggest its involvement in the cellular events accompanying human lung fibrosis.