대한병리학회지 1992; 26:389~393

Kasabach-Merritt증후군을 동반한 비의 원발성 혈관육종

— 1예 보고 —

서울대학교 의과대학 병리학교실 및 외과학교실*

장미수† · 강윤경 · 김용일 · 이건욱*

Primary Angiosarcoma of the Spleen associated with Kasabach-Merritt Syndrome

— Report of a case —

A 46-year-old woman presented with multiple purpuric skin rashes together with splenomegaly and thrombocytopenia. The resected spleen weighed 720 gm, and contained multiple, discrete, dark red, bulging nodules throughout the entire splenic parenchyma. Microscopically, the nodules revealed various range of endothelial cell proliferation which included cavernous vasculature, anastomosing vascular channels, papillary intravascular growth and solid pattern. Intrasinusoidal sequestration of platelets along with extramedullary hematopoiesis was present in the neoplastic vascular spaces. Neither exposure to thorotrast nor vinyl chloride was confirmed. Ultrastructurally, the tumor cells demonstrated a row of pinocytotic vesicles, occasional intercellular junctional structures, and the paucity/absence of filamentous structures or Weibel-Palade bodies supports origin of sinus lining type cells. After splenectomy, the thrombocyte count returned to normal. We conclude this is the first case of primary splenic angiosarcoma with Kasabach-Merritt syndrome in Korean literature. **(Korean J Pathol 1992; 26: 389~393)**

Key Words: Angiosarcoma, Spleen, Kasabach-Merritt syndrome

서 론

원발성 비 혈관육종은 매우 드물어 1879년에 Langhans가 첫 증례를 보고한 이래[1,2] 최근까지 전 세계적으로 약 63예가 문헌에 보고되어 있으며[1~4], 국내에서는 2예가 기술되었다[5,6]. 그러나 비 혈관육종에 있어서는 다음과 같은 쟁점들이 아직껏 해결 또는 정립되어 있지 않다. 즉 ① 조직기원상[7] 양성 혈관종이나 과오종으로 부터의 악성변환설[8] 또는 신생(de novo)설[9], ② 간 혈관육종과 관련된 것으로 알려진 물질(thorotrast, vinyl chloride)이 비 혈관육종에서는 관련성이 거의 없는 이유[1,9,10], ③ 기원세포가 동혈관 내피세포(sinus endothelial cells)[1,4,10,11]인지 고정된 세망세포(fixed reticular cells)[4] 또는 원시 다능성 간엽질 세포(primitive pluripotential mesenchymal cells)[12]인지에 대한 해석, ④ 혈액학적 이상을 동반하는 병태기전[1~3,7,11,13,15] 등이다. 저자들은 Kasabach-Merritt 증후군을 동반한 원발성 비 혈관육종 1예를 보고하고 상술한 쟁점에 대한 부분적인 해석이 가능한지에 대하여 검토하였다.

증 례 보 고

본 증례는 46세 여자로 2개월 동안의 왼쪽 옆구리 동통을 주소로 내원하였다. 1년 전부터 둔부 및 하지에 간헐적으로 자반이 발생됐다가 저절로 없어지곤 하

접 수:1991년 12월 10일, 게재승인:1992년 1월 7일

주 소:서울특별시 종로구 연건동 28번지, 우편번호 110-744
서울대학교 의과대학 병리학교실, 김용일
†:서울특별시립 보라매병원 해부병리과

였다. 내원 당시의 이학적 검사에서 비종대가 처음 관찰되었다. 말초혈액 검사 소견은 적혈구 총수: 3.76×10^6/mm^3, 혈색소: 11.5 g/dl, 백혈구 10.1×10^3/mm^3이었고, 적혈구의 부동세포증, 소적혈구증 및 혈소판 결핍증(36,000/mm^3)을 보였으며, 혈액응고 검사에서 프로트롬빈 시간은 67%이었다. 골수 흡인도말 소견은 적혈구 생성과 거핵구의 증가를 나타내었다. 복부 전산화 단층촬영에서 비 실질 내에 저밀도 결절성 병변이 다발성으로 관찰되었다. 비의 원발성 악성 림프종을 의심하고 비절제술이 시행되었다. 수술 전날과 수술 당일에 신선 동결혈장(fresh frozen plasma)과 혈소판 농축물을 수혈하였으며 수술 당일 혈소판은 258,000/mm^3, 프로트롬빈 시간은 72%이었다.

적출된 비는 크기 22×13.5×7.0 cm, 무게 720 g으로 매우 커져 있었고, 표면이 울퉁불퉁하였다. 단면에서, 따로 따로 분리된 경계가 비교적 좋은 암흑색의 팽윤성 결절성 병변들이 다발성으로 비 실질 내에 산재하고 있었으며, 가장 큰 결절은 6.0×4.5 cm이었다. 큰 결절의 중심부에서는 제형 함요를 보였다(Fig. 1).

현미경적으로 종양 결절은 다양한 성장상을 보였다. 즉 해면상 혈관종을 닮은 부분(Fig. 2-A)이 있는가 하면 미세혈관들의 문합과 유두상 맥관 내 성장을 보이는 부분(Fig. 2-B) 및 충실성 증식으로 된 부분(Fig. 2-C)이 섞여 있었다. 종양 세포는 순한 핵을 가진 통통한 혈관내피세포 뿐만 아니라, 충실성 증식부위에서는 방추형 세포가 주종을 이루었다. 종양의 동구조 내

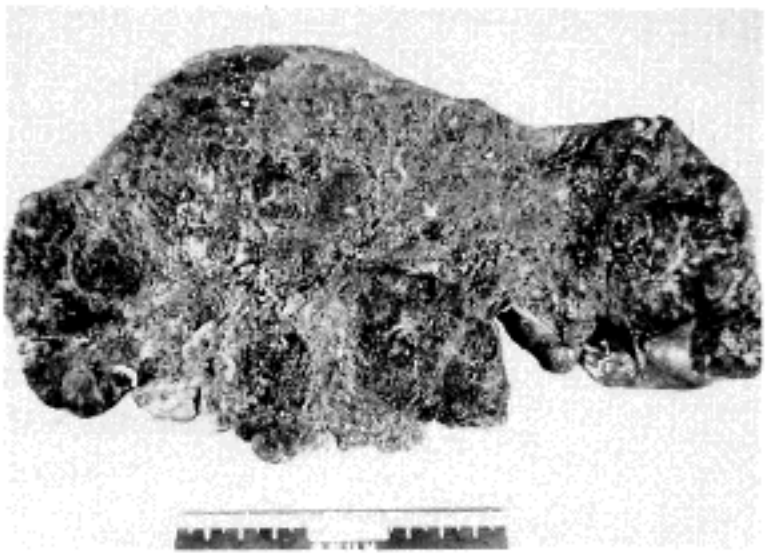

Fig. 1. Cut surface of the resected spleen. Notice multiple, discrete, dark-red nodules throughout the enlarged spleen.

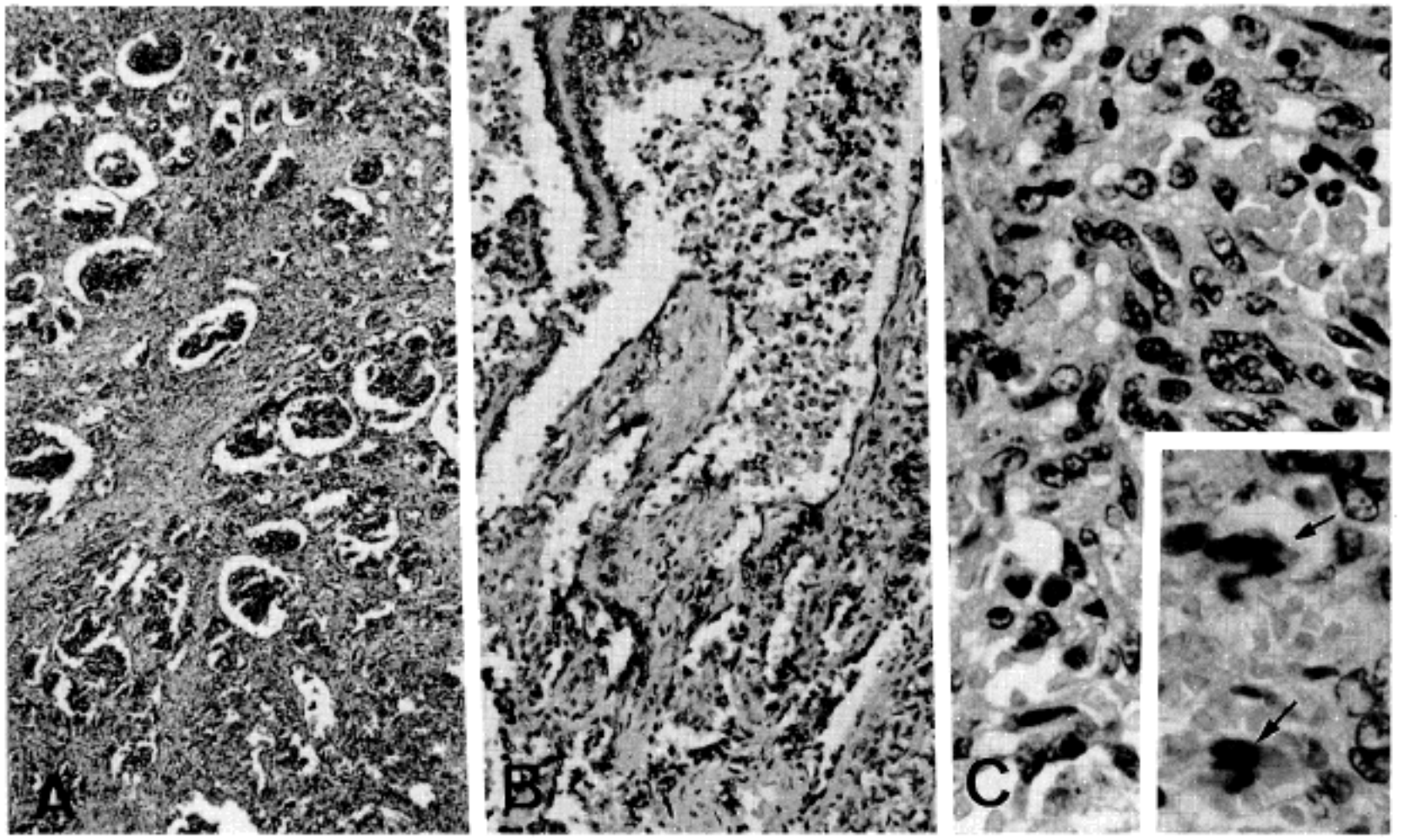

Fig. 2. Photomicrographs of tumor with various histologic features. A. Well-formed vascular channels resembling cavernous hemangioma. B. Anastomosing neoplastic vascular channels and intravascular papillary growth. C. Solid growth resembling undifferentiated spindle cell tumor. Inlet demonstrates two sequestrated megakaryocytes(arrows).

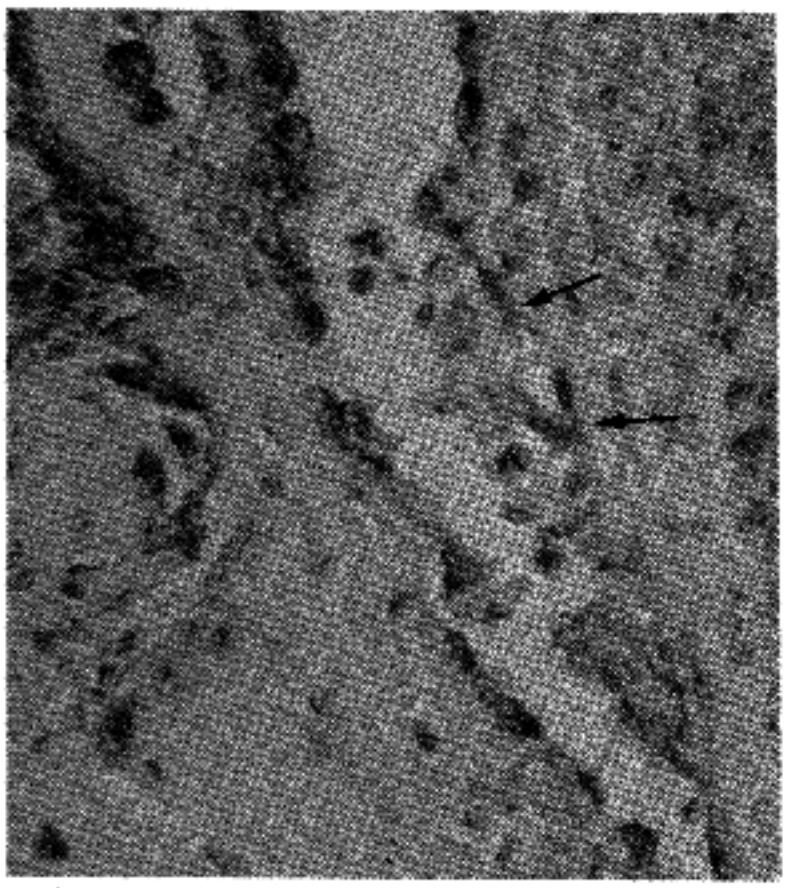

Fig. 3. Immunostaining for factor VIII-related antigen. Red cytoplasmic staining(arrows) indicative of factor VIII-related antign localization (Alkaline phosphatase method, ×200)

에서는 혈소판 및 거핵구의 격리와 아울러 미숙 유핵적혈구 및 미숙 골수계 백혈구가 다수 관찰되었다.

면역조직화학 검사에서 종양세포는 vimentin에 양성이었고 cytokeratin 및 CEA에 음성이었으며, factor VIII 연관 항원에 대해서는 혈관이 뚜렷한 부위에서만 양성반응이었으며(Fig. 3), 충실성 증식 부위에서는 음성이었다.

전자현미경적으로 종양세포는 세포간 연결구조 및 세포흡수 소포(pinocytotic vesicles)를 보이면서 필라멘트는 적고 Weibel-Palade bodies는 관찰되지 않음으로써 동혈관 내피세포의 특성에 부합되었다(Fig. 4). 또한 충실성 증식상을 보이는 종양세포는 위와 같은 소견이 뚜렷치 않아서 분화가 나쁜 혈관내피세포로 생각되었다.

고 찰

비 혈관육종은 매우 드물 뿐만 아니라, 한 종양 내에서도 양성 혈관종을 닮은 부분으로부터 경계영역 악성 즉 혈관내피세포종을 닮은 부분 내지는 이형성을 보이는 방추세포로 구성된 육종성 증식에 이르기까지 다양한 조직상을 보인다[7,15~17]. 조직기원에 대해서도 이전에 있던 혈관종 및 피오종이 악성 변환되었다는 주장과[5] 신생(denovo)이라는 주장이[9] 맞서 있는 것

Fig. 4. Ultrastructure of tumor cells. " Sinus lining type" cells contain occasional junctional structures(thick arrows) and a row of pinocytotic vesicles(thin arrows along the cystoplasmic membrane). (Uranyl acetate-lead citrate, ×13,800)

도 이러한 소견에 연유하고 있다. 본 증례의 다양한 조직상을 바탕으로 양성병변에서 경계영역 악성을 거쳐 악성으로 전환되는 이행부위는 찾을 수 없어서 조직기원에 대한 결론을 내릴 수는 없었다.

또한 thorium dioxide(thorotrast), vinyl chloride, arsenic등이 간 혈관육종과 흔히 연관된 것으로 알려져 있는데, 비는 이러한 물질 특히 thorotrast가 잘 침착되는 장기임에도 불구하고, 비 혈관육종과의 관련성은 단 1예에서만 문헌상 보고되어 있을 뿐이며[18], 그 이유는 아직껏 알려지지 않고 있다[1,9,10]. 본 환자에서도 이와같은 외인성 물질에 노출된 증거는 없었고 광학현미경적으로도 이를 증명할 수 없었다.

본 종양의 전자현미경 검사에서 세포간 연결구조 및 세포흡수 소포 등이 관찰되었는 바, 이는 1979년에 최초로 전자현미경으로 비 혈관육종의 조직발생이 혈관기원임을 증명한 Chen 등[1]의 소견과 잘 부합된다. 즉, 그들은 종양세포에서 세포흡수 소포, 세포간 연결구조 및 기저막 등을 전자현미경으로 관찰하였다. 전자현미경적으로 종양세포는 2가지 형태를 보이고 있어서, 혈관이 풍부한 종양부는 동혈관 내피 세포를 닮은 세포로 구성되고, 세포 밀집도가 높은 종양부는 비 적색수(red pulp)의 고정된 세망세포를 닮은 세포로 이루어지고 있다[4]. 그런데, 이러한 2가지 세포는 동일한 세포계열의 다른 형태학적 표현이라는 의견이 있는가 하면[4], 원시 다능성 세포가 그 형태기원이라는 주장도 있다[12]. 또한 본 종양의 factor-VIII 연관 항원을 이용한 면역조직화학 검사에서도 혈관 발달이 좋은 부위에서는 양성 반응을 나타냈으나 분화가 나쁜 충실성 성장 부위에서는 음성 반응을 보였는데, 이 또한 혈관내피세포 기원의 종양에서 경험하는 소견이다[19].

본 증례에서는 빈혈과 더불어 혈소판 결핍증이 관찰되었고, 수술 후 출혈 및 파종성 혈관내 응고의 증상은 없었는데 이는 소모성 혈액응고 장애가 혈관종양 내에만 국한된 것으로 해석할 수 있다[22]. 비 혈관육종은 흔히 혈액학적 이상을 동반한다. 환자의 70%에서 빈혈(대개 정구성, 정색소성 빈혈)을 관찰할 수 있으며[1], 어떤 환자들에서는 미소혈관이상 용혈성 빈혈의 소견을 주증상으로 하는데 이는 혈관내피세포의 불규칙성과 비 실질 내의 섬유성 사상체(stranding)에 기인한다고 한다[11,13]. 즉 용혈은 종양 혈관의 악성 혈관내피세포와 접촉되는 적혈구에 기계적 손상이 가해져서 적혈구의 모양과 수명이 변경되기 때문이며, 이로써 빈혈이 발생된다[11]. 혈소판은 종양 내의 정체된 혈관강 내에서 소모되며 섬유소 제거 증후군(defibrination syndrome)을 초래한다[7]. 섬유소원이 혈관 내에서 소모되는 것은 전신성이라기 보다는 종양 내에 국한된 것으로 보이며[20,21], 본 증례에서 비 적출술 후 혈소판 수가 정상으로 되돌아 온 소견이 이를 뒷받침하고 있다.

1940년에 Kasabach와 Merritt[23]가 2개월 영아의 다리에 생긴 큰 혈관종을 제거한 후에 점상 출혈과 지연된 혈액응고 시간이 초래된 증례를 기술하였는데, 혈관종에 방사선 조사를 한 결과 그 크기가 줄고 혈소판 결핍증 및 혈액응고 장애가 완해되었다. 그 이후, 혈관형성 종양과 혈소판 결핍증을 동반한 경우를 Kasabach-Merritt 증후군이라 부르고 있다. 내장 장기 혈관종 중에서는 간의 해면 혈관종이 가장 대표적이나 비에서도 보고되고 있다.

참 고 문 헌

1) Chen KTK, Bolles JC, Gilbert EF. *Angiosarcoma of the spleen. A report of two cases and reviw of the literature. Arch Pathol Lab Med 1979; 103: 122-4.*
2) Smith VC, Eisenberg BL, McDonald EC. *Primary splenic angiosarcoma. Case report and literature review. Cancer 1985; 55: 1625-7.*
3) Wick MR, Smith SL, Scheithauer BW, Beart RW Jr. *Primary nonlymphoreticular malignant neoplasms of the spleen. Am J Surg Pathol 1982; 6: 229-49.*
4) Silvermann ML, Federman M, O'Hara CJ. *Malignant hemangioendothelioma of the spleen. A case report with ultrastructural observations. Arch Pathol Lab Med 1981; 105: 300-4.*
5) 정인숙, 심상인, 이종우. 자연적 파열을 동반한 혈관육종 1예. 대한병리학회지 *1981; 15: 442-4.*
6) 양순청, 유희, 김광연. 비장의 원발성 악성 종양. 대한외과학회지 *1973; 15: 281-5.*
7) Wilkinson HA III, Lucas JC, Foote FW Jr. *Primary splenic angiosarcoma. A case report. Arch Pathol 1968; 85: 213-8.*
8) Hastings-James R. *Malignant hemangioendothelioma(Haemangioblastoma) of the liver. J Path Bact 1949; 61: 49-53.*
9) Wright M. *Hemangiosarcoma of the spleen. Arch Pathol 1949; 47: 180-90.*
10) Montemayor P, Caggiano V. *Primary hemangiosarcoma of the spleen associated with leukocytosis and abnormal spleen scan. Internat Surg 1980; 65: 369-73.*
11) Autry JR, Weitzner S. *Hemangiosarcoma of spleen with spontaneous rupture. Cancer 1975; 35: 534-9.*
12) Wolf BC, Neiman RS. *Disorders of the spleen. In: Bennington JL, eds. Major Problems in Pathology, vol 20. WB Saunders Co, Philadelphia, 1989: 195-9.*
13) Donald D, Dawson AA. *Microangiopathic hemolytic anemia associated with malignant hemangioendothelioma. J Clin Path 1971; 24: 456-9.*
14) Brain MC, Dacie JV, Hourihane DO'B. *Microangiopathic hemolytic anemia: the possible role of vascular lesions in pathogenesis. Br J Haemat 1962;*

8: 358-74.

15) Toghill PJ, Rigby CC, Hall GFM. *Hemangiosarcoma of the spleen. Br J Surg 1972; 59: 406-8.*

16) Laforet EG. *Primary sarcoma of the spleen: Report of a case with fatal spontaneous rupture. Am J Clin Pathol 1952; 22: 46-55.*

17) Das Gupta T, Coombes B, Brasfield RD. *Primary malignant neoplasms of the spleen. Surg Gynecol Obstet 1965; 947-60.*

18) Da Silva Horta J. *Late effects of thorotrast on the liver and spleen, and their efferent lymph nodes. Ann NY Acad Sci 1967; 145: 676-99.*

19) Burgdorf WHC, Mukai J, Rosai J. *Immunohistochemical identification of factor VIII-related antigen in endothelial cells of cutaneous lesions of alleged vascular nature. Am J Clin Pathol 1981; 75: 167-71.*

20) Straub PW, Kessler S, Schreiber A, Frick PG. *Chronic intravascular coagulation in Kasabach-Merritt syndrome: Preferential accumulation of fibrinogen 131 I in a giant hemangioma. Arch Intern Med 1972; 129: 475-8.*

21) Lang PG, Dubin HV. *Hemangioma-thrombocytopenia syndrome: A disseminated intravascular coagulopathy. Arch Dermatol 1940; 111: 105-7.*

22) Inceman S, Tangun Y. *Chronic defibrination syndrome due to a giant hemangioma associated with microangiopathic hemolytic anemia. Am J Med 1969; 46: 997-1002.*

23) Kasabach HH, Merritt KK. *Capillary hemangioma with extensive purpura. Report of a case. Am J Dis Child 1940; 59: 1063-70.*