

레진 강선 고정을 이용한 유전치 치근 파절의 보존적 치료 : 증례 보고

정지현 · 박재홍 · 김광철 · 최영철 · 최성철

경희대학교 치과대학 소아치과학교실

국문초록

유치 치근 파절의 치료는 정기 검진을 통해 관찰하거나 발치를 권유하고 있다. 특히 심한 동요도와 변위가 있는 경우 영구 치 손상 가능성과 흡인의 위험성 때문에 주로 발치를 시행한다. 하지만 최근 재위치와 고정을 통한 보존적 치료가 새롭게 제시되고 있다.

이른 시기의 유전치 발치는 심미적 문제, 발음·저작 등의 기능적 문제, 공간 소실, 환아와 보호자의 심리·사회적인 문제 등 여러 가지 문제점들을 야기하므로 치근 파절된 유치를 유지하는 것만큼 좋은 치료는 없다.

이 증례 보고는 치근 파절을 보이는 두 증례의 진단, 치료, 평균 27개월의 정기 검진 자료를 토대로 심한 동요도와 변위가 있는 유치 치근 파절의 보존적인 치료 가능성을 제시하고자 하였다.

두 증례에서 발치 대신 재위치와 장기간의 레진 강선 고정을 시행하였고, 후속 영구치가 맹출 할 때까지 정기검진을 시행하였다. 정기검진과정 중에 동통, 치수괴사, 감염, 영구치 치배 변위, 맹출 이상 등의 부작용은 나타나지 않았다.

주요어: 치근 파절, 레진 강선 고정, 유전치

I. 서 론

유치에 발생하는 외상성 손상의 빈도는 11.1~37.0%이다¹⁾. 유치 외상 중 치근 파절은 흔치 않은 유형으로 그 발생 빈도는 2~4% 정도의 낮은 범위로 보고된다^{2,3)}. 하지만 최근 최 등⁴⁾은 12.7%의 높은 유치 치근 파절의 발생 빈도를 보고하였다. 이러한 차이는 초진 시의 방사선 오판독, 아탈구나 탈구로의 오진 등에 의해 발생되는 것으로 추정된다⁵⁾. 임상적으로 치근 파절을 진단하는 것은 매우 어려우므로 방사선학적 검사가 필수적이다. 정확한 진단을 위해서 수평적 또는 수직적으로 촬영각을 변화시킨 두 장 이상의 사진이 필요하다⁶⁾.

영구치 치근 파절을 치관부 파절편의 재위치, 레진 강선 고정 그리고 교합조정을 통해 보존적으로 치료하는 것과는 달리 유치 치근 파절의 레진 강선 고정을 통한 보존적인 치료는 거의 권고되지 않는다. 현재까지 치근 파절된 유치의 치료법은 대부분 정기 검진과 발치였다^{3,6,7)}. 특히 심한 동요도와 변위를 보이는 치아는 영구치 손상 가능성과 흡인의 위험성 때문에 주로 발

치를 시행하였다. 하지만 2012년 IADT (International Association of Dental Traumatology)의 유치 치근 파절에 대한 가이드라인⁸⁾에서는 2007년 가이드라인⁷⁾과 다르게 치관부 파절편이 변위된 경우 재위치시키고 고정하는 것을 고려할 수 있다고 제시했다.

유치, 특히 외상의 빈도가 높은 유전치를 조기 발견할 경우에 환아의 심미적 문제, 발음·저작 등의 기능적 문제, 공간 소실, 환아와 보호자의 심리·사회적인 문제, 영구치 맹출 지연 등 여러 가지 문제점이 발생한다. 유전치 발거 후 공간 유지 장치를 장착 하는 경우 구강 위생 관리의 어려움이나 상악의 생리적 팽창 저해 등의 이차적인 부작용이 발생할 수 있다^{3,9)}. 따라서 치근 파절된 유치를 유지하여 물질적 비용과 환아의 심리 사회적 문제를 최소화시키는 유치 치근 파절의 보존적 치료에 관해 더 많은 연구와 임상 데이터가 필요하다.

이에 이 증례 보고에서는 심한 동요도와 변위가 있는 두 개의 유전치 치근 파절 증례에서 레진 강선 고정으로 치관부 파절편을 유지하여 영구치가 맹출 할 때까지 장기간의 양호한 결과를

교신저자 : 최 성 철

서울특별시 동대문구 회기동 1 / 경희대학교 치과대학 소아치과학교실 / 02-958-9371 / pedochoi@gmail.com

원고접수일: 2012년 08월 28일 / 원고최종수정일: 2012년 12월 17일 / 원고채택일: 2012년 12월 18일

얻었다. 이에 심한 동요도와 변위를 보이는 유치 치근 파절에 대한 보존적 접근 가능성을 제시하고자 한다.

Ⅱ. 증 례

1. 증례 1

만 4세 남아가 병판길에서 넘어져 앞니가 많이 흔들리는 것을 주소로 경희의료원 치과병원 소아치과에 내원하였다. 환아는 내원 3일 전 오후에 외상을 입어 동네 병원에서 치아 파절이 의심된다는 진단을 받았으나 특별한 처치 없이 소독과 항생제 처방만을 받은 상태였다. 의과적인 특이한 병력은 없었다. 임상 검사 결과 상악 우측 유중절치의 3도 동요도와 타진 반응이 있었고, 치관의 구개측 변위가 동반되어 교합과 저작 시에 통증을 호소하였다. 방사선 검사 상 상악 우측 유중절치 중간 1/3부위의 수평 치근파절을 보였다. 먼저 보호자에게 해당치아의 발치 가능성 등 불량한 예후와 영구치 발육장애 등 가능한 합병증을 설명하였으며 파절된 치아의 처치에 관한 동의를 받았다. 환아의 행동 평가는 Frankl's behavior rating score 2였으나 Tell Show Do (TSD)만으로 행동 조절이 가능했다. 국소 마취 하에

상악 우측 유중절치에서 좌측 유중절치까지 레진 강선 고정 (.016 × .022 ELGILOY®BLUE(soft), RMO Inc, Denver, USA)을 시행하였고, 클로르헥시딘 가글을 처방하였다. 치아 고정 후 2, 4 및 8주의 정기검진을 시행하였다. 외상 8주 후 방사선 검사 상 치근 파절 유치의 치주 인대 공간이 넓어지고 치아의 파절면에 외흡수가 진행되고 있었으나 치근단 병소 등의 염증 소견을 보이지 않았고, 임상 검사 상 상악 우측 유중절치의 동요도가 1도로 감소되어 레진 강선 고정을 제거하였다. 외상 3달 후 방사선 검사 상 상악 우측 중절치 치낭이 약간 확장되어 있고 치근 외흡수가 진행 중인 것을 확인할 수 있었다. 이후 3달 간격으로 추적 검사를 시행하였다. 외상 1년 후 방사선 검사 상 상악 우측 중절치 치낭의 확장과 방사선 투과상의 증가를 확인할 수 있었고, 영구치 맹출 과정과 치근 흡수가 진행되어 외상치의 치근단측 파절면이 모두 흡수된 것을 알 수 있었다. 임상 검사 상 병적 소견이나 동요도가 없어 계속 추적 관리 시행하기로 하였다. 외상 30개월 후 상악 좌·우측 영구 중절치가 모두 구강 내로 맹출된 것이 확인되었다. 임상 검사 상 상악 우측 중절치의 법랑질 변색, 법랑질 저형성증, 치관 만곡 등은 보이지 않았고 방사선 사진 상 치근 만곡, 치근 발육 이상 등의 영구치 손상의 징후도 보이지 않았다(Fig. 1).

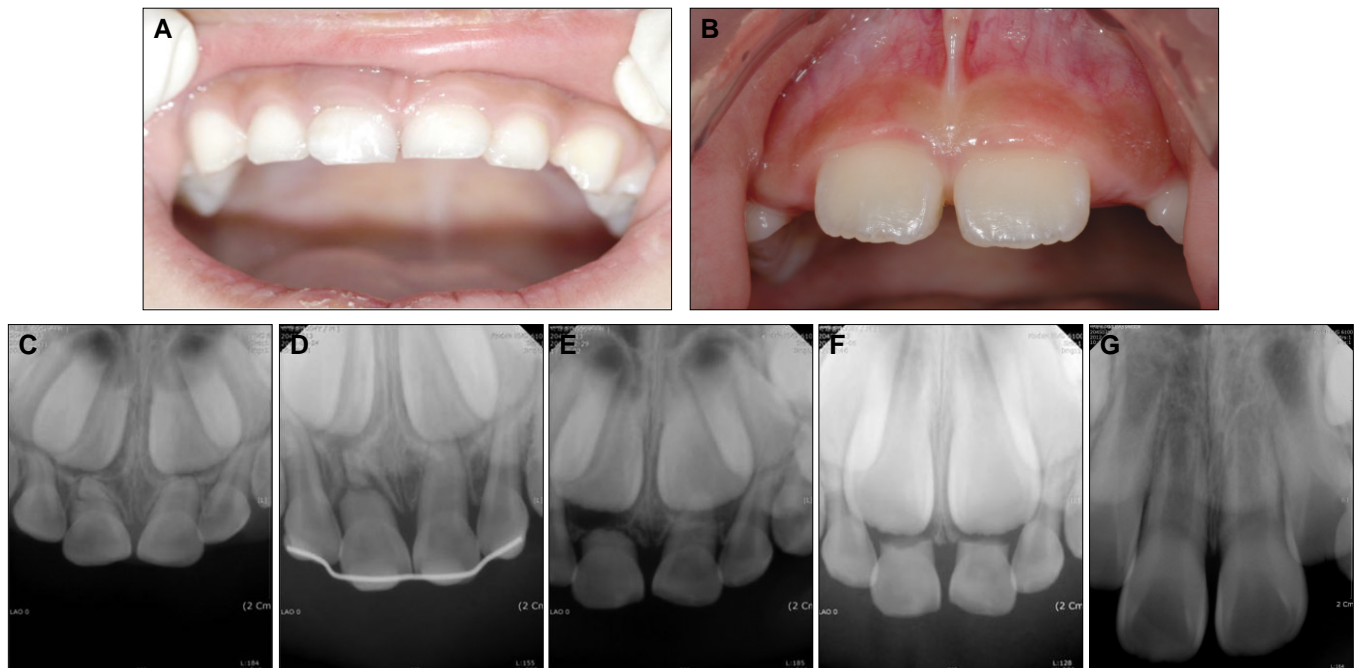


Fig. 1. Case 1. : A. Initial photography, B. 30 month follow up intraoral photograph, C. Initial x-ray image shows root fracture of the upper right primary incisors, D. 8 week follow-up X-ray image which shows fractured teeth was replaced and fixed with resin wire splint, E. 12 month follow up radiographic image which shows totally resorbed root fragment and increased radiolucency of the upper right primary incisors, F. 19 month follow up radiographic image which shows no pathologic lesion and disturbance of eruption path of permanent successors, G. 30 month follow up radiographic image which shows erupted normal permanent incisors with no pathologic lesion.

2. 증례 2

만 5세 남아가 방에서 넘어져 외상을 입어 앞니가 흔들리는 것을 주소로 전날 밤 경희의료원 응급실에서 소독을 받은 후 경희의료원 치과병원 소아치과 외래로 전과되었다. 임상 검사 결과 상악 좌·우측 유중절치가 3도의 동요도를 보였고, 타진에 반응하였다. 치관의 구개측 변위로 인해 교합과 저작 시에 통증을 호소하였다. 하순에 열상이나 찰과상은 없었으나, 부종과 발적을 보였다. 방사선 검사 상 상악 좌·우측 유중절치 치근 중간 1/3부위에 수평 치근 파절을 보였다. 앞으로 영구치가 맹출할 때까지는 2~3년 남은 것으로 추정되었다. 보호자에게 계승 영구치 손상 및 합병증과 발치 가능성, 정기검진의 필요성을 설명하고 치료에 관한 동의를 받은 후, 상악 우측 유중절치에서 좌측 유중절치까지 레진 강선 고정(.016 × .022 ELGILOY® BLUE (soft), RMO Inc, Denver, USA)을 시행하였다. 환자의 행동 평가는 Frankl's behavior rating score 2로 TSD만으로 행동 조절이 가능하였다.

외상 4주 후 방사선 검사 상 상악 우측 유중절치 파절선의 방사선 투과상은 좀 더 증가되어 보였으나 임상 검사 결과 상악

좌·우측 유중절치의 동요도가 1도로 감소된 것이 관찰되었고, 병적 소견 등 특별한 이상이 없어 레진 강선 고정을 제거하였다. 외상 2개월 후 방사선 검사 상 상악 우측 유중절치 파절선의 방사선 투과상은 좀 더 증가되어 보였으나 염증 소견은 보이지 않았다. 외상 5개월 후 방사선 검사 상 상악 영구 중절치가 맹출 되면서 상악 좌·우측 유중절치 치근단측 파절편이 흡수되면서 변위되는 양상과 상악 우측 유중절치 치근 파절 부위 주변으로 방사선 투과상이 증가된 것이 관찰되었다. 임상 검사 상 병리적 소견 보이지 않아 좀 더 추적 관찰하기로 하였다. 외상 8개월 후 방사선 검사 상 상악 좌·우측 유중절치 치근단측 치근 파절부위는 모두 흡수된 상태였으며 상악 좌·우측 영구 중절치 모두 정상 맹출 되고 있었다. 외상 13개월 후 상악 좌측 유중절치를 발거하였다. 외상 16개월 후 상악 우측 유중절치가 자연 발거된 상태로 내원하였으며 방사선 검사 상 상악 좌·우측 영구 중절치의 정상 맹출 과정을 관찰 할 수 있었다. 외상 24개월 후 상악 좌·우측 영구 중절치가 모두 구강 내로 맹출된 것이 확인되었다. 상악 좌·우측 영구 중절치에서 범랑질저형성, 범랑질저광화 등의 형성 장애는 보이지 않았다(Fig. 2).

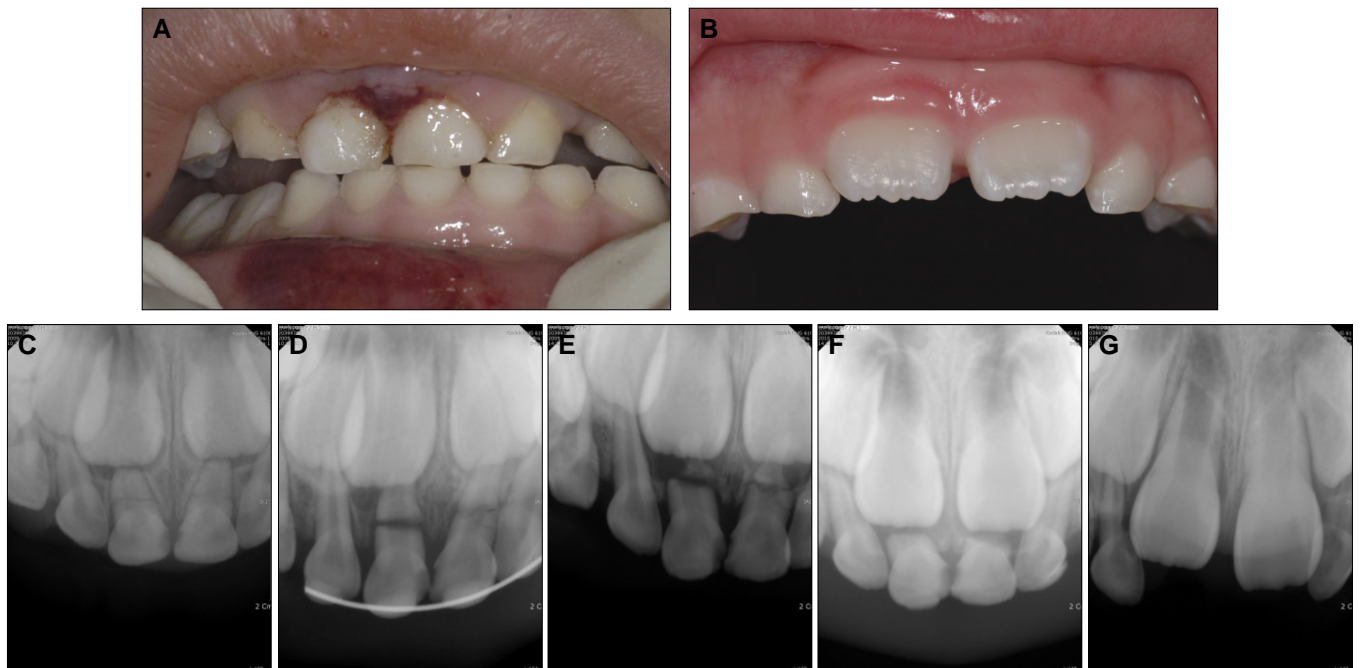


Fig. 2. Case 2. : A. Initial photography, B. 24 month follow up intraoral photograph shows normally erupted permanent incisors, C. Initial x-ray image shows root fractures in the upper primary incisors, D. 4 week follow-up X-ray image which shows fractured teeth were replaced and fixed with resin wire splint, E. 5 month follow-up X-ray image which shows displaced root fragments and radiolucency in right upper primary tooth but we delayed treatment due to no clinical symptoms, F. 8 month follow up radiographic image which shows no pathologic lesion. G. 16 month follow up radiographic image which shows erupting permanent incisors with no pathologic lesion and developmental disturbance of permanent successors.

Ⅲ. 총괄 및 고찰

치과의사들은 그 동안 유치 치근 파절에 대해 무시하거나 중요하게 생각하지 않았다. 실제, 지난 10년 동안 유치 치근 파절에 관해 연구한 논문이나 증례는 거의 없다. 영구치와 달리 치근 파절된 유치의 대다수가 발치되어 추적 검사가 어렵기 때문이다²⁾. 유치에서 치근 파절이 발생한 경우 동통, 치주 손상, 부정교합, 발육 중인 영구치 치배의 맹출 장애 등 많은 문제점이 발생할 수 있다^{3,7,8,10-13)}. 따라서 치과의사는 유치 치근 파절에 대해 신중하고 적극적인 태도를 가져야 하며, 그 치료 방법에 대해 충분한 지식을 갖춰야 한다.

치근 파절은 석회화 조직으로의 치유, 결합 조직의 개입, 골과 결합 조직의 개입, 육아 조직의 개입 등 4가지 유형으로 치유될 수 있는데 이 중 앞의 세 가지가 성공한 치유에 해당된다^{3,14,15)}. 영구치 치근 파절은 재위치, 레진 강선 고정 그리고 교합 조정으로 치료하여 치수 치유와 경조직 형성을 유도한다^{3,16)}. Pinkham 등¹⁷⁾은 유치 치근 파절은 영구치와 달리 경조직으로의 치유가 드물어 치아 고정을 위한 레진 강선 고정이 필수적이지 않으며, 레진 강선 고정은 단지 저작 할 때의 불편감을 줄여주는 목적만 있다고 기술했다. 하지만, 레진 강선 고정은 치아의 초기 동요도를 줄여주고 변위로 인한 통증과 치아 자극을 감소시키며 환아가 무의식적으로 외상 치아를 건드리는 것을 막아 이차 외상의 가능성을 줄여주는 장점을 가지고 있다. 경조직으로의 치유가 드물기 때문에, 고정하여 치유된 후에도 외상 치아는 생리적인 것보다 약간 큰 동요도를 가질 수 있으나, 유치가 자연 탈락할 때까지 유지되는데 방해될 정도는 아니다.

유치 치근 파절의 치료는 크게 치관의 변위, 치아의 동요도, 환아의 행동, 보호자의 협조도에 의해 영향을 받는다. 하지만, 실제로 치근 파절된 치아의 대부분은 치관 변위와 치아 동요도를 동반하며, 다친 아이는 외상과 병원이라는 낯선 환경에 대한 불안과 공포를 가지고 내원한다. 결국 논문이나 교과서에서 제시된 주된 치료법인 발치를 하지 않고 보존적으로 유지하기 위한 조건을 만족시키는 경우는 매우 적다. 하지만 재위치 후 레진 강선 고정을 시행한다면 치관의 변위와 심한 치아 동요도를 보이는 경우에도 보존적으로 치료 해 볼 수 있다. 또한, 소아치과 의사는 기본적인 TSD 방법 이외에도 약물을 이용한 진정 요법 등 여러 가지 행동 조절법을 사용할 수 있다. 이 증례의 치근 파절된 유치는 초진 시 3도의 동요도와 구개측 변위가 있었고, 저작이나 교합 시에 통증을 호소하였고, 환아의 Frank's I 행동 지수는 2로 비협조적인 상태여서 정기 검진을 통한 관찰이 힘든 상황이었음에도 재위치와 레진 강선 고정을 통해 보존적으로 치료했다. 외상 치아는 후속 영구치가 맹출 할 때까지 잘 유지되었다. 만약 레진 강선 고정 없이 정기 검진을 통해 관찰했다면 외상 치아는 지속적인 자극과 추가 외상의 가능성으로 파절편의 동요도와 변위, 환아의 불편감이 더욱 심화되어 조기 발치될 가능성이 높았을 것이다. 치료 과정에서 보호자에게 치료 방법에 대해 충분히 설명하고 선택하게 하는 과정은 매우 중요하다. 보호자에게 외상의 합병증과 부정적인 상황을 포함한 예

후에 대해 충분히 설명한 후 동의를 받고 치료해야 한다.

최근 스플린트에 관한 연구들은 탈구 치아와 치근 파절 치아의 고정을 위해 단단하지 않은 스플린트를 단기간 동안 적용하는 것을 추천하며 생리적인 움직임을 허용하는 기능적 안정(functional stabilization)을 강조한다^{15,16)}. 실제로 스플린트 종류나 기간은 중요하지 않으며 치아를 정확히 재위치시켜 환자의 불편감을 줄이고 기능을 향상시켜주는 것이 중요하다¹⁸⁾. 이 증례에서는 .016 × .022 ELGILOY®BLUE (soft)를 사용하여 치아의 기능적, 생리적인 움직임을 통해 치주조직에 기능적인 자극을 전달하여 치유에 도움이 되고자 하였다. 또한 등근 강선에 비해 조작이 쉽고 레진-강선 사이의 결합력이 더 좋은 각형 강선을 사용하였다¹⁹⁾.

치근 파절 치아의 레진 강선 고정 기간은 3~4주가 추천되는데, 파절선이 치경부에 위치한 경우에 최대 2~3개월 까지 기간을 늘릴 수 있다. 파절선이 치경부에 근접해 있거나 동요도가 심한 경우 고정 기간을 늘릴 수 있으나 단순히 3~4주 이상 고정 기간을 늘리는 것이 더 좋은 치유를 일으키지는 않는다고 보고된 바 있다¹⁶⁾. 고정 기간을 늘리는 것이 치주 조직 치유에 도움이 되지는 않지만, 환자가 아동이라는 것을 고려할 때 동요도가 심한 경우 지속적인 치아 자극 등으로 추가적인 외상이 발생해 치유를 방해할 가능성이 크다. 따라서 이 증례에서 레진 강선 고정은 동요도가 1로 감소할 때까지 시행하였다. 각각의 레진 강선 고정 기간은 4주, 8주였다. 두 증례에서 기간의 차이는 외상의 힘의 크기와 방향, 환아의 전신 건강과 성격, 외상 치아를 자극하지 않는 주의 사항에 대한 이행 정도 등에 의한 것으로 생각한다. 긴 고정 기간은 오히려 치근 흡수와 유착을 증가시킨다는 연구 결과가 있다²⁰⁾. 2개월 동안 레진 강선 고정을 했던 첫 번째 증례는 고정 8주 후 방사선 검사 상 치근단측 파절편의 외흡수가 많이 진행된 것을 확인할 수 있었다. 두 번째 증례는 더 짧은 기간인 4주 동안 고정을 하였고, 치근단측 파절편의 외흡수가 첫 번째 증례에 비해 늦은 시기인 외상 5개월 후부터 확인되었다.

대부분 치근 파절은 치수 생활력이 유지되므로 치수 치료는 임상적으로 치수 손상의 근거가 있을 때에만 시행해야 한다. 특히 미성숙 영구치의 경우 치수 재혈관화에 의해 치유될 가능성이 증가한다¹⁵⁾. 반면, 유치 치근 파절의 치수 치유에 대한 연구는 거의 없어 치료 시 기준이 될 만한 근거가 매우 부족하다. 이 연구의 두 증례는 모두 보존적 치료 후 평균 27개월의 정기 검진을 통해 관찰했는데 그 과정에서 외상 초기에 사용한 항생제 이외의 약물은 사용하지 않았다. 정기 검진 중 누공 형성, 치근단골 파괴 등 치수 염증, 괴사 소견은 관찰되지 않아 신경 치료는 필요하지 않았다. 치근 파절된 유치는 치근단측 파절편의 변위와 조기 흡수를 보이는 경우가 많다. 이는 치근단 병소와 쉽게 구별되지 않으므로 임상 검사와 방사선 검사를 정기적으로 시행하여 병적 소견을 조기에 발견하는 것이 매우 중요하다. 첫 번째 증례의 외상 1년 후 방사선 사진은 외상 유치 치근단측 파절편의 흡수가 매우 가속화되어 반대측 동맹 치아와 치근 흡수 정도의 차이가 큰 것을 보여준다. 임상 증상이 없어 관찰하던

중 19개월 후 방사선 사진에서 양측 유증절치 치근 흡수 정도가 비슷하고 영구치가 정상 맹출 중인 것을 확인했다. 두 번째 증례 역시 외상 5개월 후 외상 치아의 치근단측 파절편의 흡수가 심화되었으나 다른 이상 소견은 없어 정기 검진하였고, 8개월 후 모두 흡수되었다. 이는 외상에 의한 치근 흡수와 영구 치아 맹출에 의한 치근 흡수가 상승효과를 내는 것으로 생각된다.

유치 외상의 가장 큰 문제점은 계승 영구치의 손상 가능성이 다. 함입이 영구치 발육에 가장 큰 영향을 미치지만 모든 종류의 외상에 의해 영구치는 손상 받을 수 있다²¹⁾. 가능한 손상은 다음과 같다. 법랑질 변색, 법랑질 저형성증, 치관 만곡, 치근 만곡, 치근 발육정지, 치배의 격리와 맹출 장애 등이 있다³⁾. 유치 외상을 다룰 때에는 계승 영구치에 대해 항상 주의를 기울여야 하며, 영구치 치배 상방의 유치 치근에 대한 영향을 최소화하는 방향으로 치료해야 한다. 치근 파절된 유치가 영구치 치배 쪽으로 심하게 변위되었다면 발치를 권장하는데, 영구치 손상을 최소화하기 위해 치근단측 파절편은 무리하게 제거하지 않는 것을 추천한다^{3,6-8)}. 외상이나 외상 치료에 의한 영구치 손상의 징후는 즉시 나타나지 않는 경우가 많아서 가능한 상황을 미리 예측하는 것과 보호자와 환자에게 미리 고지하는 것이 매우 중요하다. 정기적으로 임상 검사와 방사선 검사를 시행하여 병리적 상황의 초기 징후를 파악하여 손상 가능성을 최소화해야 한다. 본 증례에서는 외상 후 2주, 1달, 3달 간격의 정기 검진을 시행하였다. 두 증례 모두 후속 영구치가 정상 맹출 되었으며 법랑질저형성, 법랑질저광화 등의 형성 장애는 관찰되지 않았다.

IV. 요약

이 증례는 변위와 심한 동요도를 보이는 유치의 치근 파절시 치아를 재위치시키고 레진 강선 고정을 이용한 보존적인 처치를 시행하여 유치를 보존하고자 하였다. 통상적으로 치근 파절된 유치의 치료법은 대부분 정기 검진과 발치이며, 심한 동요도와 변위를 보이는 경우에는 영구치 손상 가능성과 흡인의 위험성 때문에 주로 발치를 시행하게 된다. 그러나 이 증례에서는 심한 동요도와 변위를 보이고 교합 간섭이 있어 단순 정기 검진으로 유지가 어려운 치근 파절된 유치를 재위치 및 레진 강선 고정을 통해 보존하였고, 후속 영구치가 맹출 할 때까지 잘 유지되는 것을 볼 수 있었다. 이러한 보존적인 접근은 환자의 심미와 기능에 대한 요구와 공간 유지 조건을 만족시켜 환자와 보호자의 경제적, 물리적, 심리적 비용을 최소화시킬 수 있을 것이다.

참고문헌

1. Kramer PF, Zembruski C, Ferreira SH, Feldens CA : Traumatic dental injuries in Brazilian preschool children. *Dent Traumatol*, 19:299-303, 2003.
2. Majorana A, Pasini S, Bardellini E, Keller E :

- Clinical and epidemiological study of traumatic root fractures. *Dent Traumatol*, 18:77-80, 2002.
3. Andreasen JO, Andreasen FM, Andersson L : Textbook and color atlas of traumatic injuries to the teeth. 4th ed. Copenhagen, Blackwell Munksgaard, 337-371, 516-541, 542-576, 2007.
4. Choi SC, Park JH, Pae AR, Kim JR : Retrospective study on traumatic dental injuries in preschool children at Kyung Hee Dental Hospital, Seoul, South Korea. *Dental Traumatol*, 26:70-75, 2010.
5. Majorana A, Pasini S, Bardellini E, Keller E : Clinical and epidemiological study of traumatic root fractures. *Dent Traumatol*, 18:77-80, 2002.
6. American Academy of Pediatric Dentistry Council on Clinical Affairs : American Academy of Pediatric Dentistry 2011-12 Definitions, Oral Health Policies, and Clinical Guidelines Guideline on Management of Acute Dental Trauma.
7. Flores MT, Malmgren B, von Arx T, et al. : Guidelines for the management of traumatic dental injuries. III. Primary teeth. *Dent Traumatol*, 23:196-202, 2007.
8. Malmgren B, Andreasen JO, Tsukiboshi M, et al. : International Association of Dental Traumatology guidelines for the management of traumatic dental injuries: 3. Injuries in the primary dentition. *Dent Traumatol*, 28:174-182, 2012.
9. Laing E, Ashley P, Naini F, Gill D : Space maintenance. *Int J Paediatr Dent*, 19:155-162, 2009.
10. Dummett CO Jr : Dental management of traumatic injuries to the primary dentition. *J Calif Dent Assoc*, 28:838-845, 2000.
11. Flores MT : Traumatic injuries in the primary dentition. *Dent Traumatol*, 18:287-298, 2002.
12. Sennhenn-Kirchner S, Jacobs HG : Traumatic injuries to the primary dentition and effects on the permanent successors - A clinical follow-up study. *Dent Traumatol*, 22:237-241, 2006.
13. Flores MT, Andreasen JO, Vann WF Jr, et al. : Guidelines for the evaluation and management of traumatic dental injuries. *Dent Traumatol*, 17:193-196, 2001.
14. Andreasen JO, Hjørting-Hansen E : Intra-alveolar root fractures: radiographic and histologic study of 50 cases. *J Oral Surg*, 25:414-426, 1967.
15. Cvek M, Andreasen JO, Borum MK : Healing of 208 intraalveolar root fractures in patients aged 7-17 years. *Dent Traumatol*, 17: 53-62, 2001.

16. Andreasen JO, Andreasen FM, Mejare I, Cvek M : Healing of 400 intra-alveolar root fractures. 2. Effect of treatment factors such as treatment delay, repositioning, splinting type and period and antibiotics. *Dent Traumatol*, 20:203-211, 2004.
17. Pinkham JR, Casamassimo PS, Nowak AJ, *et al.* : Pediatric Dentistry : Infancy through Adolescence. 4th ed, Mosby, St. Louis, 454-461, 2005.
18. Bill K, Geoffrey SH : An evidence-based appraisal of splinting luxated, avulsed and root fractured teeth. *Dent Traumatol*, 24:2-10, 2008.
19. Jacob J, Nandlal B : Bond strength of wire-compos-
ite resin interface of dental splints using different wire surface treatments - An in vitro study. Available from URL: <http://medind.nic.in/eaat/t03/i1/eaat03i1p2.pdf> (Assesd on September 20, 2012)
20. Nasjleti CE, Castelli WA, Caffesse RG : The effects of different splinting times on replantation of teeth in monkeys. *Oral Surg Oral Med Oral Pathol*, 53:557-566, 1982.
21. Diab M, elBadrawy HE : Intrusion injuries of primary incisors. Part III: effects on the permanent successors. *Quintessence Int*, 31:377-384, 2000.

Abstract

CONSERVATIVE TREATMENT OF INTRA-ALVEOLAR ROOT FRACTURE OF PRIMARY INCISORS
USING RESIN WIRE SPLINT : CASE REPORT

Ji Hyun Jung, Jae-Hong Park, Kwang Chul Kim, Yeong Chul Choi, Sung Chul Choi

Department of Pediatric Dentistry, School of Dentistry, Kyung Hee University

In an intra-alveolar root fracture (IARF) of a primary tooth with severe mobility and displacement, extraction and periodic-follow-up is the choice of recommended treatments because of the fear of aspiration of the mobile tooth and the possibility of damage in the permanent succeeding tooth. However, repositioning and splinting are presented as a fresh proposal recently.

In case of extracting a primary incisor, many problems occur: esthetic problems; functional problems such as pronunciation and mastication; space loss; and psychological and social problems. Therefore, the best treatment is conservation of the primary tooth.

The aim of this report was to suggest the conservative treatment of an Intra-alveolar root fracture of the primary central incisors with severe mobility and displacement based on two cases that describe the diagnoses, treatments and follow-ups (mean period: 27-month). All cases have been treated by reduction and immobilization by resin wire splint (RWS) (mean period: 6-week).

Both cases were followed up until the successors were erupted. There have been no complications such as pain, pulp necrosis, periapical lesion, displacement of permanent tooth germ, eruption disturbance and etc.

Key words : Intra-Alveolar Root Fracture (IARF), Resin wire splint (RWS), Primary central incisor