

# Management of Eruption Disturbances of the Mandibular First Molar : A Case Report

Hyunsoon Jeon, Yeonmi Yang, Byeongju Baik, Jaegon Kim

*Department of Pediatric Dentistry and Institute of Oral Bioscience, School of Dentistry, Chonbuk National University*

## Abstract

With a prevalence rate of 0.01%, the presence of eruption disturbances of mandibular first molar has rarely been in populations. Eruption disturbances of permanent molars have been usually manifested as impaction, primary retention, and secondary retention. The treatments of eruption disturbances are carried out by: periodic observation; surgical exposure; forced eruption after surgical exposure; forced eruption with luxation; surgical repositioning; and extraction. This case report show successfully erupted mandibular first molars by various treatment methods on five patients diagnosed with impaction, primary retention, and secondary retention, respectively. Eruption disturbances of the mandibular first molar can be properly diagnosed with impaction, primary retention, and secondary retention by clinical and radiographic examination at normal eruption time of the mandibular first molar. The treatment should be done synthetically, considering eruption state of affected tooth, the relationship between the affected tooth and the adjacent or opposite tooth, the patient's age, treatment compliance, and economic state.

**Key words :** Mandibular first molar, Retention, Impaction, Eruption

## I. 서 론

치아맹출은 치조골을 통해 원래의 골내 위치로부터 구강 내의 최종적인 교합 위치까지 치아가 이동해가는 복잡한 발육 과정이다<sup>1)</sup>. 치아맹출의 장애는 국소적, 전신적 유전적 요소들과 연관된 것으로 알려져 있다. 임상적으로 지연된 치아맹출은 다음의 조건들 중 하나를 만족한다. 정상적 맹출시기를 초과하거나, 치아가 치열궁 내에서 존재하지 않고 맹출의 잠재성이 결여되어 있거나, 미맹출된 치아가 완전한 치근 형성을 갖고 있거나, 또는 반대 측에 있는 치아가 맹출한 지 적어도 6개월이 지난 경우 등이 있다<sup>2,3)</sup>.

영구치 맹출장애의 유병율은 5.6~18.8%의 범위로 나타나고, 그 중 상악 제1대구치는 2~6%, 상악 견치는 2%, 하악 제

1대구치는 0.01%의 비율로 조사되었는데, 하악 제1대구치의 맹출장애가 드물게 발생함을 알 수 있다<sup>4-6)</sup>.

Raghoobar 등<sup>7)</sup>은 영구치의 맹출장애를 원인에 따라 매복, 일차적 만기잔존(primary retention), 이차적 만기잔존(secondary retention) 등으로 구분하고 있다. 매복은 치아의 맹출을 방해하는 명확한 요인 또는 치배의 비정상적인 위치로 인해 발생하고, 일차적 만기잔존은 맹출 과정에 있어서 특별한 장애 인자도 없고 치배가 비정상적으로 위치하지 않았음에도 치아가 맹출하지 않는 경우를 말한다. 반면 이차적 만기잔존은 치관의 구강 내 출현 이후 뚜렷한 원인 없이 치아가 맹출하지 않는 경우인데 유착이 주원인으로 받아들여지고 있다.

대구치가 정상적으로 맹출하지 않음에 따라 다양한 합병증이 야기될 수 있는데, 하안모의 길이 감소, 치조골의 불완전한 발

Corresponding author : Jaegon Kim

Department of Pediatric Dentistry and Institute of Oral Bioscience, School of Dentistry, Chonbuk National University, 634-18 Keumam-dong, Deokjin-Gu, Jeonju, 561-180, Korea

Tel: +82-63-250-2128 / Fax: +82-63-250-2131 / E-mail: pedodent@chonbuk.ac.kr

Received July 31, 2013 / Revised September 30, 2013 / Accepted October 1, 2013

※ This study was supported by Chonbuk National University in 2013.

달, 낭종 형성, 치관주위염, 인접치의 치근흡수, 인접치의 경사, 대합치의 정출, 그 밖에 우식과 치주적 문제들을 야기할 수 있다<sup>7-10)</sup>.

맹출장애를 보이는 대구치의 치료방법은 각 증례에 따라 다양하게 접근해야 하는데, 주기적 관찰, 외과적 노출술, 외과적 노출술 후 교정적 견인술, 탈구를 동반한 교정적 견인술, 외과적 재위치술, 발치 등의 방법이 적용된다<sup>11,12)</sup>.

이 증례보고는 전북대학교병원 소아치과에 하악 제1대구치의 맹출장애로 내원한 환자들에 대한 진단별 치료과정을 살펴봄으로서 맹출장애에 대한 다양한 치과적 접근 방법에 대해 알아보기 위함이다.

## Ⅱ. 증례보고

이 증례보고는 본 전북대학교병원의 임상 연구 윤리 위원회 (Institutional Review Board, IRB)의 지침에 따라 수립하였으며, 심의 절차 과정을 통과하였다(IRB번호 : 2013-06-002-001).

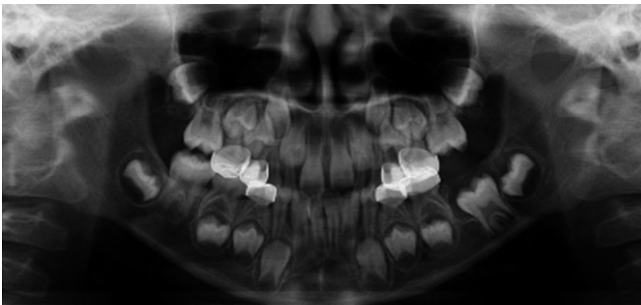### 1. 증례 1

6세 7개월의 여아로 하악 좌측 제1대구치의 미맹출을 주소로 내원하였으며 특별한 의학적 병력은 없었다. 임상 및 방사선 검

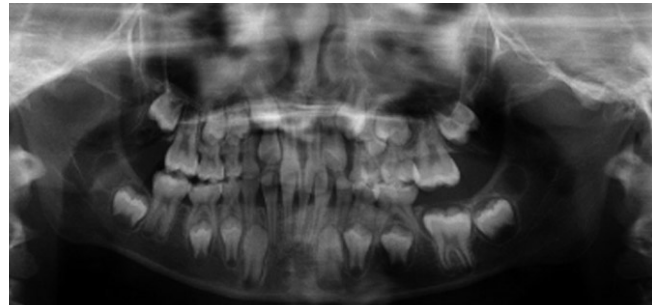
사를 통해 하악 제1대구치의 매복으로 진단되었다(Fig. 1). 치료로 해당부위의 외과적 노출술이 시행되었으며, 수술 후 치주팩(Barricaid®)과 폐쇄장치가 장착되었으며, 1주, 2주, 4주, 8주 간격으로 경과관찰을 실시하였다. 외과적 노출술 6개월 후 해당치아가 거의 교합평면까지 맹출되었다(Fig. 2).

### 2. 증례 2

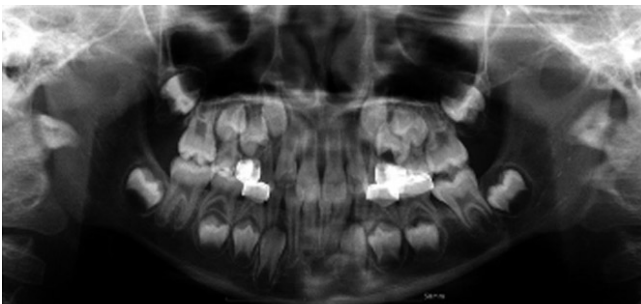8세 4개월의 여아로 하악 좌측 제1대구치의 지연 맹출을 주소로 내원하였으며 특별한 의학적 병력은 없었다. 임상 및 방사선 검사(Fig. 3)를 통해 해당치아는 일차적 만기잔존으로 진단되었으나, Cone-Beam CT 영상을 통해 원심치근이 피질골에 매우 가깝게 위치하고 있어 유착의 가능성이 존재하였다(Fig. 4). 또한 상악 좌측 제1대구치의 정출, 상악 우측 견치의 매복 등이 동시에 나타났다(Fig. 3). 치근발육이 완성되지 않았고 환자의 연령이 비교적 낮기 때문에 일차적 치료로 해당 부위의 외과적 노출술이 시행되었으며, 교정적 견인술에 대비해 외과적 노출술 시 교정용 버튼을 부착해두었다. 6개월의 관찰기간 동안 맹출수준의 변화가 없어서 modified Halterman appliance를 이용하여 교정적 정출술을 시행하였다(Fig. 5B). 견인 6개월 후 하악 좌측 제1대구치가 거의 교합평면까지 맹출하였다(Fig. 6).



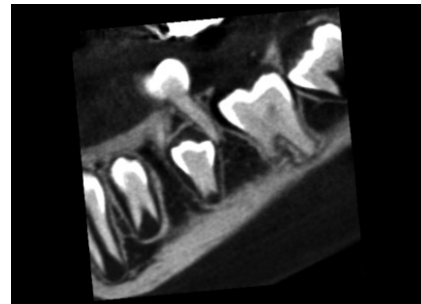
**Fig. 1.** Pre-treatment panoramic radiograph. The mandibular left first molar was read with secondary infected follicular space and diagnosed with impaction. Surgical exposure of affected tooth was primarily planned.



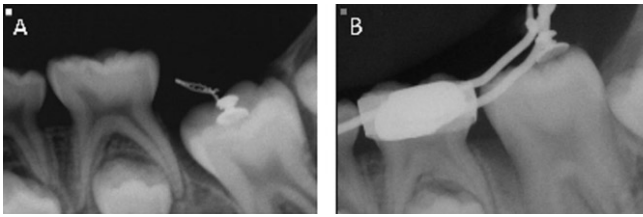
**Fig. 3.** Pre-treatment panoramic radiograph. The mandibular left first molar was diagnosed with primary retention.



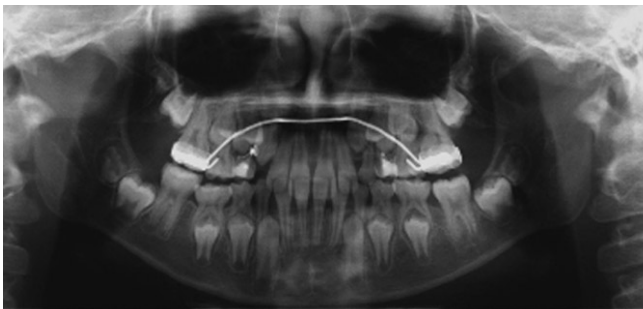
**Fig. 2.** Panoramic radiograph showed the mandibular left first molar being erupted close to occlusal level after 6 months of surgical exposure.



**Fig. 4.** CBCT image. Ankylosis was suspected at distal root of the mandibular left first molar.



**Fig. 5.** Periapical radiographs. (A) Surgical exposure with button adhesion, (B) 18 weeks after orthodontic traction using modified Halterman appliance.



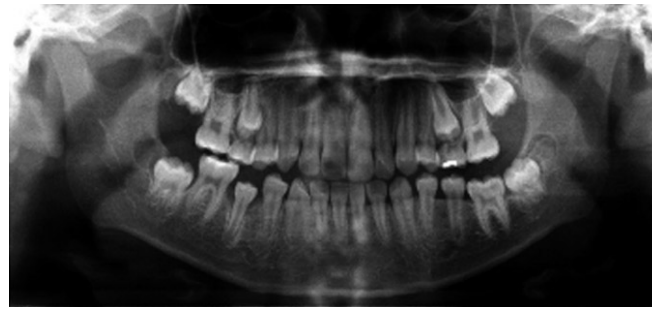**Fig. 6.** Panoramic radiograph showed the mandibular left first molar being erupted close to occlusal level after 6 months of orthodontic traction.

### 3. 증례 3

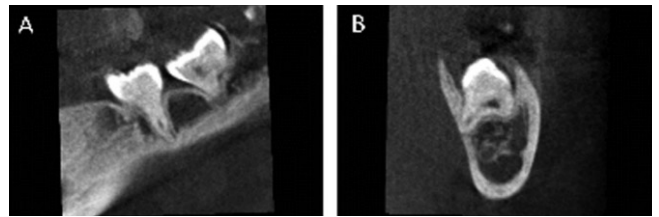
10세 5개월의 남아로 하악 좌측 제1대구치의 낮은 맹출 수준을 주 소로 개인치과의원을 경유하여 내원하였으며 특별한 의학적 병력은 없었다. 임상검사와 방사선검사를 통해 해당 치아는 이차적 만기잔존으로 진단되었고, Cone-beam CT 영상에서 해당치아의 깊은 치아우식증 및 원심설측치근의 치밀골과의 유착이 강력하게 의심되었다(Fig. 7, 8). 치료는 교정적 견인술을 실시하는 것으로 계획되어 우식부위를 제거하고 갈고리 모양의 스테인리스 스틸 0.9 mm 철사를 레진 수복물과 함께 수복부위에 적용시키고, 상악에 좌우측 견치, 소구치부, 제1대구치가 모두 고정원에 포함되도록 장치물을 설계하여 3/16인치 4.5 Oz 교정용 고무줄(elastic)을 적용하였다. 3개월간 적용하였으나 맹출수준에 변화가 거의 없어 해당치아를 탈구시키기로 하였다. 탈구 후 1~2주간 3/16인치 3.5 Oz의 약한 교정용 고무줄을 적용하였고, 그 이후 이전과 동일한 교정용 고무줄을 적용하였다. 탈구 실시 4개월 후 치아는 교합평면까지 거의 맹출되었다(Fig. 9).

### 4. 증례 4

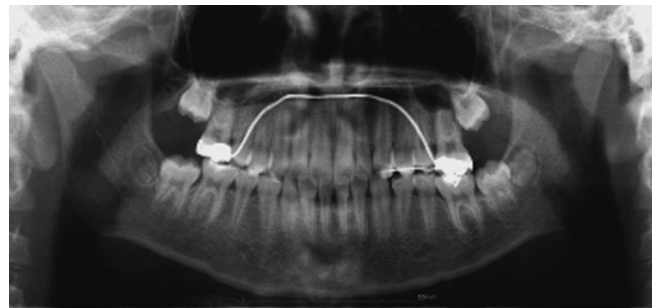13세 1개월의 여아로 하악 좌측 제1대구치의 미맹출을 주 소로 내원하였으며 특별한 의학적 병력은 없었다. 임상 및 방사선



**Fig. 7.** Pre-treatment panoramic radiograph. The mandibular left first molar was on a infraocclusion state.

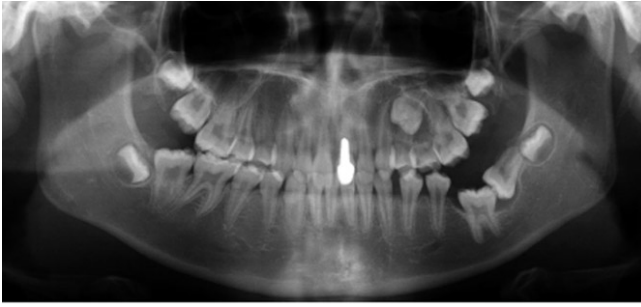

**Fig. 8.** Cone-beam CT images. Ankylosis was strongly suspected at distolingual root of the mandibular left first molar, from sagittal view (A) and coronal view (B).

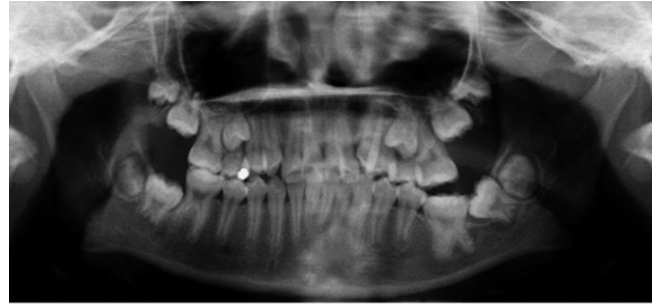

**Fig. 9.** Panoramic radiograph showed the mandibular left first molar being erupted close to occlusal level after 4 months of orthodontic traction with luxation.

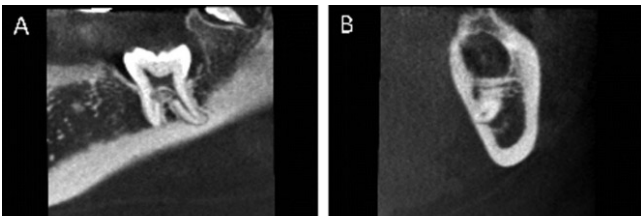
검사를 통해 하악 좌측 제1대구치의 매복과 하악 좌측 제2대구치의 수평매복을 발견하였다(Fig. 10). 치료는 하악 좌측 제2대구치의 발거 후 제1대구치의 맹출 여부와 하악 좌측 제3대구치의 정상적인 발육 및 근심이동 여부를 관찰하기로 계획되었다. 상악 좌측 제1대구치의 정출을 예방하기 위해 하악 좌측 제2대구치 발거와 동시에 상악 좌측 제1소구치부터 제1대구치까지 레진 강선 고정을 실시하였다. 2년 5개월간의 관찰기간 동안 맹출이 진행되지 않았고, 해당 치아에 대한 Cone-beam CT 영상에서 설측치근이 설측피질골에 유착된 것으로 진단되었다(Fig. 11). 이에 탈구를 동반한 교정적 견인술과 포괄적 교정치료가 계획되었다. 상, 하악 치열에 고정성 교정장치(bracket)를 부착하여 레벨링을 실시하였고, 탈구 후 해당치아의 교합면



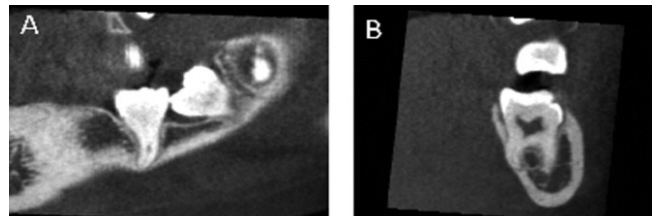
**Fig. 10.** Pre-treatment panoramic radiograph. The mandibular left first molar was impacted and the mandibular left second molar was horizontal-ly impacted.



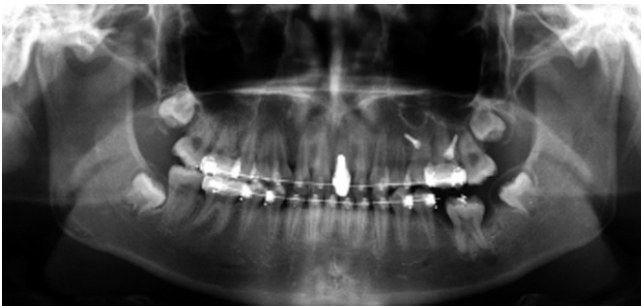
**Fig. 13.** Pre-treatment panoramic radiograph. The mandibular left first molar was impacted and the mandibular left second molar was mesially angulated.



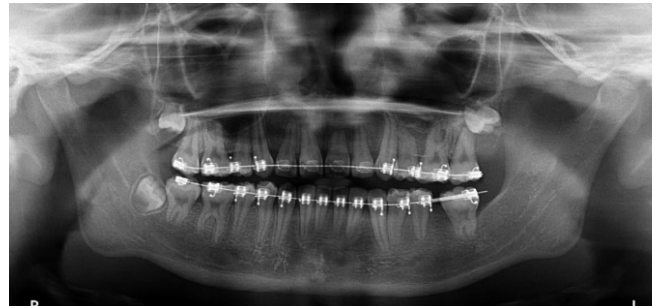
**Fig. 11.** CBCT images. The ankylosis was strongly suspected at the lingual root of the mandibular left first molar, from sagittal view (A) and coronal view (B).



**Fig. 14.** CBCT images. The lingual root of the mandibular left first molar was dilacerated and hooked into lingual cortical bone, from sagittal view (A) and coronal view (B).



**Fig. 12.** Panoramic radiograph showed the mandibular left first molar being erupted to two-thirds of normal crown height after 4 months of orthodontic traction with second luxation.



**Fig. 15.** Panoramic radiograph showed the mandibular left second molar uprighting by comprehensive orthodontic treatment.

상의 교정용 장치와 상악 좌측 제1대구치 협, 설측에 식립한 미니 스크류 사이에 탄성 체인을 적용하였다. 교정적 정출술 6개월 경과 후 맹출 수준의 변화가 없어 탈구를 재실시하였다. 탈구 재실시 2개월 후 교합면이 구강 내로 맹출되었으며, 4개월 후 정상 치관높이의 2/3 정도까지 맹출되었다(Fig. 12).

### 5. 증례 5

11세 2개월의 여아로 하악 좌측 제1대구치의 발거를 주 소로 개인치과의원으로부터 의뢰되었으며 특별한 의학적 병력은 없었다. 임상 및 방사선검사를 통해 하악 좌측 제1대구치의 유착을 동반한 이차적 만기잔존으로 진단하였다(Fig. 13, 14). 치

료는 하악 좌측 제1대구치, 제3대구치의 발거뿐만 아니라 제2대구치의 직립을 포함한 포괄적 교정치료가 계획되었다. 하악 좌측 제1, 3대구치 발거 후 포괄적 교정치료가 시행되었는데, 전반적인 영구치의 공간 부족으로 상악 좌우측, 소구치 발치 및 상악 좌측 제1대구치의 정출로 인한 함입 치료가 수반되었다. 교정치료 기간 동안 하악 좌측 제2대구치가 직립되면서 제1대구치 부위로 견인되었다(Fig. 15).

### Ⅲ. 총괄 및 고찰

지연된 치아맹출에 대한 정확한 진단 및 치료 계획은 복잡한 과정이다. 맹출지연이 미맹출치를 둘러싼 병적 변화 때문에 발

생하는 경우도 있지만, 때때로 기저에 있는 섬유성 결합조직 또는 두꺼운 섬유성 소대와 같은 비병리적 원인인 경우도 있다<sup>4)</sup>. 맹출의 시기가 역연령(chronological age)과 치령 모두의 관점에서 지연된다면, 영구치의 자연 맹출 가능성이 낮기 때문에 환자의 국소적, 전신적 상태, 가족력, 유전적 장애들에 대한 철저한 조사가 수행되어야 한다<sup>7,8)</sup>.

맹출장애 증례의 대부분을 차지하는 매복의 치료로는 치아의 맹출을 방해하는 물리적 장벽을 제거하면서 매복된 치아를 외과적으로 노출시키고, 그 이후 치아가 맹출하지 않을 경우 교정적 정출술을 실시하는 것이 추천된다. 증례 1은 매복으로 진단되었고, 외과적 노출 후 자연 맹출되어 6개월 후에 교합평면까지 도달하였다. 두 번째로, 일차적 만기잔존은 임상적으로 영구치가 맹출하는 시기로부터 적어도 2년이 지난 후에도 맹출하지 않을 경우 진단을 할 수 있는데 치료로는 매복과 동일하게 물리적 장벽의 제거 및 만기잔존된 치아의 노출을 시행하고, 맹출이 진행되지 않을 경우 교정적 정출술을 실시하는 것이 추천된다. 증례 2는 일차적 만기잔존으로 진단하였고, 외과적 노출 후 맹출의 진전이 없어 교정적 정출술을 실시하여 견인 6개월 후 교합평면까지 도달하였다. 세 번째로, 이차적 만기잔존은 치근의 유착이 가장 유력한 원인으로 추정되는데, 치료로는 치아탈구를 동반한 교정적 정출술 또는 외과적 재위치술, 발치 등이 추천될 수 있다<sup>7)</sup>. 증례 3, 5 모두 이차적 만기잔존으로 진단하였고, 증례 3은 탈구를 동반한 교정적 정출술로 맹출되었고, 증례 5는 환자의 요구 및 하악 좌측 제2대구치의 매복가능성 등을 고려하여 발거되었다. 증례 4는 좌측 하악 제2대구치가 장애물로 작용한 매복증례로 보고 제2대구치 발거 후 약 2년 정도 기다린 후 맹출의 진전이 없어 재평가 후 이차적 만기잔존으로 진단하고 탈구를 동반한 교정적 정출술을 실시하여 맹출한 증례이다.

맹출장애를 진단할 때 고려해야 할 3가지 인자들이 있다. 첫째로, 치아의 평균적인 맹출시기이다. 하악 제1대구치는 2.5~3세 사이에 범랑질 형성이 완성되어, 구강내로 6~7세경에 맹출되어, 9~10세경에 치근형성이 완료된다<sup>6,7)</sup>. 둘째로, 치근발육에 따른 생물학적 맹출 관계이다. 1962년 Gron 등<sup>4)</sup>은 정상적 상황에서, 치아 맹출은 치근발육의 3/4이 완성될 때 시작된다고 밝혔다. 그러나 맹출의 순간에 하악 견치와 제2대구치는 예상되는 치근길이의 3/4이상이 발육되었고, 반면 하악 중절치와 제1대구치는 예상되는 치근길이의 3/4보다 치근발달이 적었다고 하였다. 따라서 치근형성이 상당부분 이루어졌음에도 구강 내 출은이 되지 않았다면 맹출장애를 의심해 볼 수 있다. 셋째로, 치근과 하치조신경관과의 위치관계이다. 정상적인 치아는 치근과 하치조 신경관 사이에 일정한 거리를 유지하는데 비해 맹출장애가 있는 치아의 치근형성은 치근단 방향으로 이루어지므로 맹출장애에 대한 진단 근거가 될 수 있다<sup>5,8)</sup>. 증례 1, 2는 치근발육이 완료되지 않아 자발적인 맹출 가능성이 있었기 때문에, 외과적 노출술을 시행하였고, 그 결과 증례 1은 자발적인 맹출을 보였고, 증례 2는 맹출의 진전이 없어 6개월 후 교정적 정출술을 통해 교합 유도되었다. 증례 3, 4, 5는

치근형성이 완료되어 자발적인 맹출력이 없기 때문에, 치아탈구를 동반한 교정적 정출술 또는 발치로 치료되었다.

매복된 치아의 치근단이 일단 폐쇄되면, 해당 치아는 자연적으로 맹출될 잠재성을 잃게 된다. 이런 상황에서, 성숙된 미맹출 치아는 노출되어야만 하고, 치열궁 내로 이동시키기 위해 교정장치를 붙여야한다<sup>8)</sup>. 치배의 비정상적인 위치와 물리적인 장애물이 없는 경우에 있어, 생물학적 맹출상태가 정상 범위 내에 있다면 주기적인 관찰이 추천된다<sup>6)</sup>. 만약 치아의 맹출상태가 지연된다면, 치근의 2/3이상이 발육되었을 때 능동적인 치료가 추천된다<sup>10)</sup>. 만약 영구치배가 정상적인 맹출 경로로부터 90° 이상 변위되었다면, 자가치아 이식이 하나의 효과적인 대안이 될 수 있다<sup>13)</sup>. Nielsen 등<sup>6)</sup>의 하악 제1대구치의 일차적 만기잔존에 대한 연구에 의하면, 편측성으로 만기잔존된 하악 제1대구치는 획득된 조건, 즉 영구적인 맹출실패가 아니라 일시적인 지연을 의미하며 치근단 폐쇄가 이뤄지기 전 상태라면 치아를 덮고 있는 점막과 골의 외과적 제거 후 맹출의 가능성이 높음을 지적하였다. Biderman 등<sup>12)</sup>은 이차적 만기잔존의 경우 치아탈구 후 교정적 견인술을 실시하면서 6개월 관찰하고 변화가 없으면 치아를 다시 탈구시키고 그 이후에도 움직이지 않는다면, 발치하는 것을 추천하였다. 증례 3의 경우 이차적 만기잔존으로 진단내렸으나 정확한 치료계획을 수립하지 못해 교정적 정출술 3개월 실시 후 탈구를 시행하여 교합유도된 증례이다. 증례 4의 경우도 탈구를 동반한 교정적 정출술 실시 후 맹출의 진전이 없어 6개월 경과 후 재탈구시켜 성공적으로 교합 유도되었다.

위의 다섯 증례들은 매복, 일차적 만기잔존, 이차적 만기잔존에 따라 적절하게 진단되었고, 나이, 치근발육 상태, 환자의 요구 및 경제적 상황 등을 고려하여 각 진단에 맞게 적절하게 치료되었으나 증례 4의 경우 치근발육이 끝난 상황을 고려했을 때 하악 좌측 제2대구치 발거와 동시에 하악 좌측 제1대구치의 탈구를 동반한 교정적 정출술을 시행하는 것이 바람직한 것으로 판단된다.

하악 제1대구치의 맹출장애의 유병율은 갈수록 증가하는 추세에 있지만 명확하게 제시된 진단 및 치료양식은 없다. 그러나 하악 제1대구치 맹출장애 관련 문헌들을 참고하고 다양한 증례들을 통해 하악 제1대구치의 다양한 치료방법을 살펴보았으며, 맹출장애 증례들에 대한 향후의 포괄적인 연구, 분석을 통해 적합한 진단 및 치료양식이 제시되어야 할 것이다.

#### IV. 요약

이 증례보고는 매복, 일차적 만기잔존, 그리고 이차적 만기잔존으로 진단된 5명의 환자들에서 다양한 치료방법을 이용하여 하악 제1대구치를 성공적으로 교합유도한 증례들을 보여준다. 맹출장애를 갖는 하악 제1대구치는 치아의 평균적인 맹출시기에 임상 및 방사선검사를 통해 매복, 일차적 만기잔존, 그리고 이차적 만기잔존으로 적절하게 진단내려질 수 있으며, 치아의 맹출정도, 대합치와 인접치와의 관계, 환자의 연령, 협조도, 경제적 상황 등을 종합적으로 고려하여 치료되어야 한다.

## References

1. Watanabe E, Demirjian A, Buschang P : Longitudinal post-eruptive mandibular tooth movements of males and females. *Eur J Orthod*, 21:459-468, 1999.
2. Park JH, Kiyoshi T, Seiji L : Unilateral delayed eruption of a mandibular permanent canine and the maxillary first and second molars, and agenesis of the maxillary third molar. *Am J Orthod Dentofacial orthop*, 143:134-139, 2013.
3. Eduard BC, Cristina D, Cosme G : Eruption disturbances of the first and second permanent molars: Results of treatment in 43 cases. *Am J Orthod Dentofacial orthop*, 116:651-658, 1999.
4. Lokesh S, Eleni G, Heleni V : Delayed tooth eruption: Pathogenesis, diagnosis, and treatment. A literature review. *Am J Orthod Dentofacial orthop*, 126:432-445, 2004.
5. Cihan B, Ismail S, Isa K, *et al.* : Retrospective analysis of impacted first and second permanent molars in the Turkish population: A multicenter study. *Med Oral Patol Oral Cir Bucal*, 16:874-878, 2011.
6. Signe HN, Karin BB, Inger K : Primary retention of first permanent mandibular molars in 29 subjects. *Eur J Orthod*, 28:529-534, 2006.
7. Raghoobar GM, Boering G, Vissink A, *et al.* : Eruption disturbances of permanent molars : a review. *J Oral Pathol Med*, 20:159-166, 1991.
8. Catherine KL, Claudia ZY, Dirk B : Orthodontic uprighting of severely impacted mandibular second molars. *Am J Orthod Dentofacial orthop*, 143:116-124, 2013.
9. Sofia A, Dirk B, Martyn TC : The clinical features and aetiological basis of primary eruption failure. *Eur J Orthod*, 28:535-540, 2006.
10. Smith CP, Al-Awadhi EA, Garvey MT : An atypical presentation of mechanical failure of eruption of a mandibular permanent molar: diagnosis and treatment case report. *Eur Arch Paediatr Dent*, 13:152-6, 2012.
11. Kennedy DB : Management of an ectopically erupting permanent mandibular molar: a case report. *Pediatr Dent*, 30:63-5, 2008.
12. Hegde S, Munshi AK : Management of an impacted, dilacerated mandibular left permanent first molar: a case report. *Quintessence Int*, 32:235-7, 2001.
13. Rosa FM, Faraco IM Jr. : Impaction of mandibular molar by supernumerary tooth: case report. *J Dent Child*, 75:181-4, 2008.
14. Nielsen SH, Becktor KB, Kjaer I : Primary retention of first permanent mandibular molars in 29 subjects. *Eur J Orthod*, 28:529-34, 2006.

국문초록

## 맹출장애를 가진 하악 제1대구치의 치료 : 증례 보고

전현순 · 양연미 · 백병주 · 김재곤

전북대학교 치의학전문대학원 소아치과학교실 및 구강생체과학연구소

하악 제1대구치 맹출장애의 빈도는 전체 인구의 0.01%로 드물게 나타나며, 발생 원인과 발견 연령 등에 따라 매복, 일차적 만기잔존(primary retention), 이차적 만기잔존(secondary retention) 등으로 분류된다. 치료로는 주기적 관찰, 외과적 노출술, 외과적 노출술 후 교정적 견인술, 탈구를 동반한 교정적 견인술, 외과적 재위치술, 발치 등의 방법을 적용할 수 있다. 이 증례보고는 각각 매복, 일차적 만기잔존, 그리고 이차적 만기잔존으로 진단된 5명의 환자들에서 다양한 치료방법을 이용하여 하악 제1대구치를 성공적으로 교합유도한 증례들을 보여준다. 맹출장애를 갖는 하악 제1대구치는 치아의 평균적인 맹출시기에 임상 및 방사선검사를 통해 매복, 일차적 만기잔존, 그리고 이차적 만기잔존으로 적절하게 진단내려질 수 있으며, 치아의 맹출 정도, 대합치와 인접치와의 관계, 환자의 연령, 협조도, 경제적 상황을 종합적으로 고려하여 치료되어야 한다.

**주요어:** 하악 제1대구치, 만기잔존(Retention), 매복, 맹출