

Usefulness of Mouth Guard when the Endotracheal Intubation Is Indicated for Treacher Collins Syndrome Patient

Haein Choi, Byungjai Choi, Hyungjun Choi, Jeseon Song, Jaeho Lee

Department of Pediatric Dentistry, College of Dentistry, Yonsei University

Abstract

Treacher Collins syndrome (TCS) is autosomal dominant disorder that occurs approximately 1 in 25,000 to 50,000 live births. The main signs of syndrome are hypoplasia of facial bone and microtia. One in third of them is associated with cleft palate and often shows dental hypoplasia. TCS patients need several number of surgery with general anesthesia throughout their life time for recovery of function and esthetic. Endotracheal intubation of TCS patient is very difficult due to microstomia, retrognathia, choanal stenosis, and decreased oropharyngeal airway. Therefore, general anesthesia of adolescent TCS patient with immature incisor roots has high risk of causing dental trauma. This case is regarding TCS patient who was referred to the Department of Pediatric Dentistry, Yonsei University for avulsed upper left central incisor during endotracheal intubation. The purpose of this report is to emphasize the usefulness of mouth guard to prevent dental trauma when endotracheal intubation is needed for TCS patient.

Key words : Treacher Collins syndrome (TCS), Endotracheal intubation, Mouth guard

I. 서 론

Treacher Collins 증후군(TCS)은 1846년 Thomson에 의해 최초로 보고된 상염색체우성 증후군이다. 1900년 Edward Treacher Collins에 의해 명명되었으며 1949년 Franceschetti와 Klein에 의해 하악안면골형성부전증(mandibulofacial dysostosis)으로 표현되었고 Franceschetti-Klein 증후군으로도 불린다.

40%의 환자에서는 가족력이 있으나 60%는 정상적인 부모에게서 돌연변이로 나타나며 5q32-33.1 염색체에 존재하는 Treacher Collins-Franceschetti syndrome 1(TCOF1) gene에 의한 Treacle 단백질의 이상으로 발생한다¹⁾. 태생 7~8주 이전에 분화하는 중배엽성의 제1, 2선궁의 발달 장애로 안면골과 청각 기관의 발육 부전이 특징적으로 나타나는데 발병기전에 대해서는 여러 가지 가설이 존재한다. 과거에는 비정상적인 신경능 세포의 이주에 의한 것이라는 가설이 우세했으나 최근

의 연구에서는 이주 패턴은 정상적이나 이주하는 신경능 세포의 수가 약 25% 적다는 것이 보고되었으며 이러한 이주 신경능 세포의 감소는 신경상피의 분화가 감소되고 세포사멸(apoptosis)이 증가하였기 때문이라고 하였다²⁾.

출생 전 태아 시기에 초음파 검사를 통해 관찰되는 양수과다증(polyhydramnios), 하악골의 발육 부전, 안검열의 이상, 소이증으로 일부 진단할 수 있으며 최근에는 3차원 초음파가 도입되어 좀 더 이른 시기에 정확한 감별진단이 가능해졌다³⁾. TCS의 출생 전 진단은 매우 중요한데, 좁은 인두와 설하수증(glossoptosis)으로 인한 기도폐쇄로 신생아 죽음(neonatal death)이 발생하기 쉽기 때문이다. 출생 후에는 4가지 주요 특징인 협골과 하악골의 발육 부전, 외이의 형성 이상, 하안검의 이상, 가족력 중 2가지 이상을 보이거나 그 외 구조적 임상적 특징을 3개 이상 보이는 경우, 분자 유전학적 검사를 통해 확진하게 된다.

TCS 환아는 전도성 난청에 의해 이차적으로 언어학습 발달

Corresponding author : Jaeho Lee

Department of Pediatric Dentistry, College of Dentistry, Yonsei University, 50 Yonsei-ro, Seodaemun-gu, Seoul, 120-752, Korea

Tel: +82-2-2228-8792 / Fax: +82-2-392-7420 / E-mail : leejh@yuhs.ac

Received August 14, 2013 / Revised November 7, 2013 / Accepted November 7, 2013

의 지연과 발달지연을 가져올 수는 있으나 지적 수준은 정상이다. 1949년 Franceschetti와 Klein⁴⁾은 TCS환자의 증상과 심도에 따라 5가지로 분류하였는데 완성형(complete form)은 안검열의 외하방 편위, 하안검 외측의 V자형 결손, 안면골 형성 부전, 외이의 기형, 거구증, 고궁형 구개열, 부정교합, 입과 귀 사이의 누공, 구렛나루 수염의 협부로의 설상 돌출, 안면골과 골격계의 기형 등을 모두 보이는 경우이며 불완전형(incomplete form)은 완전형에 비해 기형 범위가 적고, 기형 정도 또한 덜 심한 경우로 안검의 기형과 안면골 형성 부전만 존재하는 경우이다. 둔좌형(abortive form)은 안검의 기형만을 보이는 경우로 매우 드물며 일측형(unilateral form)은 기형의 범위, 정도와 무관하게 한 쪽 안면에만 증상이 발현되는 경우이다. 이형형(atypical form)은 완전형의 특징적 소견인 안면골과 청각기관의 발육부전은 나타나지 않고 다른 병변, 즉 소안구증, 만곡증, 구순구개열, 비공의 부분 폐쇄, 하악골의 관절 이상 등을 보이는 경우이다.

본 증례의 경우, 완성형에 해당하는 환아로 전신마취를 위한 기도 삽관 시 완전 탈구된 상악 전치의 치협례를 통해 기도 삽관 시 치아 손상에 대한 대비가 필요함을 알고자 한다.

II. 증례보고

환아는 어머니의 자궁내막증으로 정상 임신이 어려워 체외수정을 시행한 환아로 38주 4일만에 자연분만으로 출산되었다. 2녀 중 차녀로 TCS의 가족력은 없으며 태내 27주경 산전 초음파에서 처음 소이증(microtia)이 관찰되었다. 출생 당시 2.88 kg로 구개열, 소이증, 하악골 형성 부전, 하안검열 이상이 관찰되었으며 연세대학교 세브란스병원 임상유전학과에서 TCS로 진단 받았다. 생후 10일간은 수유 시 혀의 위치로 인해 호흡에 어려움을 겪었으나 수유 훈련 후에는 호흡에 특기할만한 문제점이 없었으며 안과적, 심혈관적 합병증은 없었다. 환아는 선천적 난청으로 생후 4개월부터 골도보청기(bone conduction

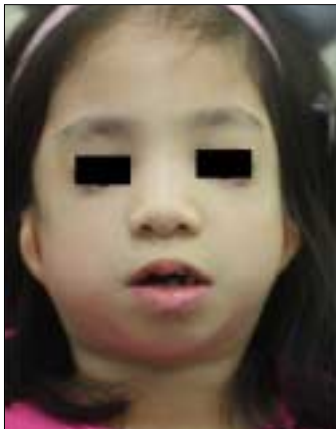

Fig. 1. Extraoral photo shows micrognathia, undeveloped zygoma, ear deformity, and open bite.

hearing aid)를 사용하였으며 생후 1년이 되었을 때 본원 성형외과에서 구개성형술(palatoplasty)을 시행하였다. 만 6세 경인 2012년 1월, 선천성 외이도 폐쇄증 진단 하에 본원 이비인후과에서 인공와우 이식수술을 위한 전신마취를 시행하였다. 기도 삽관을 위하여 직접후두경 사용하였으나 삽관에 실패하여 후두마스크를 통한 굴곡후두경을 이용하였으며 직접후두경 사용시 상악 좌측 중절치가 완전 탈구되었다. 완전 탈구된 치아는 생리 식염수에 보관되었으며 탈구된 지 4시간 경과 후 본원 소아치과에 외래로 내원하였다. 환아의 지능은 정상으로 협조도가 높았으며 안모는 전형적인 TCS환자의 특징을 보였다(Fig. 1). 작고 후퇴된 하악골로 인한 전방 개교를 보였으며 상악골 너비의 저성장으로 구치부 반대 교합을 보이고 있었다. 완전 탈구된 상악 좌측 중절치는 Nolla's stage 7에 해당하였으며 특기할만한 치아이형성은 보이지 않았고 그 외 치아의 수와 형태에 비정상적인 소견은 보이지 않았다. 해당 부위의 국소 마취 하에 생리식염수로 치조와를 세척한 후 치아를 재위치 시키고 0.5 mm 스테인리스스틸 와이어를 이용한 레진 강선 고정술을 시행하였다(Fig. 2a). 8주 후(Fig. 2b) 검진 시 상악 좌측 중절치는 타진에 음성반응을 보였으며 냉자극 검사, 전기치수검사에 반응하지 않았다. 해당 치아의 발수를 시행하고 레진 강선 고정술을 제거하였으며 칼슘하이드록사이드를 이용한 치근단형성

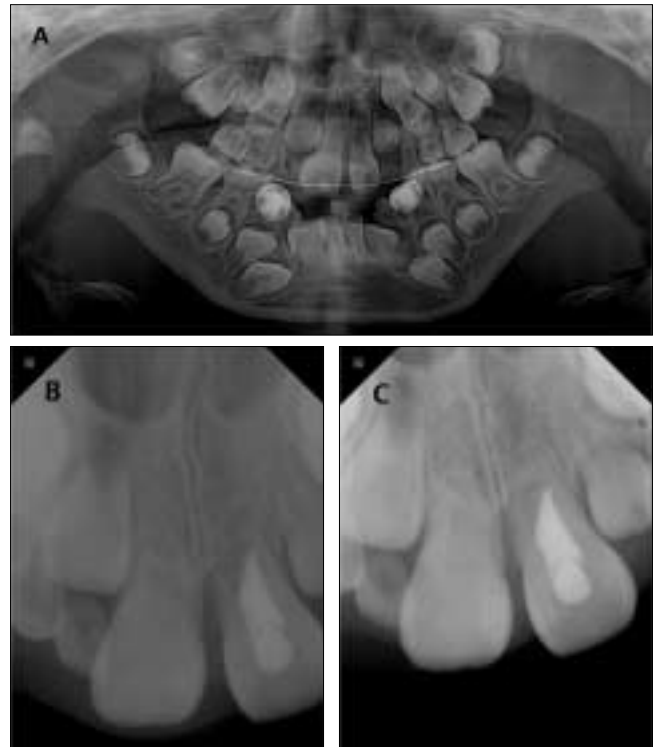


Fig. 2. Radiographic view A: Panoramic view after replantation and fixation of upper left central incisor, B: Eight weeks after, pulp was extirpated and canal was filled with calcium hydroxide. Resin wire splint was removed, C: Three months later, the tooth showed no mobility, negative response to percussion and good healing state of periodontal ligament space.

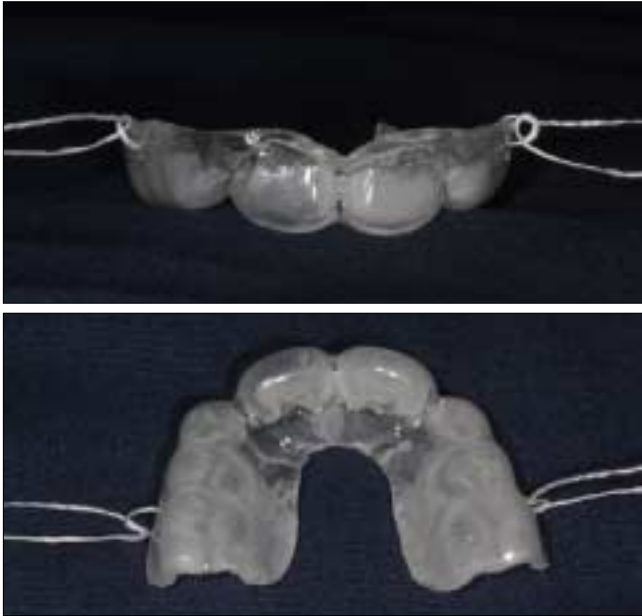

Fig. 3. Mouth guard made with polyvinyl acetate-polyethelene copolymer (PVAc-PE, EVA) which is 3 mm in thickness. Dental floss is tied between primary molars.

술을 시행하였다. 3개월(Fig. 2c) 검진 시 동요도 없었고 타진에 음성반응을 보였으며 치주인대공간의 양호한 치유양상을 보였다. 1차 인공와우 이식수술을 시행한 지 6개월 후 본원 이비인후과에서 2차 수술을 대비한 치아 검진을 위하여 본과에 의뢰하였다. 기도 삽관 시 치아의 추가적인 손상을 방지하기 위하여 외래에서 마우스가드를 제작하였다. 알지네이트를 이용하여 인상을 채득하였는데 연령에 비하여 환자의 악궁이 매우 좁고 개구량은 20 mm 가량으로 입을 크게 벌리기 힘들어 하였으므로 가장 작은 사이즈의 어린이용 트레이에 전방, 측방 경계를 왁스로 둘러 인상채득을 시행하였다. 마우스가드 제작 시에는 3 mm 두께의 열가소성 polyvinyl acetate-polyethelene copolymer(PVAc-PE, EVA) 소재로 진공성형술을 이용하여 상악에 장착하도록 제작하였다. 마우스가드의 경계는 협측 치은연 하방 2 mm, 설측 치은연 하방 5 mm, 최후방 구치의 원심연까지 연장하였다. 수술 시 쉬운 탈착을 위하여 유구치 사이에 구멍을 내고 치실을 매달았다(Fig. 3). 수술 후 시행한 6개월 검진 시 치아는 동요도 없었으며 타진에 음성반응을 보였으며 치주인대공간의 양호한 치유를 보였다(Fig. 4). 향후 3개월마다 정기검사를 시행하고 치근단이 완성될 시 거타퍼차를 이용한 근관 충전을 시행할 예정이다.

III. 총괄 및 고찰

TCS는 25,000명에서 50,000명당 1명의 발생률을 보이고 남성과 여성간의 발생을 차이는 없으며 현재까지 400건이 넘게 보고되었다⁵⁾. 2006년 da Silva Dalben 등⁶⁾은 15명의 TCS 환

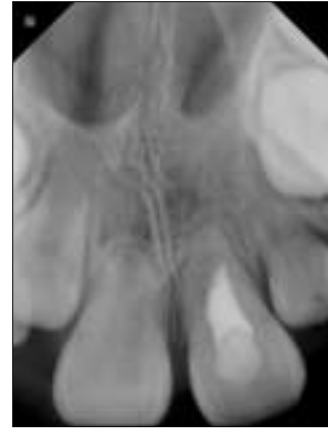

Fig. 4. Periapical view. Six months after the first cochlear implantation surgery (immediately after the second cochlear implantation surgery), the tooth showed good healing state of periodontal ligament space.

Table 1. Intraoral findings of 15 Treacher Collins syndrome patients

Intraoral findings	No. of Patient
Cleft palate and/or Macrostomia	10(66.7%)
Dental anomaly (supernumerary teeth, T-shaped teeth enamel hypoplasia, tooth agenesis, microdontia, tooth rotation, ectopic tooth positioning)	9(60%)
Congenital missing	5(33.3%)
Enamel opacity	3(20%)
Ectopic eruption of the maxillary permanent first molars	2(13.3%)

자를 대상으로 구강내 증상을 조사하였는데 10명(66.7%)에서 구개열 혹은 대구증(macrostomia)을 보였다(Table 1). 9명(60%)에서 치아 이상을 보였는데 치아 저형성(hypoplastic)이 77.5%로 가장 흔했으며 20%의 환자에서 범랑질 혼탁을 보였는데 주로 영구치아의 협면에서 흰 크림색으로 나타났다. 선천적 질환이 없는 일반 아동에서 보고된 2.7%~6.9%와 비교하여 매우 높은 수준인 33.3%의 환자에서 선천적 치아 결손을 보였으며 결손 부위는 하악 제2소구치, 상악 제2소구치, 측절치, 상악 견치의 순서로 나타났다. 같은 실험군을 대상으로 시행한 구강 위생 관리 연구에서는 매우 높은 치태지수와 낮은 칫솔질 효율을 보였으며 60%의 환자에서 치과 치료가 필요한 상태를 보였다⁷⁾.

TCS환자는 심혈관적 합병증, 청각 소실로 인한 의사소통의 어려움, 기도 관리의 어려움 등으로 인해 치과 치료에 어려움이 따른다. 그러므로 보호자에게 구강 위생 관리의 중요성을 강조하고 짧은 간격의 정기 검진을 통하여 예방적 치료를 시행하는 것이 매우 중요하다. 치과 치료 시에는 심혈관적 합병증을 가진 환아는 반드시 소아심장과 의사에게 의뢰하여 술 전 항생제 처방의 필요성을 확인하여야 하고 작은 하악과 악관절 이형성으

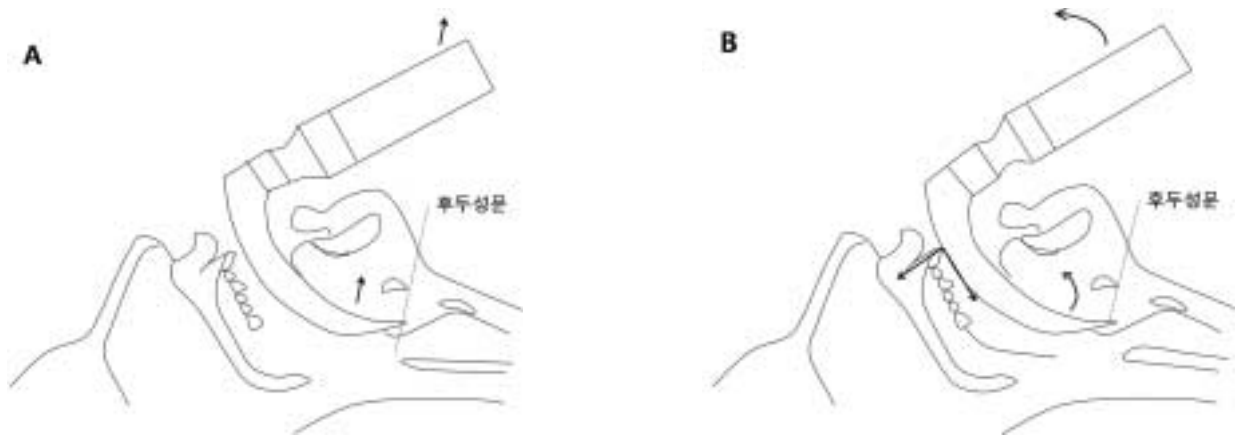


Fig. 5. A: General position of direct laryngoscope, B: In cases of difficult intubation, the handle of laryngoscope tends to rotate backward, and the upper incisors are often traumatized.

로 개구에 어려움이 있으므로 각별한 주의를 기울여야 하며 호흡 관리에 신경 써야 한다. 또한 정상적인 기능을 가지므로 의 사소통을 통한 행동 조절에 최선을 다해야 한다.

구강악안면 증상으로는 연구개가 움직이지 않거나 완전히 형성되지 못하여 나타나는 구개인두폐쇄부전(velopharyngeal incompetence)이 대표적인데 전체의 60%~70%에서 나타나며 이들 중 약 절반은 구개열로 인한 것이다⁸⁾. 구개인두폐쇄부전과 악관절의 이상은 흔히 호흡과 수유의 어려움을 초래하며 이하선이 저형성되거나 아예 형성되지 못하는 경우가 많아 이를 보상하기 위한 악하선의 과부하가 생겨 악하선의 부종을 보인다. Ortega 등⁹⁾은 TCS환자를 대상으로 컴퓨터 단층 촬영을 시행하여 측두하악관절을 관찰한 바 있는데 관골공의 발육 부전으로 인한 교근 상부에 대한 지지 부족이 교합력의 감소를 가져올 수 있다고 하였다. 또한 특징적으로 상악 너비의 저성장 및 높은 구개, 하악골 후퇴로 인한 Angle Class II 부정교합과 전방 개교, 구치부 반대교합, 심한 총생을 보이므로 교정 치료가 필수적이다. 증상이 미약한 경우 교정 치료만으로도 치료 가능하며 심한 부정교합과 안모의 개선을 위하여 악교정 수술을 시행해야 할 경우에도 혼합치열기에 급속 구개 확장을 통해서 저성장된 상악의 너비를 늘려주는 것이 추천된다. 이는 적절한 악궁 형태를 제공하며 특히 구개열 환자에서 열개 부위의 치조골 이식과 영구치 맹출을 용이하게 한다. 그 뿐만 아니라 후비공 부위의 비강을 넓혀줌으로써 상기도의 저항을 줄여주는 이점이 있다¹⁰⁾.

TCS환자는 안모의 심미와 기능 회복을 위하여 일생 동안 수차례의 전신마취를 동반한 수술을 거치게 된다. 출생 시 기도 관리의 문제가 있을 시 하악골 신장술을 동반한 기관절개술을 시행하며 구순열은 생후 3개월~6개월에, 구개열은 10개월~12개월에 수술을 시행하게 된다. 1세~8세 사이에 구개인두폐쇄부전에 대한 수술과 안, 이비인후과적 수술을 시행하게 되며 6세~10세 경에 과두재건술, 9세~13세 경에 치조골 이식

술, 14세 이후에 연조직 심미 재건술, 성장완료 후 악교정수술 및 치아 임플란트 등을 필요로 한다. 환자의 증상과 심도에 따라 차이가 있으나 평균적으로 5.2회의 수술을 받는 것으로 보고되어 있다¹¹⁾. 이러한 수술을 위한 전신마취 과정에서 하악골의 작은 크기와 후방 위치, 혀의 후방 위치, 작은 구강 내 공간에 비해 큰 혀, 주변 근육과 골격계의 발육 부전 또는 미성숙으로 인한 개구량 제한, 상악골의 형성 저하에 의한 비인두의 크기 감소, 후비공 협착 또는 폐쇄 등의 여러 요소가 마취과의사의 기관 삽관을 어렵게 한다.

치아 손상은 전신마취의 가장 흔한 합병증이며 기관 삽관 시 발생하는 치아 손상은 0.05%~12.1%로 다양하게 보고되어 있다. 전신마취 시 치아 손상의 75%는 기관 삽관 시 발생하는 데 Gaudio 등¹²⁾에 따르면 기관 삽관 시 발생하는 치아 손상 중 아탈구가 약 55%로 가장 높았으며 완전 탈구가 43%로 그 뒤를 이었다. 기관 삽관으로 인한 치아 손상의 대부분은 상악 중절치에 발생하며, Warner 등¹³⁾은 전신마취 시의 치아 손상과 관련된 위험 요소에 대하여 보고하였는데 이전에 존재하는 불량한 치아 상태와 높은 난이도의 기관 삽관이 치아 손상과 유의성 있는 상관 관계를 보였다. 성문 노출이 어려운 경우, 후두경에 무리한 힘을 가하거나, 성문 노출을 위해 후두경 손잡이를 후방으로 회전시키려는 무의식적 성향이 생기기 쉽기 때문에 후두경의 날이 치아에 닿아 지렛대의 받침으로 사용되거나 치아와의 마찰이 커져 치아 손상의 가능성이 커지기 때문이다 (Fig. 5). TCS 환자의 경우, 기관 삽관의 난이도가 높으며 치아 이형성의 발생률도 높기 때문에 치아 손상의 가능성이 매우 크다고 예상할 수 있으며 특히 상악 전치의 치근 발육이 미약한 초기 혼합치열기에는 기관 삽관 시의 치아 손상에 대한 대비가 필요하다.

기도 삽관 시 치아 손상을 예방하기 위해서는 마우스가드를 사용할 수 있는데, Ueda 등¹⁴⁾은 기존의 전신 마취 시 치아 손상 발생률이 0.37%에서 마우스가드를 사용할 경우 0.06%로 현

저히 낮아졌다고 보고하였으며, Nakahashi 등¹⁵⁾은 마우스가드 사용 후 전신마취 시 치아 손상 발생이 아예 일어나지 않았음을 보고하였다. 미국 Medical Defense Union(USA)에서는 모든 기관 삽관 시 마우스가드를 사용하도록 권장하고 있으나 미국 내 마취과의사의 2%만이 마우스가드를 항상 사용한다고 조사되었다¹⁶⁾. 기성 마우스가드 제품을 상악 모델에 장착한 뒤, 직접 후두경으로 힘을 가하여 치아에 가해지는 충격을 측정함으로써 치아 보호 능력을 평가한 실험에서 기성 제품 역시 충분한 치아 보호 능력을 가짐을 보였으나¹⁷⁾ 악궁의 크기와 모양이 일정하지 않은 소아청소년 환자와 특수한 해부학적 구조를 보이는 선천적 질환을 가진 환자에게는 맞춤형 제작형 마우스가드를 사용하는 것이 좋다. 맞춤형 제작형 마우스가드는 적합성과 유지, 치아 보호의 측면에서 기성형에 비해 월등하며 작은 부피를 차지하므로 특히 기관 삽관 시 적합하다고 하겠다.

TCS 환자의 치료는 치과적으로는 소아치과, 교정과, 구강악안면외과, 의과적으로는 소아심장과, 이비인후과, 안과, 마취과 등 다양한 분야가 팀을 이루어 협력 진료하여야 하며 각 분야의 전문가들이 중후군의 특징을 파악하여 각 성장 시기에 필요한 치료를 제공하고 활발한 의견 교환과 진료 의뢰를 하는 것이 중요하다. 소아치과의사는 TCS 환자의 진료 시 주기적 검진을 통한 구강 위생 관리 및 행동 조절에 심혈을 기울여야 하며 수 차례에 걸친 외과적 수술 시 발생하기 쉬운 치아 손상에 대비해야 한다. 또한 상악 전치부의 치근 발육이 미약하여 기관 삽관 시 손상의 위험성이 높은 혼합치열기의 소아청소년 환자에서 전신마취 시 마우스가드의 유용성을 강조하는 바이다.

IV. 요약

본 증례는 전신마취 유도를 위한 기관 삽관 도중 상악 좌측 중절치의 완전 탈구가 발생하여 연세대학교 치과병원 소아치과에 의뢰된 TCS 환자의 치험례로 완전 탈구된 치아를 재식립한 후 레진 강선 고정술 및 치근단 형성술을 시행하였다. 2차 전신마취 수술 시 추가적 손상을 방지하기 위하여 사전에 마우스가드를 제작하여 기관 삽관 전에 장착하였으며 이후 시행한 정기 검진에서 치아는 양호한 치유 상태를 보였다. TCS 환자는 일생에 걸쳐 수회에 걸친 전신마취가 필요한데 구강악안면 특성상 기관 삽관 시 어려움이 따르고 이에 따른 치아 손상의 가능성이 매우 높다. 특히 상악 전치의 치근 발육이 미약한 초기 혼합치열기의 TCS 환자에서 기관 삽관 시 치아 손상에 대비하는데 있어 마우스가드의 사전 제작이 유용하다.

References

1. Walker MB, Trainor PA: Craniofacial malformations: intrinsic vs extrinsic neural crest cell defects in Treacher Collins and 22q11 deletion syndromes. *Clin Genet*, 69:471-479, 2006.
2. Winokur ST, Shiang R: The Treacher Collins syn-

- drome (TCOF1) gene product, treacle, is targeted to the nucleolus by signals in its C-terminus. *Hum Mol Genet*, 7:1947-1952, 1998.
3. Pereira DC, Bussamra LC, Araujo Junior E, et al.: Prenatal diagnosis of treacher-collins syndrome using three-dimensional ultrasonography and differential diagnosis with other acrofacial dysostosis syndromes. *Case Rep Obstet Gynecol*, Available from URL: <http://www.hindawi.com/crim/obgyn/2013/203976/> (Assesd on October 25, 2013)
4. Franceschetti A, Klein D: The mandibulofacial dysostosis; a new hereditary syndrome. *Acta Ophthalmol (Copenh)*, 27:143-224, 1949.
5. Marszalek B, Wojcicki P, Kobus K, Trzeciak WH: Clinical features, treatment and genetic background of Treacher Collins syndrome. *J Appl Genet*, 43:223-233, 2002.
6. da Silva Dalben G, Costa B, Gomide MR: Prevalence of dental anomalies, ectopic eruption and associated oral malformations in subjects with Treacher Collins syndrome. *Oral Surg Oral Med Oral Pathol Oral Radiol Endod*, 101:588-592, 2006.
7. da Silva Dalben G, Teixeira das Neves L, Ribeiro Gomide M: Oral health status of children with treacher Collins syndrome. *Spec Care Dentist*, 26:71-75, 2006.
8. Peterson-Falzone S, Pruzansky S: Cleft palate and congenital palatopharyngeal incompetency in mandibulofacial dysostosis: frequency and problems in treatment. *Cleft Palate J*, 13:354-360, 1976.
9. de Oliveira Lira Ortega A, Liarte Figueiredo Zwir LM, Ciamponi AL, et al.: Radiological findings and dynamic aspects of stomatognathic structures in Treacher Collins syndrome: clinical case report. *Cleft Palate Craniofac J*, 44:678-682, 2007.
10. Guerrero CA, Bell WH, Contasti GI, Rodriguez AM: Mandibular widening by intraoral distraction osteogenesis. *Br J Oral Maxillofac Surg*, 35:383-392, 1997.
11. Kobus K, Wojcicki P: Surgical treatment of Treacher Collins syndrome. *Ann Plast Surg*, 56:549-554, 2006.
12. Gaudio RM, Feltracco P, Barbieri S, et al.: Traumatic dental injuries during anaesthesia: part I: clinical evaluation. *Dent Traumatol*, 26:459-465, 2010.
13. Warner ME, Benefeld SM, Warner MA, et al.: Perianesthetic dental injuries: frequency, outcomes, and risk factors. *Anesthesiology*, 90:1302-1305,

- 1999.
14. Ueda N, Kirita T, Imai Y, *et al.*: Dental injury associated with general anesthesia and the preventive measures. *Masui*, 59:597-603, 2010.
 15. Nakahashi K, Yamamoto K, Tsuzuki M, *et al.*: Effect of teeth protector on dental injuries during general anesthesia. *Masui*, 52:26-31, 2003.
 16. Chidylo SA, Zukaitis JA: Dental examinations prior to elective surgery under anesthesia. *N Y State Dent J*, 56:69-70, 1990.
 17. Monaca E, Fock N, Doehn M, Wappler F: The effectiveness of preformed tooth protectors during endotracheal intubation: an upper jaw model. *Anesth Analg*, 105:1326-1332, 2007.

국문초록

Treacher Collins 증후군 환자의 기관 삽관 시 마우스가드의 활용

최해인 · 최병재 · 최형준 · 송제선 · 이제호

연세대학교 치과대학 소아치과학교실

Treacher collins 증후군(TCS)은 25,000명에서 50,000명당 1명의 빈도로 발생하는 상염색체우성의 유전질환이다. 상, 하악의 발육 부전, 부정교합, 양측성 이개 기형, 안검열의 반몽고증 사면, 구순구개열, 외이도 폐쇄, 중이와 내이의 기형으로 인한 청각 소실 등의 구강악안면 부위의 특징을 보여 태생 이후 성인기에 이르기까지 여러 차례에 걸친 외과적 수술을 거치게 된다. 하악골의 형성 저하로 하악골이 짧고 후방 위치되며 후방 위치하는 혀와 후비공의 협착과 폐쇄로 인해 상기도가 좁아지게 되는데 이로 인해 기관 삽관의 어려움이 따른다. 따라서 치근 발육이 미약한 소아청소년 시기의 TCS 환자의 기관 삽관 시 상악 전치부의 손상 가능성이 매우 높다. 본 증례는 전신마취 유도를 위한 기관 삽관 도중 상악 전치의 완전 탈구가 발생한 TCS 환자의 치험례를 통해 기도 삽관 시 사전의 마우스가드 제작의 유용성에 대하여 알리고자 한다.

주요어: Treacher Collins syndrome(TCS), 기관 삽관, 마우스가드