

# Non-syndromic Multiple Supernumerary Teeth in a Family : Case Reports

Doohwan Bae, Jihun Kim

*Department of Pediatric Dentistry, Wonju Severance Christian Hospital, Yonsei University*

## Abstract

Supernumerary teeth (SNTs) refer to extra teeth over normal numbers. SNTs can influence adjacent teeth and structure. Therefore, it is important to find SNTs before they cause problems and to decide when to extract them.

Etiology of SNTs has not exactly been found, but it has been proposed that genetic and environmental factors are associated. SNT appears as a single unit in most cases and multiple SNTs usually occur as a part of a syndrome. Non-syndromic multiple SNTs are rarely seen.

This report is to document the occurrence of multiple supernumerary premolars in a father and his three sons. Heritage is an important factor in SNT development so familial history is important for early detection of SNT.

**Key words :** Supernumerary tooth, Non-syndromic multiple supernumerary teeth, Familial occurrence, Supernumerary premolars

## I. 서 론

과잉치는 영구치열이나 유치열에서 정상적인 치아 수를 초과하여 나타난 치아를 이르는 용어이다<sup>1)</sup>. 과잉치의 발생률은 약 3% 정도로 나타나며 여자보다 남자에서 2배 정도 발생률이 높다<sup>2)</sup>. 90~98%의 과잉치는 상악에서 발생하고, 유치열보다 영구치열에서 나타나는 경우가 많다<sup>3)</sup>. 과잉치는 상악 중절치 사이 정중부에서 가장 많이 나타나며 소구치 과잉치가 나타나는 경우는 매우 드물다<sup>3-6)</sup>. 소구치 과잉치는 다른 과잉치들과는 달리 상악보다 하악에서 나타나는 경우가 많고 형태와 크기가 정상 소구치를 닮는 경우가 많다<sup>4-6)</sup>.

과잉치는 정상치와 형태가 비슷한 supplemental form과 형태가 다른 rudimentary form으로 나눌 수 있다<sup>2)</sup>. Rudimentary form은 다시 원뿔형(conical form), 결절형(tuberculate form), 구치형(molariform)으로 나눌 수 있으며 임상적인 관점에서 결절형의 과잉치가 주변치아에 심각한 영향을 미치는

경우가 훨씬 많다<sup>1)</sup>.

과잉치의 원인은 아직 정확하게 알려지지 않았으나 유전적, 환경적 요소들이 관련된 것으로 생각된다. 과잉치는 단독으로 나타나거나 증후군의 일부로서 나타날 수 있다. 쇠골두개이형성증, Gardner 증후군, 구순구개열 등 20개가 넘는 증후군과 발생 조건이 과잉치와 관련된 것으로 밝혀졌다<sup>7-14)</sup>.

전신적인 요소나 증후군 없이 여러 개의 과잉치가 발생하는 것은 매우 드문 현상이다. 과잉치가 발생하는 증례 중에서 하나의 과잉치가 발생하는 경우는 76~86%, 두 개의 과잉치가 발생하는 경우는 12~23%, 다수의 과잉치가 발생하는 경우는 1% 이하로 보고되고 있다<sup>8,15)</sup>.

특히 본 증례와 같이 가족에서 비증후군성 다수 과잉치가 보고된 경우는 매우 드물고, 보고된 증례들의 경우 중 대부분은 정중 과잉치에 관한 것이었다. 게다가 지금까지 가족에서 보고된 증례들은 대부분 3명 이하의 가족 구성원들의 과잉치 발생에 대한 것이었다<sup>16)</sup>.

Corresponding author : Jihun Kim

Department of Pediatric Dentistry, Wonju Severance Christian Hospital, Yonsei University, 20, Ilsan-ro, Wonju-si, Gangwon-do, 220-701, Korea

Tel: +82-33-741-0114 / Fax: +82-33-741-1442 / E-mail: pedo@yonsei.ac.kr

Received September 26, 2014 / Revised October 15, 2014 / Accepted October 16, 2014

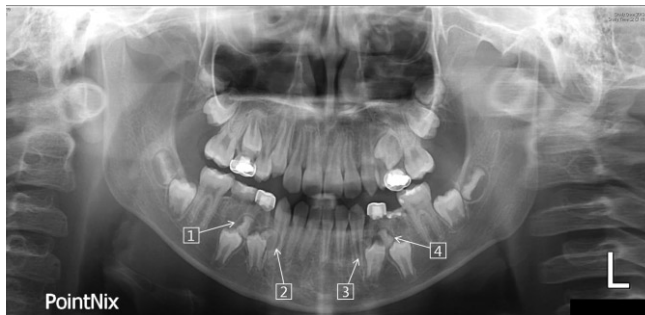
※ This research was not supported by any financial interests.

과잉치 및 구강 검진을 주소로 본원 소아치과에 내원한 형제의 가족력을 확인하던 중 다른 형제와 아버지에서도 공통적으로 소구치 부위에 비증후군성 다수 과잉치가 발견되었기에 이 증례들을 보고하고자 한다.

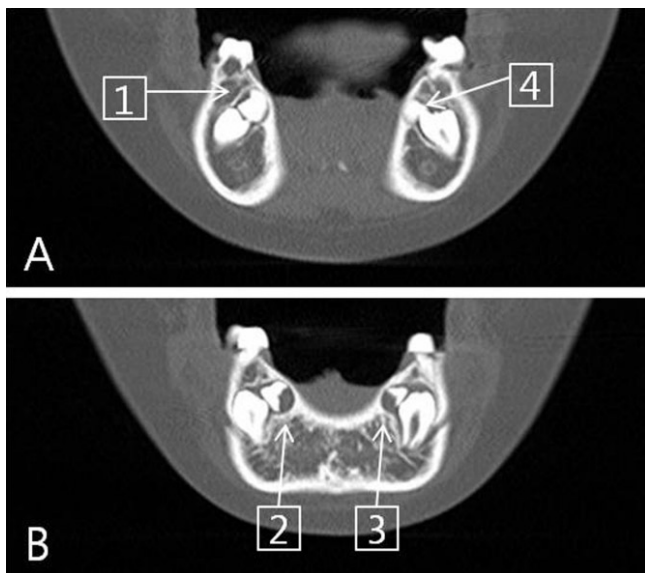
## Ⅱ. 증례

### 1. 증례 1

10세 4개월의 남아가 과잉치가 있다는 것을 주소로 본원에 내원하였다. 특히 전신 병력은 없었고 신체적으로 비정상인 부분 또한 보이지 않았다. 파노라마 방사선 사진 상에서 과잉치 4개가 보였고 Computed Tomography(CT) 사진 상에서 과잉치가 하악 양측 제1, 2소구치의 맹출을 방해하고 있는 것이 보였다(Fig. 1, Fig. 2A, B). 방사선 사진 상에서 볼 때 과잉치들은 최근에 석회화가 시작되어 치관부가 다 형성되지 않아 발치가



**Fig. 1.** Panoramic view of case 1. Four impacted supernumerary teeth are seen in radiographic image. Crown portions of the supernumerary teeth are not fully developed.



**Fig. 2.** CT image of case 1. Supernumerary teeth are preventing premolars from erupting.

가 어렵고 재발의 우려가 있다고 판단됐다. 따라서 주기적으로 방사선 사진을 촬영하여 치관부의 형성이 완료된 후 발거하였다(Fig. 3).

조직검사결과 2번 과잉치의 경우 치배조직으로 판별되었으며 나머지 과잉치의 경우 함치성 낭종으로 판별되었다(Fig. 3). 소구치들의 정상적인 맹출 여부를 평가하기 위한 주기적인 내원이 예정되어 있다.

### 2. 증례 2

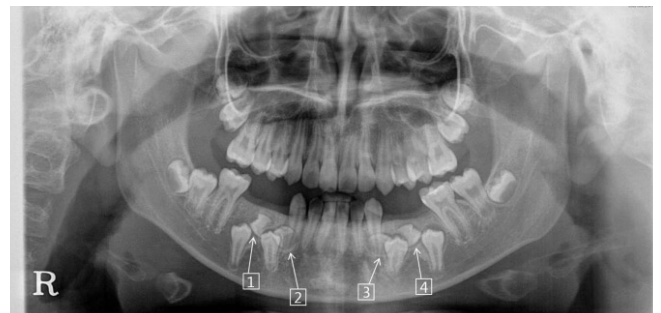
첫 번째 증례에서 살펴본 환자의 형제로 8세 9개월의 남아가 이가 나지 않는다는 것을 주소로 본원에 내원하였다. 특히 전신 병력은 없었고 신체적으로는 비정상인 부분 또한 보이지 않았다.

하지만 방사선 사진 상에서 여러 가지 문제가 보였다(Fig. 4). 상악 우측 유전치부에 치근단 병소가 형성되어 있는 상태였고, 상악 전치부의 치배들이 회전된 양상을 보였다. 그리고 상악 우측 중절치의 만곡이 관찰되었다.

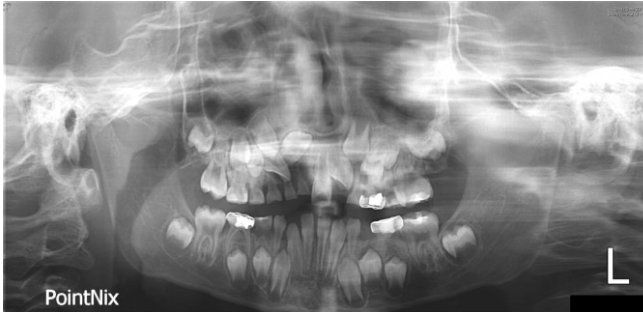상악 우측 유중절치와 상악 우측 유측절치를 발치한 후 상악 우측 중절치의 교정적 정출 시작하였고 정기적으로 방사선 사진 촬영을 하여 맹출 경로를 확인하던 중 과잉치가 형성된 것이 발견되었다(Fig. 5, Fig. 6A, B).

수술 전 평가를 위한 CT 분석 중 하악 우측 제1소구치 인접 부위(2번)에서 과잉치가 형성되어 석회화가 시작된 것이 발견되었으며, 하악 좌측 제1, 2소구치 인접 부위(3, 4번)에서는 과잉치 형성이 시작되며 치배공간이 확장되는 것이 발견되었다(Fig. 7). 파노라마 사진 상에서는 불명확했지만 CT 사진에서는 확실하게 관찰할 수 있었다.

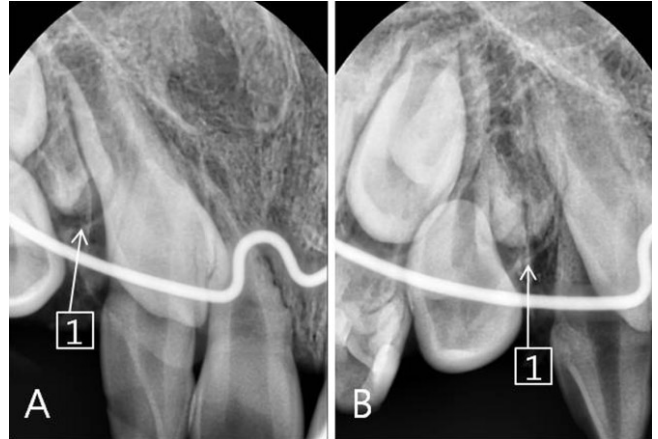
3, 4번 과잉치는 아직 석회화가 시작되지 않았고 2번 과잉치는 석회화가 시작되기는 했지만 아직 치관부조차 완성이 되지 않아 발치하기에는 발달 정도가 부족하기 때문에 경과 관찰을 시행하면서 발치시기 결정 예정이다(Fig. 7). 과잉치 발치 후 견치의 자발적 이동을 고려한 교정적 목적에 따라, 먼저 1번 과잉치만 외래 진료실에서 발거한 후 조직검사를 시행하였고 함치성 낭종으로 판별되었다(Fig. 5).



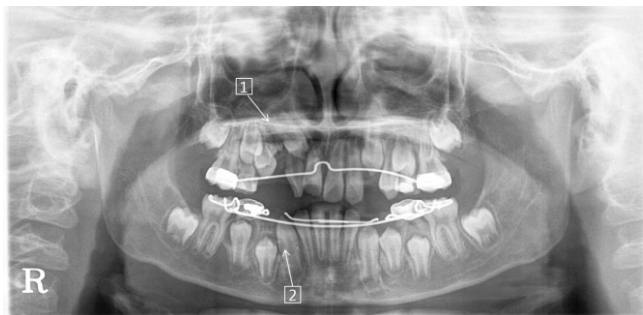
**Fig. 3.** 18-months-after panoramic view of case 1. Crown portions of the supernumerary teeth have become fully developed.



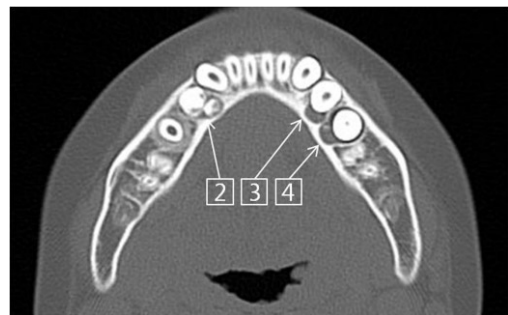
**Fig. 4.** Panoramic view of case 2. Supernumerary teeth are not formed yet.



**Fig. 6.** Periapical view of case 2. Supernumerary tooth is seen.



**Fig. 5.** Follow-up panoramic view of case 2. Supernumerary teeth are found.



**Fig. 7.** CT image of case 2. #2 supernumerary tooth has started calcification. #3 and #4 supernumerary teeth have just started developing.

### 3. 증례 3

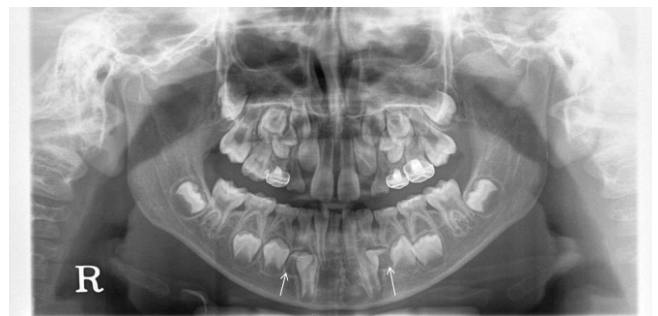첫 번째 증례와 두 번째 증례 환자의 형제로 7세 5개월의 남아가 이가 반대로 물린다는 것을 주소로 본원에 내원하였다. 특히 전신 병력은 없었고 신체적으로 비정상인 부분 또한 보이지 않았으나, 전치부에서 구치부까지 전 치열에 걸쳐 반대교합이 관찰되었고 수평피개교합은 -1 mm, 수직피개교합은 4 mm 였다.

방사선 사진 상에서는 양측 하악 영구 견치 원심 측에 과잉치가 형성된 것을 볼 수 있었다(Fig. 8). 그 외에 융합된 하악 측절치와 견치가 양측으로 존재하였으며 하악 영구 중절치 결손으로 인해 하악 우측 유중절치는 만기 잔존해 있었다.

골격성 3급 부정교합으로 진단되어 성장 치료 중에 있으며 경과관찰을 시행하며 과잉치 발거 시기 결정 예정이다.

### 4. 증례 4

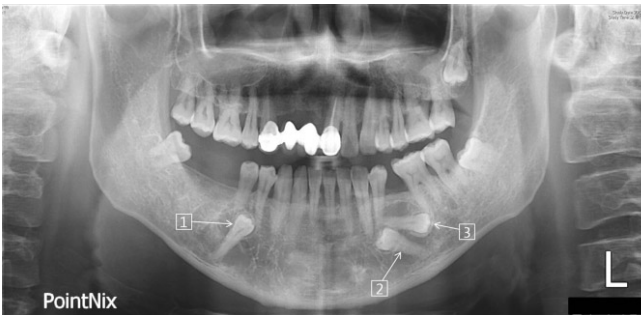
본 환자는 지금까지 증례 1, 2, 3에서 살펴 본 3형제의 아버지이다. 3형제의 병력을 조사하며 가족력을 알아보던 중 아버지도 과잉치를 갖고 있다는 것과 본원 구강외과 진료병력이 있다



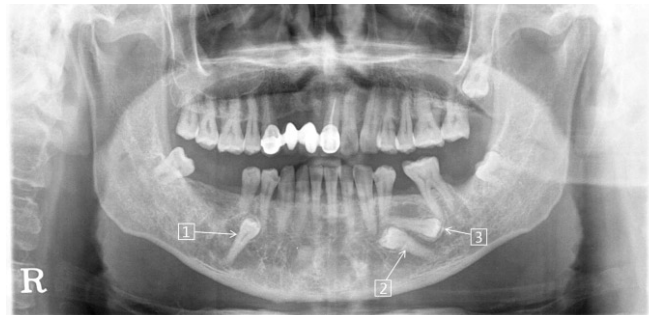
**Fig. 8.** Panoramic view of case 3. Two supernumerary teeth (Arrow) are seen at the distal area of each mandibular canine.

는 것이 확인되었다. 아버지 본인의 동의 하에 이전 진료 기록을 검토하였고 과잉치의 존재를 확인하였다. 따라서 비록 성인이지만 앞선 증례 1, 2, 3의 경과 및 예후를 추측할 수 있는 증례로서 본 논문에 포함하였다.

10 여 년 전 첫 내원 시 34세였던 본 환자는 잇몸이 아프다는 주소로 구강외과에 내원하였고 잇몸이 아픈 것과는 별개로 파노라마 방사선 사진 상에서 매복치가 발견되었다. 특히 전신 병력은 없었고 신체적으로 비정상인 부분 또한 보이지 않았다.



**Fig. 9.** Panoramic view of case 4. This patient is the father of case 1, 2, 3. Three impacted teeth are seen. #1 and #3 are thought as supernumerary teeth and #2 is thought as premolar.



**Fig. 10.** 2 year-after panoramic view of case 4. There is no specific difference associated with impacted teeth.

환자는 매복된 치아들을 발치해야 하는지 알고 싶다는 주소로 10년 후에 다시 구강외과에 내원하였고 파노라마 방사선 사진을 촬영하였다(Fig. 9). 파노라마 사진상에서 매복된 치아는 3개가 보였으며 2개의 매복치는 과잉치로, 나머지 하나는 과잉치로 인해 맹출하지 못한 하악 좌측 제2소구치로 추정되었다. 과잉치는 이미 치관과 뿌리 형성이 끝난 상태였고 하악 좌측 제2소구치를 제외한 주변 치아들은 완전히 맹출하여 주변치아와 구조물에 미치는 영향은 없는 상태였다. 따라서 발치는 하지 않고 주기적으로 내원하며 임상 검사와 방사선 검사를 시행하기로 하였다.

다시 2년 후, 환자는 무치악 부위 보철 상담을 받고 싶다는 주소로 보철과에 내원하였다. 하악 좌측 제2대구치가 발치된 것 이외에는 특별한 변화가 없었다. 과잉치의 위치, 크기도 변화가 없었으며 주변 치아와 구조물에도 영향을 미치지 않고 있었다(Fig. 10).

현재 보철치료를 진행하고 있으며 치료가 완료된 후에도 과잉치에 대한 주기적인 임상 검사 및 방사선 검사를 시행할 예정이다.

### III. 총괄 및 고찰

과잉치는 영구치의 미맹출 또는 맹출 지연, 총생과 부정교합, 교정치료 중 불완전한 공간폐쇄, 치근 만곡, 인접 영구치의 치근 형성 지연 또는 형성 이상 등을 야기할 수 있으며, 과잉치로 인한 낭종이 형성될 수 있다<sup>17)</sup>.

증례4에서 살펴 본 아버지의 경우 과잉치로 인한 영구치 매복이 발생했다. 과잉치를 발치한 두 아들처럼 조기에 발견하고 치료했다면 하악 좌측 제2소구치가 정상 맹출할 수 있는 기회를 가질 수 있었을 것이다. 아버지의 경우 본원에 내원했을 당시 이미 과잉치의 발생과 영구치의 맹출은 완료된 상태였기 때문에 과잉치가 주변 치아와 구조물에 영향을 미치지 않고 있었고 환자에게 낭성 변성과 치아 이주에 의한 주변 치근 손상 가능성에 대해 고지한 후 주기적으로 방사선 검사를 시행하며 경

과관찰을하기로 하였다.

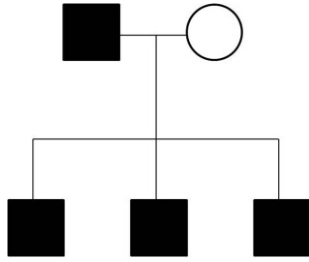
과잉치를 발치한 두 아들의 경우 조직검사 결과 낭성 변성이 벌써 일어나 있었다. 비록 방사선 사진 상에서 낭종이 보일 정도로 형성된 것은 아니었지만 과잉치 발견을 하지 못해 낭성 형성이 계속해서 진행되었다면 주변 치아와 치조골에 영향을 미쳤을 것이다.

과잉치의 발달 정도는 과잉치의 수술 시기와 방법을 결정하는데 있어서 중요하다. 치관부의 발생이 완료된 경우에는 발치가 비교적 간단하지만, 치관부가 형성되고 있는 중인 경우에는 발치가 어렵고 이로 인해 과잉치가 재발할 수 있다<sup>18)</sup>. 따라서 증례1에서는 과잉치의 치관부가 형성되는 것을 관찰하며 치관부 형성이 완료된 후에 발치를 시행하였다. 증례2, 3의 경우에도 과잉치를 발견했지만 증례1과 같은 이유로 경과관찰 시행 중에 있다.

하악 소구치 부위에 위치한 과잉치를 발치할 경우 설측 접근이 필요한 경우가 많기 때문에 환자의 협조도와 수술적 접근성 측면에서 환자의 나이가 더 많아지는 것을 기다리는 것이 유리하다<sup>18)</sup>. 하지만 과잉치와 관련된 합병증이 발견되는 경우에는 조기 발거를 고려해야 할 것이다.

아직 과잉치의 원인이 확실히 밝혀지지 않았지만 유전이 과잉치와 밀접한 관련이 있다는 것은 확실하다. 적은 수의 과잉치는 유전과 관련없이 발생하는 경우도 많지만, 다수 과잉치는 경우에는 유전과 관련이 있는 경우가 많다<sup>7)</sup>. 본 논문에서 살펴본 증례들에서는 양측성의 다수 소구치 과잉치가 공통으로 발견되었다. 양측성으로 다수의 소구치 과잉치가 나타나는 것은 매우 드문 경우로 이렇게 드문 경우가 한 가족 내에 4명이나 있다는 것은 유전적인 영향을 배제하고는 설명할 수 없다.

과잉치의 유전에 대해서는 남성에서 발생률이 높다는 것이 과잉치 유전과 성염색체 사이의 관련성을 보여준다는 주장이 있었다<sup>19)</sup>. 이외에도 여성에게 유전되는 성향이 적은 상염색체 열성 유전자가 관련이 있다는 주장이 있었으며, 불완전한 유전 경향을 보이는 상염색체 우성 유전의 특징을 보인다는 주장도 있었다<sup>20,21)</sup>. 본 논문의 증례들의 경우에는 강력한 상염색체 우



**Fig. 11.** Pedigree showing autosomal dominant inheritance: (■) Affected male, (○) unaffected female.

성 유전의 특징을 보였지만 자식 중에 딸이 포함되지 않아 성염색체와의 관련성은 보여주지 못했다는 한계가 있다(Fig. 11). 본 교실에서는 치아의 발생과 유전, 그 중에서 특히 과잉치의 발생과 유전에 대한 추가적인 연구를 계획하고 진행 중에 있으며, 본 증례의 환자들에 대해서도 가족력에 대한 추가 조사와 유전자적 연구를 통해 부족한 부분을 보완할 예정이다.

과잉치의 경우 가족력이 있더라도 모르는 경우가 대부분이고 알더라도 정기검진을 받는 경우는 드물다. 모든 환자에게서 과잉치가 발생한 가능성이 있지만 과잉치 가족력이 있는 경우에는 잠재적 과잉치 환자라는 생각을 갖고 더욱 세심하게 방사선 사진을 검토하는 것이 필요하다. 정기검진을 하지 않는 환자들의 경우 과잉치가 영구치의 맹출을 지연시키거나 경로이상을 일으킨 후에야 치과를 방문하여 과잉치를 발견하게 된다. 이외에 과잉치가 악골 내에서 낭성 변성을 일으켜 주변 치아의 뿌리를 흡수하는 경우에도 환자의 자각 증상이 없거나 늦게 나타나는 경우에는 치과 방문시기가 늦어져 치료 시기를 놓치는 경우가 많다. 과잉치가 영향을 미치지 전에 과잉치를 발견하기 위해서 정기적으로 방사선 사진 촬영과 검진을 하는 것은 필수적이다. 과잉치를 조기에 발견하는 것은 인접 치아와 주변조직에 가해지는 영향을 최소화할 수 있는 발치 시기를 체계적으로 결정하는데 도움을 줄 수 있다.

#### Ⅳ. 요 약

과잉치는 인접 치아와 구조물에 여러 가지 영향을 미칠 수 있다. 따라서 영향을 미치지 전에 과잉치를 조기에 발견하여 관찰하며 치료계획을 세우는 것이 중요하다. 과잉치가 주변조직에 영향을 미치지 않는 경우 발치를 하지 않고 지켜볼 수 있지만 과잉치가 주변 조직에 영향을 미치는 경우 바로 발치를 시행해야 한다. 인접 치아와 주변조직에 가해지는 영향을 최소화할 수 있는 발치 시기를 체계적으로 결정하기 위해서는 정기적인 방사선 사진 촬영과 검진이 필수적이다.

본 논문에서는 아버지와 세 아들에게서 나타난 다수 과잉치 증례를 살펴보고 이것은 과잉치 발생에 있어서 유전이 큰 영

향을 미치며, 가족력이 중요하다는 것을 보여준다. 가족력은 과잉치 조기발견의 중요한 단서가 될 수 있다.

#### References

1. Dummett CO, thikkurissy JaS : Anomalies of the developing dentition, 5th ed. Elsevier Health Sciences, 2013.
2. Primosch RE : Anterior supernumerary teeth--assessment and surgical intervention in children. *Pediatr Dent*, 3:204-215, 1981.
3. von Arx T : Anterior maxillary supernumerary teeth: a clinical and radiographic study. *Aust Dent J*, 37:189-195, 1992.
4. Acikgoz A, Acikgoz G, Tunga U, Otan F : Characteristics and prevalence of non-syndrome multiple supernumerary teeth: a retrospective study. *Dentomaxillofac Radiol*, 35:185-190, 2006.
5. Hyun HK, Lee SJ, Ahn BD, et al. : Nonsyndromic multiple mandibular supernumerary premolars. *J Oral Maxillofac Surg*, 66:1366-1369, 2008.
6. Kaya GS, Yapici G, Omezli MM, Dayi E : Non-syndromic supernumerary premolars. *Medicina Oral Patología Oral y Cirugía Bucal*, e522-e525, 2011.
7. Wang XP, Fan J : Molecular genetics of supernumerary tooth formation. *Genesis*, 49:261-277, 2011.
8. Rajab LD, Hamdan MA : Supernumerary teeth: review of the literature and a survey of 152 cases. *Int J Paediatr Dent*, 12:244-254, 2002.
9. Riis LC, Kjaer I, Molsted K : Dental anomalies in different cleft groups related to neural crest developmental fields contributes to the understanding of cleft aetiology. *J Plast Surg Hand Surg*, 48:126-131, 2014.
10. Kantor ML, Bailey CS, Burkes EJ, Jr. : Duplication of the premolar dentition. *Oral Surg Oral Med Oral Pathol*, 66:62-64, 1988.
11. Hibbert S : A previously unreported association between Nance-Horan syndrome and spontaneous dental abscesses. *Oral Surg Oral Med Oral Pathol Oral Radiol Endod*, 99:207-211, 2005.
12. Mazzeu JF, Pardon E, Vianna-Morgante AM, et al. : Clinical characterization of autosomal dominant and recessive variants of Robinow syndrome. *Am J Med Genet A*, 143:320-325, 2007.
13. Half E, Bercovich D, Rozen P : Familial adenomatous polyposis. *Orphanet J Rare Dis*, 4:22, 2009.
14. Ferreira O, Jr., Cardoso CL, Capelozza AL, et al. :

- Odontogenic keratocyst and multiple supernumerary teeth in a patient with Ehlers-Danlos syndrome—a case report and review of the literature. *Quintessence Int*, 39:251-256, 2008.
15. Manrique Mora MC, Bolanos Carmona MV, Briones Lujan MT : Molarization and development of multiple supernumerary teeth in the premolar region. *J Dent Child (Chic)*, 71:171-174, 2004.
  16. Khambete N, Kumar R : Genetics and presence of non-syndromic supernumerary teeth: A mystery case report and review of literature. *Contemp Clin Dent*, 3:499-502, 2012.
  17. Amarlal D, Muthu MS : Supernumerary teeth: review of literature and decision support system. *Indian J Dent Res*, 24:117-122, 2013.
  18. De Oliveira Gomes C, Drummond SN, Jham BC, *et al.* : A survey of 460 supernumerary teeth in Brazilian children and adolescents. *Int J Paediatr Dent*, 18:98-106, 2008.
  19. Scanlan PJ, Hodges SJ : Supernumerary premolar teeth in siblings. *Br J Orthod*, 24:297-300, 1997.
  20. Batra P, Duggal R, Parkash H : Non-syndromic multiple supernumerary teeth transmitted as an autosomal dominant trait. *J Oral Pathol Med*, 34: 621-625, 2005.
  21. Salcido-Garcia JF, Ledesma-Montes C, Hernandez-Flores F, *et al.* : Frequency of supernumerary teeth in Mexican population. *Med Oral Patol Oral Cir Bucal*, 9:407-409; 403-406, 2004.

국문초록

## 가족에서 발생한 비증후군성 다수 과잉치 : 증례 보고

배두환 · 김지훈

연세대학교 원주세브란스 기독병원 소아치과

과잉치는 영구치열 또는 유치열에서 정상적인 개수의 치아 외에 추가적으로 발생한 치아를 말한다. 과잉치는 인접 치아와 구조물에 여러 가지 영향을 미칠 수 있기 때문에 영향을 미치기 전에 과잉치를 조기에 발견하여 관찰하며 치료계획을 세우는 것이 중요하다.

과잉치의 원인은 아직 정확하게 밝혀지지 않았으나 유전 및 환경적인 요소들이 기여한다고 추측이 되고 있다. 과잉치가 발생하는 경우에 하나의 과잉치가 발생하는 경우가 대부분이고 다수의 과잉치가 발생하는 경우에는 증후군의 일부로서 발생하는 경우가 많다. 증후군과 관계없이 여러 개의 과잉치가 발생하는 것은 매우 드물다.

한 남성과 그의 세 아들에게서 소구치 부위에 비증후군성 다수 과잉치가 발견되었기에 이 증례들에 대해 보고하고자 한다. 이 증례들은 과잉치 발생에 있어서 유전이 큰 영향을 미치며 가족력이 과잉치 조기발견의 중요한 단서가 될 수 있다는 것을 보여준다.

**주요어:** 과잉치, 비증후군성 다수 과잉치, 가족 발생, 소구치 과잉치