

Detection of Hidden Proximal Caries using Q-ray view in Primary Molars

Younwook Jeong¹, Hyoseol Lee², Hyungjun Choi¹, Jaeho Lee¹, Byungjai Choi¹, Seongoh Kim¹

¹Department of Pediatric Dentistry, College of Dentistry, Yonsei University

²Department of Pediatric Dentistry, College of Dentistry, Kyunghee University

Abstract

The purpose of this study was to evaluate the ability of Q-ray view (All-in-one Bio, Seoul, Korea) in detection of proximal caries in primary molars with sound marginal ridges.

Thirty two children aged 3-9 years (average 5.6 ± 1.3 years old) were chosen, and two examiners evaluated 100 proximal surfaces of primary molars with sound marginal ridges. The teeth were examined with: (a) visual examination, (b) Q-ray view, (c) DIAGNOdent (KaVo, Biberach, Germany) and (d) digital periapical radiography.

Kappa statistic was used to assess the agreement between each examination method and the degree of caries progression. The kappa values for enamel caries were 0.15 (visual examination), 0.10 (Q-ray view), 0.25 (DIAGNOdent) and 0.68 (digital periapical radiography). The kappa values for dentinal caries were 0.34 (visual examination), 0.56 (Q-ray view), 0.44 (DIAGNOdent) and 0.70 (digital periapical radiography).

Although Q-ray view showed low diagnostic ability in detection of enamel caries, it was effective in detection of hidden proximal caries extended into dentin. Q-ray view would be a useful and simple device which could aid pediatric dentists in detection of hidden proximal caries in primary molars especially when examining uncooperative children or disabled persons.

Key words : Q-ray view, Quantitative Light-induced Fluorescence (QLF), fluorescence, proximal caries, primary molar, marginal ridge

I. 서 론

유구치의 인접면 우식증 진행 속도는 매우 빠르다. 유구치는 인접면의 접촉면적이 넓어 치태의 축적이 쉽고 영구치에 비해 광화가 덜 되어 있으며 법랑질과 상아질의 두께가 얇기 때문이다^{1,2)}. 하지만 인접면 우식증은 병소가 노출되어 있는 평활면 우식증이나 교합면 우식증과는 달리 탐침이나 육안으로 탐지하기 어려워 조기진단이 어렵고 병소가 상당히 진행된 후에야 발견되는 경우가 많다³⁾. 유구치의 변연용선이 아직 파괴되지 않았거나 인접면 우식증의 진행으로 인해 치질의 색이 변하지 않은 경우, 숙련된 소아치과의사라 하더라도 시진만으로는 인접면 우

식증의 진행 정도를 정확하게 확인하는 것이 어렵다⁴⁾. 시진은 인접면 우식증의 탐지에 있어 비교적 높은 특이도를 나타내지만 낮은 민감도를 나타낸다^{5,6)}.

미국소아치과학회(American Academy of Pediatric Dentistry)는 우식 활성도가 높은 환자의 경우 육안으로 인접면 우식증이 확인되지 않더라도 6개월에서 12개월 간격으로 교익 방사선사진을 촬영할 것을 권고하였다⁷⁾. 또한, 시진과 탐침만을 이용하는 것보다 교익 방사선사진을 촬영했을 때 유구치의 인접면 우식증을 2배 이상 더 잘 탐지할 수 있다는 이전의 연구 결과도 존재한다⁸⁾. 그러나 치경부소환, 발달소와 등이 존재하는 경우 부적절한 판독을 할 가능성이 있고, 방사선사진 촬

Corresponding author : Seongoh Kim

Department of Pediatric Dentistry, College of Dentistry, Yonsei University, 50-1, Yonsei-ro, Seodaemun-gu, Seoul, 03722, Korea

Tel: +82-2-2228-3171 / Fax: +82-2-392-7420 / E-mail: ksodds@yuhs.ac

Received February 5, 2015 / Revised April 15, 2015 / Accepted April 15, 2015

영 시 수직각이 부적절하거나 주사선이 유구치의 인접면에 평행으로 조사되지 않을 경우 유구치의 인접면이 겹쳐 보이게 되어 인접면 우식증을 정확히 탐지하기가 어렵다⁹⁾. 또한, 일반적으로 만 4세 미만의 어린이들에서 구강의 크기가 작고 행동조절이 어려울 경우 인접면 우식증의 탐지에 적절한 방사선사진을 주기적으로 촬영하는 데 한계가 따른다.

인접면 우식증을 탐지하는 데 도움을 줄 수 있는 간편하고 신뢰성 있는 장비 개발의 필요성이 대두되고 있는 가운데, 2012년도에 국내에서 Q-ray view (All in one Bio, Seoul, Korea)가 개발되었다(Fig. 1). 이 장비는 Quantitative Light-induced Fluorescence (QLF)의 원리를 이용하며 술자가 특수 필터가 내장된 고글을 착용하고 치아에 405 nm 파장의 푸른색 가시광선을 조사할 경우, 세균의 대사 산물인 porphyrin이 존재하는 우식 부위, 오래된 치태 또는 치석이 존재하는 곳에서 붉은색 형광을 관찰할 수 있다(Fig. 2)¹⁰⁻¹²⁾.



Fig. 1. Q-ray view is composed of goggle and device which emits visible blue light.

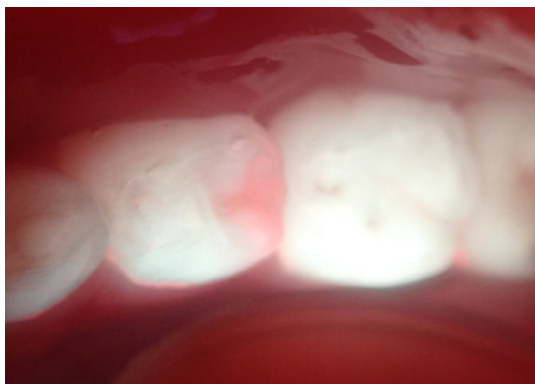

Fig. 2. Semilunar shaped red fluorescence is observed at the distal surface of mandibular right first primary molar which indicates progression of proximal caries into the dentin. The image was captured with macro lens, SURPASS-i (YuSangtech, Bucheon, South Korea) mounted to the iPhone (Apple, Cupertino, USA).

Q-ray view는 실제 임상에서 치아우식증을 확인하는 목적으로 사용되고 있으나 현재까지 Q-ray view를 이용한 유구치 인접면의 우식증 탐지에 대한 연구는 이루어지지 않은 실정이다.

따라서 본 연구는 Q-ray view가 변연용선이 파괴되지 않은 유구치의 인접면 우식증을 적절히 탐지할 수 있는지를 평가하여 소아치과 영역에서 Q-ray view 사용의 적합성 및 활용 여부를 규명하고자 하였다.

II. 연구 대상 및 방법

1. 연구 대상

본 연구는 연세대학교 치과대학 기관윤리위원회로부터 승인(2-2014-0002)을 받고 2014년 3월부터 11월까지 이루어졌으며 연세대학교 치과병원 소아치과에 검진을 주소로 내원한 만 3-9세 사이의 어린이 32명을 대상으로 하였다. 두 명의 연구자가 인접면에 수복치료가 되어 있지 않고 인접면 우식증의 진행으로 인해 변연용선이 파괴되지 않은 유구치 총 100개를 선정하여 검사하였다.

2. 연구 방법

1) 임상연구 전 검사자들의 사전 훈련

본 연구는 두 명의 소아치과 의사가 독립적으로 검사를 시행하였으며 임상연구 전 검사자들은 시진, Q-ray view, DIAGNOdent (KaVo, Biberach, Germany), 디지털 치근단 방사선 사진의 판독 기준에 대해 충분한 사전 토의 및 훈련을 시행하였다. Q-ray view의 경우 이미지의 촬영과 저장이 불가능하므로 Q-ray view와 같은 원리를 이용하지만 사진 촬영 및 저장이 가능한 Quantitative Light-induced Fluorescence-Digital (이하 QLF-D로 축약) (Inspektor Research System BV, Amsterdam, The Netherlands)로 촬영한 사진 30장을 제 3자가 준비하여 임상연구를 시행하는 두 명의 검사자를 대상으로 사전 훈련을 시행하였다. 두 검사자의 훈련 전 급내상관계수(intraclass correlation coefficient) 값은 0.92이었고, 훈련 후 0.98의 급내상관계수 값을 획득한 뒤 임상연구를 시작하였다.

2) 각 검사법을 이용한 유구치 인접면 우식증의 평가 및 실제 치료 시 관찰된 유구치 인접면 우식증 진행 정도와의 비교

시진, Q-ray view, DIAGNOdent, 디지털 치근단 방사선사진 촬영의 총 4가지 검사법으로 유구치 인접면을 평가한 뒤 실제 치료 시 관찰된 유구치 인접면 우식증의 진행 정도와 비교하였다(Fig. 3).

① 시진을 통한 구치부 인접면 우식증의 검사 및 판정

압축공기로 구치부 인접면을 건조시킨 후 치경과 육안을 이용하여 임상검사를 시행하였으며 인접면 우식증의 진행 정도를 다음과 같은 기준에 따라 평가하였다.

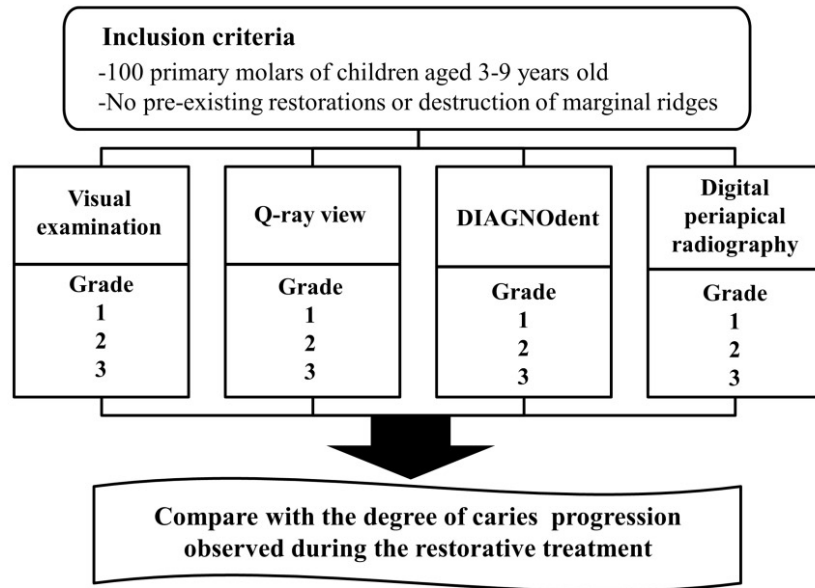


Fig. 3. Design of the clinical study.

- 1 = 인접면 우식증이 관찰되지 않는 경우
- 2 = 인접면 우식증이 관찰되지 않지만 인접면에서 탈회 병소, 음식물 삽입 또는 치태 침착 등이 관찰되는 경우
- 3 = 인접면 치질의 색이 변하였거나 변연용선의 하방으로 검은색의 그림자가 비쳐 보이는 경우

② Q-ray view를 이용한 구치부 인접면 우식증의 검사 및 판정
Q-ray view를 이용한 검사 시 유구치의 인접면에서 붉은색 형광이 관찰되는 경우, 치태에 의한 영향을 배제하기 위하여 치실 또는 치면세마를 통해 치태를 제거한 후 다시 Q-ray view를 이용한 검사를 재시행하였다. Q-ray view로 관찰되는 형광을 다음과 같은 기준에 따라 평가하였다.

- 1 = 형광이 관찰되지 않는 경우
- 2 = 인접면에서 선형의 열은 분홍색 형광이 관찰되는 경우
- 3 = 인접면에서 반원 형태의 뚜렷한 붉은색 형광이 관찰되는 경우

③ DIAGNOdent를 이용한 구치부 인접면 우식증의 검사 및 판정(기준 수치는 제조사에 의함)

압축공기로 치면을 건조한 후 유구치 인접면의 협축, 설측 그리고 변연용선에서 DIAGNOdent 수치를 측정하여 가장 높은 수치를 기록하고 다음과 같은 기준에 따라 평가하였다.

- 1 = 수치가 0-14인 경우, 인접면 우식증이 없는 것으로 판단됨
- 2 = 수치가 15-20인 경우, 인접면 우식증이 범랑질까지 진행된 것으로 판단됨
- 3 = 수치가 21-99인 경우, 인접면 우식증이 상아질까지 진행된 것으로 판단됨

④ 디지털 치근단 방사선사진 촬영을 통한 인접면 우식증의 검사 및 판정

시진으로 인접면 우식증이 의심되는 경우 또는 시진으로 인접면 우식증이 관찰되지 않더라도 Q-ray view, DIAGNOdent로 검사하였을 때 인접면 우식증의 존재가 의심되는 경우, 우식의 진행 정도를 확인하기 위해 디지털 치근단 방사선사진을 촬영하였다. 본 연구가 시행된 치과병원에는 소아의 교익 방사선사진 촬영을 위한 크기가 작은 센서가 도입되어 있지 않아 악궁이 작고 구개와 구강저가 낮은 소아환자에서 교익 방사선사진을 촬영하는 것이 불가하였다. 따라서 교익 방사선사진 촬영 대신 디지털 치근단 방사선사진 촬영을 시행하였으며, 방사선사진 촬영 시 인접한 두 유구치의 인접면이 겹치지 않도록 하였다. 방사선사진에서 관찰되는 인접면 우식증의 진행 정도를 다음과 같은 기준에 따라 평가하였다.

- 1 = 인접면 우식증이 관찰되지 않는 경우
- 2 = 인접면 우식증이 범랑질까지 진행된 것으로 판단되는 경우
- 3 = 인접면 우식증이 상아질까지 진행된 것으로 판단되는 경우

⑤ 실제 치료 시 관찰된 인접면 우식증의 진행 정도

인접면 우식증으로 인해 수복치료가 필요한 경우 와동형성 과정 중 관찰된 인접면 우식증의 진행 정도를 직접 치경으로 관찰하여 기록하였다.

- 1 = 인접면 우식증이 관찰되지 않는 경우
- 2 = 인접면 우식증이 범랑질까지 진행된 경우
- 3 = 인접면 우식증이 상아질까지 진행된 경우

3) 통계 분석

각 검사법의 범랑질과 상아질까지 진행된 인접면 우식증의 탐지에 대한 민감도와 특이도를 구하였다. 또한, 실제 치료 시 관찰된 인접면 우식증의 진행 정도와 시진, Q-ray view, DIAGNOdent, 디지털 치근단 방사선사진 촬영을 통해 관찰된 측정치 사이의 일치도를 평가하기 위하여 kappa값을 구하였다. 통계 분석을 위해 IBM SPSS Statistics version 19 (IBM, Armonk, NY, USA)을 이용하였다.

Ⅲ. 연구 성적

1. 연구 대상의 개인적 특성

총 32명의 어린이의 유구치 100개를 대상으로 하여 연구를 진행하였다. 연구에 참여한 어린이 중 남자는 19명(59.4%), 여자는 13명(40.6%)이었으며, 어린이들의 연령은 만 3세 3개월부터 9세 2개월까지로 평균 5.6 ± 1.3세였다.

2. 각 검사 성적의 분포

시진, Q-ray view, DIAGNOdent, 디지털 치근단 방사선사진 촬영을 통한 인접면 우식증의 검사 성적 분포에서 시진은 1,2점에 많은 분포를 나타내었고, Q-ray view는 DIAGNOdent 보다 2점에서 더 많은 분포를 나타내었으며 디지털 치근단 방사선사진 촬영의 경우 3점에서 많은 분포를 나타내었다(Table 1).

3. 실제 치료 내용

실제 관찰된 인접면 우식증의 진행 정도에 따른 치료의 분포는 다음과 같다(Table 2). 본 연구에서는 방사선사진에서 인접면 우식증이 상아질까지 진행된 것으로 확인되는 경우 또는 범랑질 안쪽 절반까지 진행된 것으로 확인되는 경우에 수복치료를 시행하였다. 방사선사진에서 인접면 우식증이 관찰되지 않거나 범랑질까지 진행된 것으로 관찰되더라도 Q-ray view로 관찰했을 때 반원 형태의 뚜렷한 붉은색 형광이 관찰되는 13사례에서 수복치료를 시행하였으며, 실제 치료 과정에서 인접면 우식증이 상아질까지 진행된 것으로 확인하였다. 또한, 인접한

두 유구치에서 한 유구치의 수복치료를 위해 와동을 형성하고 접촉면을 열었을 때, 인접한 다른 유구치의 인접면에서 백색 또는 갈색 반점이 관찰된 24사례에서는 예방적치료를 시행하였고, 범랑질의 결손이 관찰되는 5사례에서는 수복치료를 시행하였다. 인접면 우식증이 관찰되지 않은 16사례에서도 인접면 우식증의 발생 위험성이 높은 것으로 판단하여 예방적치료를 시행하였다.

전체 100개의 유구치를 대상으로 한 치료 중 치면세마 또는 불소도포와 같은 예방적치료가 40%를 차지하였고 아말감, 레진, 글래스아이오노머 수복이 56%를 차지하였다. 우식이 깊어 calcium silicate 성분의 Theracal LC (BISCO Inc, Schamburg, IL, USA)을 이용하여 간접치수복조술을 시행한 이후 레진 또는 글래스아이오노머 수복을 시행한 경우가 3사례 있었으며, 치수절단술 이후 기성금속관 수복을 시행한 경우가 1사례 있었다(Table 3).

Table 2. Distribution of treatment according to the degree of caries progression

Degree of caries progression	Treatment	Number
No proximal caries observed	Preventive treatment	16
	Restorative treatment	0
	Pulp treatment	0
Enamel caries observed	Preventive treatment	24
	Restorative treatment	5
	Pulp treatment	0
Dentinal caries observed	Preventive treatment	0
	Restorative treatment	54
	Pulp treatment	1
Total		100

Table 3. Distribution of treatment

Treatment	Number
Preventive treatment (prophylaxis and/or topical fluoride application)	40
Amalgam/Resin/ Glass ionomer filling	56
Resin/Glass ionomer filling after indirect pulp capping with Theracal	3
Pulpotomy & SS crown	1
Total	100

Table 1. Distribution of scores examined by visual examination, Q-ray view, DIAGNOdent and digital periapical radiography in comparison with the degree of caries progression observed during the treatment

Degree of caries progression	Visual examination			Q-ray view			DIAGNOdent			Digital periapical radiography		
	1	2	3	1	2	3	1	2	3	1	2	3
1	12	4	0	14	2	0	15	1	0	16	0	0
2	17	12	0	21	8	0	22	5	2	9	18	2
3	22	13	20	5	18	32	14	13	28	2	11	42
Total	51	29	20	40	28	32	51	19	30	27	29	44

4. 각 검사 방법의 민감도와 특이도

범랑질까지 진행된 인접면 우식증에 대한 민감도는 시진, Q-ray view, DIAGNOdent, 디지털 치근단 방사선사진 촬영 순으로 0.41, 0.28, 0.17, 0.62였고, 특이도는 0.77, 0.72, 0.8, 0.85였다(Table 4). 또한, 상아질까지 진행된 인접면 우식증에 대한 민감도는 시진, Q-ray view, DIAGNOdent, 디지털 치근단 방사선사진 촬영 순으로 0.36, 0.58, 0.51, 0.96이었으며, 특이도는 1.0, 1.0, 0.96, 0.96이었다(Table 5).

5. 실제 치료 시 관찰된 인접면 우식증의 진행 정도와 각 검사 방법 간의 일치도 분석

실제 치료 시 관찰된 인접면 우식증의 진행 정도를 기준으로 하여 시진, Q-ray view, DIAGNOdent, 디지털 치근단 방사선사진 촬영을 통해 관찰된 측정치 사이의 일치도를 평가하기 위해 kappa값을 구하였다. 각 검사 방법과 실제 인접면 우식증 진행 정도와의 일치도 평가는 예방적치료 및 치아 삭제가 동반된 치료를 시행한 모든 사례에서 시행하였다. 범랑질까지 진행된 인접면 우식증에 대한 실제 우식의 진행 정도와 시진, Q-ray view, DIAGNOdent, 디지털 치근단 방사선사진 촬영 사이의 kappa값은 각각 순서대로 0.15, 0.10, 0.25, 0.68이었다(Table 6). 또한, 상아질까지 진행된 인접면 우식증에 대한 kappa값은 시진, Q-ray view, DIAGNOdent, 디지털 치근단 방사선사진 촬영 순서대로 0.34, 0.56, 0.44, 0.70이었다(Table 7).

Table 4. Sensitivities and specificities of each examination methods for detection of proximal caries confined to enamel

	Visual examination	Q-ray view	DIAGNOdent	Digital periapical radiography
Sensitivity	0.41	0.28	0.17	0.62
Specificity	0.77	0.72	0.80	0.85
Sum	1.18	1.00	0.97	1.47

Table 5. Sensitivities and specificities of each examination methods for detection of proximal caries extended into dentin

	Visual examination	Q-ray view	DIAGNOdent	Digital periapical radiography
Sensitivity	0.36	0.58	0.51	0.96
Specificity	1.00	1.00	0.96	0.96
Sum	1.36	1.58	1.47	1.92

Ⅳ. 총괄 및 고찰

본 연구에서 Q-ray view는 변연용선의 파괴 없이 상아질까지 진행된 인접면 우식증의 탐지에 대해 시진과 DIAGNOdent 보다 높은 민감도와 특이도를 나타내었다. 또한, 상아질 우식증에 대한 실제 우식의 진행 정도와 각 검사법 사이의 일치도를 평가하였을 때, Q-ray view가 시진과 DIAGNOdent보다 높은 일치도를 보였다. 그 이유는 상아질 우식병소의 유무를 붉은 형광을 통해 시각적으로 보여주기 때문에 임상진단의 정확성이 높기 때문인 것으로 생각된다.

치의학 분야에서 형광을 이용하여 치아우식증을 탐지하기 위한 노력은 이전부터 계속되었다. DIAGNOdent는 레이저 형광의 원리에 입각한 장비로서 655 nm 파장의 레이저를 치아우식증의 탐지에 이용한다¹³⁾. DIAGNOdent는 탐침이 도달할 수 없는 교합면의 깊고 좁은 소와 및 열구 하방의 우식병소의 존재 여부를 탐지하는데 유용하며, DIAGNOdent의 수치와 범랑질의 탈회 정도가 관련이 있다고 알려져 있다¹⁴⁾. 그러나 DIAGNOdent를 이용한 인접면 우식증의 탐지에 대한 연구는 현재까지도 많이 이루어지지 않았으며, DIAGNOdent의 인접면 우식증 탐지에 대한 재현성과 정확도를 평가하기 위해서는 더 많은 연구가 필요한 상태이다¹⁵⁾. QLF는 가시광선 영역의 빛을 치아에 조사해서 초기 우식증을 탐지할 수 있는 장비로, 건전한 범랑질의 경우 빛이 상아-범랑질 경계까지 투과한 뒤 반사되면서 녹색의 자연형광(autofluorescence)이 발현되지만 탈회 병소에서는 빛이 산란하면서 형광이 소실되어 어두운 그림자가 관찰된다¹⁶⁾.

Table 6. Kappa values for detection of proximal caries confined to enamel

Examination method	Kappa value	95% CI
Visual examination	0.15***	0.01-0.29
Q-ray view	0.10***	0.18-0.52
DIAGNOdent	0.25***	0.12-0.38
Digital periapical radiography	0.68***	0.51-0.85

Kappa statistic (***) : $p < 0.001$
CI = confidence interval

Table 7. Kappa values for detection of proximal caries extended into dentin

Examination method	Kappa value	95% CI
Visual examination	0.34***	0.21-0.47
Q-ray view	0.56***	0.41-0.70
DIAGNOdent	0.44***	0.29-0.59
Digital periapical radiography	0.70***	0.57-0.84

Kappa statistic (***) : $p < 0.001$
CI = confidence interval

QLF를 이용하면 교합면과 평활면의 초기 탈회 병소를 정량적으로 평가할 수 있다¹⁷⁻²⁰. 그러나 초기의 QLF 장비로 인접면의 법랑질 우식증을 탐지하는 것에는 한계가 있었다^{16,21,22}. 전통적인 구내 카메라 형태의 QLF는 발전을 거듭하였고 2011년에는 특수 광원 필터와 디지털 이미지 센서를 장착한 디지털카메라 형태의 QLF-D가 개발되었다^{23,24}. QLF-D는 치아의 구조적인 변화에 의한 형광의 변화와 porphyrin에 의해 형성되는 붉은색 형광을 모두 표현할 수 있다. Q-ray view는 이러한 QLF-D가 사용의 편의를 위해 간편화된 형태라고 할 수 있다²³.

우식과 치태에서 관찰되는 붉은색 형광은 구강 내 세균에 의해 합성되는 porphyrin과 metalloporphyrin에 의한 것이다¹⁰. Porphyrin과 metalloporphyrin은 398에서 421 nm 사이의 최대 흡수 파장(absorption maxima)을 가지고 있어 405 nm의 푸른색 광선이 조사될 경우 붉은색의 형광을 방출할 수 있다²⁵. 구강 내 세균 중 절대 혐기성 세균이 붉은색 형광의 원인으로 알려졌다²⁶. Lactobacilli, Actinomycetes와 P. intermedia는 붉은색 형광을 나타내며 주로 상아질까지 진행된 우식병소의 전방에서 관찰된다²⁷⁻²⁹. 우식 병소에서 관찰되는 붉은색 형광은 Streptococci에 의한 것은 아니며, 혐기성 세균이 존재하는 치태의 축적으로 인한 것이라고 볼 수 있다²⁶. 그러나 숙성된 치태가 두껍게 존재하는 부위에서는 Streptococci와 같은 우식원성 세균(cariogenic bacteria)들 또한 많이 관찰될 것이다.

본 연구에서 Q-ray view는 법랑질까지 진행된 인접면 우식증의 탐지에서는 불확실성을 나타내었다. 법랑질 우식증 탐지에 대한 Q-ray view의 민감도와 특이도는 시진보다 낮았다. 또한, 실제 우식 진행 정도와의 일치도 평가에서 여러 검사법 중 가장 낮은 일치도를 보였다.

Q-ray view가 인접면의 법랑질 우식증을 탐지하는 데 한계를 나타낸 이유는 크게 두 가지 이유를 고려해 볼 수 있다. 첫째, 인접면에서의 형광 대조도의 부족 때문이다. 전통적인 형태의 QLF는 광원과 카메라의 외형 및 각도로 인해 인접면에 존재하는 초기 우식증을 탐지하는 것이 불가능한데 반하여¹⁶, Q-ray view의 경우, 유구치의 협측과 설측에서 비교적 자유롭게 광원의 각도를 조절할 수 있다. 그러나 병소가 접촉점 하방에 존재하는 경우 적절하게 빛을 조사하기 어려우며, 인접면을 협측이나 설측에서 볼 경우 법랑질 하방에 상아질이 존재하지 않아 초기 법랑질 병소와 주위 법랑질 사이의 대조도가 부족하기 때문에 인접면에 존재하는 법랑질 우식증을 탐지하는 데는 한계점을 나타낸다고 생각된다^{16,22}. 둘째, 형광의 원인이 되는 세균의 종류 때문이다. 초기 법랑질 우식 병소에서는 Streptococci가 우세하게 관찰되는 것으로 알려졌는데^{30,31}, Streptococci는 405 nm 파장의 빛을 조사하였을 때 초록색의 형광을 발현한다³². 따라서 다른 세균보다 Streptococci가 우세한 초기 법랑질 우식 부위에서는 붉은색 형광을 관찰하기 힘들 것으로 생각된다.

본 연구 결과 유구치의 변연용선이 파괴되기 전 인접면 우식증을 조기에 발견하는 경우 치수치료를 피할 가능성이 높았다. 인접면의 변연용선이 파괴되지 않은 유구치만을 연구 대상으로 선정하였는데, 전체 치료 중 치수절단술 및 기성금속관 수복을

시행한 경우가 오직 1%를 차지하였다. 변연용선이 파괴되기 전 인접면 우식증을 조기에 발견하여 치수치료 또는 발치와 같은 공격적인 치료를 피하는 것은 최소 침습 치의학(minimally invasive dentistry)의 개념에도 부합한다³³. 또한 치수치료를 시행하게 될 경우 치료 시간이 연장되고 치료의 복잡성이 증가할 수 있으므로, 인접면 우식증의 조기진단은 어린이의 행동조절 측면에서도 유리하다.

Q-ray view는 사용법이 간단하여 소아치과영역에서 유용하게 사용할 수 있다. DIAGNOdent를 사용할 경우 치면을 건조하고 반복 측정하는 과정이 필요하지만³⁴, Q-ray view는 치면 건조 과정 또는 검사의 반복 없이 우식이 존재하는 부위에서 즉각적으로 붉은색 형광을 관찰할 수 있다. 따라서 행동조절이 어려운 어린이나 장애인 환자를 대상으로 검진할 때 쉽고 빠르게 인접면 우식증의 존재 여부를 확인하는 데 도움이 될 것이다. 또한, 보호자와 술자가 함께 고글을 착용하고 오래된 치태나 우식이 존재하는 부위를 관찰할 수 있어 교육적인 효과가 우수하며 근거 중심 치의학(evidence-based dentistry)의 개념에 적합하다. 점차 환자와 보호자들은 진단을 위한 자료들을 직접 확인하고 근거 자료에 기반한 설명을 듣길 원한다. Q-ray view는 일관성 있는 정보를 제공하므로 이러한 치의학 분야의 변화하는 추세에 적합한 우식 탐지 장비가 될 것으로 기대된다.

그러나 Q-ray view를 임상에서 사용할 때는 몇 가지 주의 사항이 있다. Q-ray view를 임상에서 실제로 사용할 때 우식이 아닌 치태나 치석이 있는 곳에서도 붉은색 형광이 관찰될 수 있으므로 치실 사용과 치면세마를 통해 치태 또는 치석을 제거한 뒤 검진을 시행하는 것이 정확한 결과를 얻는 데 도움이 된다. 또한, Q-ray view를 사용할 경우 강한 빛의 dental light가 관찰 결과에 영향을 줄 수 있기 때문에, dental light를 끄고 Q-ray view로 치아에 빛을 조사하여 형광을 관찰하여야 한다³⁵.

시진 후 Q-ray view로 관찰했을 때 붉은색 형광이 관찰되는 부위가 있는 경우, 우식의 진행 정도와 치근단 염증 유무 등을 확인하기 위해 치근단 방사선사진을 촬영하는 과정이 필요하다. Q-ray view는 관찰되는 이미지를 저장할 수 없고 우식의 진행 정도를 정량화해서 나타내지는 못하기 때문이다. Q-ray view를 사용한 검사 결과는 치과의사의 판단에 도움을 주는 보조적인 정보임을 명심해야 한다. 술자는 여러 검사 결과들을 토대로 어린이의 연령과 식이습관 및 우식발생 위험도 등을 종합적으로 고려하여 진단 및 치료 결정을 해야 할 것이다.

본 연구 결과 Q-ray view는 변연용선이 파괴되지 않고 상아질까지 진행된 유구치의 인접면 우식증의 탐지에 효과적이었다. 그러나 인접면 우식증이 상아질까지 진행되어 병소가 성숙하여야 뚜렷한 붉은색 형광을 관찰할 수 있었다. 우식 병소의 진행 정도와 붉은색 형광 발생의 관련성을 확인하기 위해서는 향후 발치된 치아를 사용하여 조직학적 검사를 병행한 추가적인 연구가 필요할 것으로 사료된다.

V. 결 론

본 연구는 최근 새롭게 개발된 치아우식증 탐지장비인 Q-ray view가 변연용선이 건전한 유구치의 인접면 우식증을 적절히 탐지해 낼 수 있는지를 평가할 목적으로 임상연구를 시행하여 다음과 같은 결론을 얻었다.

비록 범랑질까지만 진행된 인접면 우식증에 대한 Q-ray view의 진단학적 능력은 떨어졌으나, 변연용선이 파괴되기 전 상아질까지 진행된 숨은 인접면 우식증의 탐지에는 효과적이었다. 시진과 함께 Q-ray view를 사용할 경우, 유구치에 존재하는 인접면 우식증을 탐지하는 능력이 향상될 것이다. Q-ray view는 소아치과 의사가 협조 능력이 부족한 어린이나 장애인을 검진할 때, 유구치의 숨은 인접면 우식증을 탐지하는 데 도움을 줄 수 있는 유용하고 간편한 보조장비가 될 것으로 기대된다.

References

1. Mo KH, Yoon JH, Kim SG, Lee SH : Detection of proximal caries using laser fluorescence. *J Korean Acad Pediatr Dent*, 31:323-330, 2004.
2. Wilson PR, Beynon AD : Mineralization differences between human deciduous and permanent enamel measured by quantitative microradiography. *Arch Oral Biol*, 34:85-88, 1989.
3. Seol JH, Oh YH, Lee NY, Lee SH : Detection of early proximal caries with laser fluorescence. *J Korean Acad Pediatr Dent*, 31:236-246, 2004.
4. Mejare I, Grondahl HG, Ottosson E, et al. : Accuracy at radiography and probing for the diagnosis of proximal caries. *Eur J Oral Sci*, 93:178-184, 1985.
5. Kim YH, Kang BC : The value of periapical radiograph in the diagnosis of interproximal Caries. *Korean J Oral Maxillofac Radiol*, 30:49-54, 2000.
6. White SC, Atchison KA, Hewlett ER, Flack VF : Efficacy of FDA guidelines for ordering radiographs for caries detection. *Oral Surg Oral Med Oral Pathol*, 77:531-540, 1994.
7. American Academy of Pediatric Dentistry : Guideline on prescribing dental radiographs for infants, children, adolescents, and persons with special health care needs. *Pediatr Dent*, 34:189-191, 2012.
8. Newman B, Seow WK, Holcombe T, et al. : Clinical detection of caries in the primary dentition with and without bitewing radiography. *Aust Dent J*, 54:23-30, 2009.
9. White SC, Pharoah MJ : Oral radiology: Principles and interpretation, 7th ed., Mosby, 271-298, 2014.
10. Konig K, Flemming G, Hibst R : Laser-induced autofluorescence spectroscopy of dental caries. *Cell Mol Biol (Noisy-le-grand)*, 44:1293-1300, 1998.
11. van der Veen MH, Thomas RZ, Huysmans MC, de Soet JJ : Red autofluorescence of dental plaque bacteria. *Caries Res*, 40:542-545, 2006.
12. Hope CK, de Josselin de Jong E, Higham SM, et al. : Photobleaching of red fluorescence in oral biofilms. *J Periodontal Res*, 46:228-234, 2011.
13. Lussi A, Hellwig E : Performance of a new laser fluorescence device for the detection of occlusal caries in vitro. *J Dent*, 34:467-471, 2006.
14. Farah R, Drummond B, Swain M, Williams S : Relationship between laser fluorescence and enamel hypomineralisation. *J Dent*, 36:915-921, 2008.
15. Neuhaus K, Longbottom C, Ellwood R, Lussi A : Novel lesion detection aids. *Monoqr Oral Sci*, 21:52-62, 2009.
16. van der Veen MH, de Josselin de Jong E : Application of quantitative light-induced fluorescence for assessing early caries lesions. *Monoqr Oral Sci*, 17:144-162, 2004.
17. Alammari MR, Smith PW, de Josselin de Jong E, Higham SM : Quantitative light-induced fluorescence (QLF): A tool for early occlusal dental caries detection and supporting decision making in vivo. *J Dent*, 41:127-132, 2013.
18. Stookey GK : Quantitative light fluorescence: A technology for early monitoring of the caries process. *Dent Clin North Am*, 49:753-770, 2005.
19. Al-Khateeb S, Forsberg CM, de Josselin de Jong E, Angmar-Mansson B : A longitudinal laser fluorescence study of white spot lesions in orthodontic patients. *Am J Orthod Dentofacial Orthop*, 113:595-602, 1998.
20. Tranæus S, Al-Khateeb S, Angmar-Mansson B, et al. : Application of quantitative light-induced fluorescence to monitor incipient lesions in caries-active children: A comparative study of remineralisation by fluoride varnish and professional cleaning. *Eur J Oral Sci*, 109:71-75, 2001.
21. Eggertsson H, Analoui M, Stookey G, et al. : Detection of early interproximal caries in vitro using laser fluorescence, dye-Enhanced laser fluorescence and direct visual examination. *Caries Res*, 33:227-233, 1999.
22. Tranæus S, Angmar-Mansson B : Quantitative

- light-induced fluorescence measurement—a future method for the dentist?. *Quintessenz*, 53:131-141, 2002.
23. Kim BI : QLF concept and clinical Implementation. *The Journal of the Korean Dental Association*, 49:443-450, 2011.
24. Lee ES, Kang SM, Kim BI, *et al.* : Association between the cariogenicity of a dental microcosm biofilm and its red fluorescence detected by Quantitative Light-induced Fluorescence-Digital (QLF-D). *J Dent*, 41:1264-1270, 2013.
25. Koenig K, Schneckenburger H : Laser-induced autofluorescence for medical diagnosis. *J Fluoresc*, 4:17-40, 1994.
26. Coulthwaite L, Pretty IA, Verran J, *et al.* : The microbiological origin of fluorescence observed in plaque on dentures during QLF analysis. *Caries Res*, 40:112-116, 2006.
27. Banerjee A, Yasserli M, Munson M : A method for the detection and quantification of bacteria in human carious dentine using fluorescent in situ hybridisation. *J Dent*, 30:359-363, 2002.
28. Munson M, Banerjee A, Watson T, Wade W : Molecular analysis of the microflora associated with dental caries. *J Clin Microbiol*, 42:3023-3029, 2004.
29. Wicht MJ, Haak R, Noack MJ, *et al.* : Suppression of caries-related microorganisms in dentine lesions after short-term chlorhexidine or antibiotic treatment. *Caries Res*, 38:436-441, 2004.
30. Nyvad B, Kilian M : Microbiology of the early colonization of human enamel and root surfaces in vivo. *Scand J Dent Res*, 95:369-380, 1987.
31. Al-Ahmad A, Follo M, Hanning C, *et al.* : Bacterial colonization of enamel in situ investigated using fluorescence in situ hybridization. *J Med Microbiol*, 58:1359-1366, 2009.
32. Lennon AM, Buchalla W, Attin T, *et al.* : The ability of selected oral microorganisms to emit red fluorescence. *Caries Res*, 40:2-5, 2006.
33. Murdoch-Kinch CA, McLean ME : Minimally invasive dentistry. *J Am Dent Assoc*, 134:87-95, 2003.
34. Lussi A, Hibst R, Paulus R : DIAGNOdent: an optical method for caries detection. *J Dent Res*, 83:80-83, 2004.
35. Pretty IA, Edgar WM, Higham SM : The effect of ambient light on QLF analyses. *J Oral Rehabil*, 29:369-373, 2002.

국문초록

Q-ray view를 이용한 유구치의 숨은 인접면 우식증 탐지

정연욱¹ · 이효설² · 최형준¹ · 이제호¹ · 최병재¹ · 김성오¹

¹연세대학교 치과대학 소아치과학교실

²경희대학교 치의학전문대학원 소아치과학교실

본 연구는 Q-ray view (All in one Bio, Seoul, Korea)가 변연용선이 파괴되지 않은 유구치의 인접면 우식증을 적절히 탐지해 낼 수 있는지 알아보려고 하였다.

두 명의 소아치과 의사가 3-9세 사이의 어린이 32명(평균연령 5.6 ± 1.3세)의 유구치 인접면 100개를 시진, Q-ray view, DIAGNOdent (KaVo, Biberach, Germany), 디지털 치근단 방사선사진 촬영으로 평가하였다.

각 검사법과 실제 치료 시 관찰된 인접면 우식증의 진행 정도를 비교하였을 때, 법랑질 우식증에 대한 kappa값은 시진, Q-ray view, DIAGNOdent, 디지털 치근단 방사선사진 촬영 순으로 0.15, 0.10, 0.25, 0.68이었으며, 상아질 우식증에 대한 kappa값은 0.34, 0.56, 0.44, 0.70이었다.

Q-ray view는 상아질까지 진행된 유구치의 숨은 인접면 우식증을 탐지하는 데 도움을 줄 수 있는 유용하고 간편한 보조장비가 될 수 있을 것으로 기대된다.

주요어: Q-ray view, Quantitative Light-induced Fluorescence (QLF), 형광, 인접면 우식증, 유구치, 변연용선