

Analysis of 269 Cases of Jaw Cysts in Children and Adolescents: A Retrospective Study over a Decade

Hyelin Hong, Okhyung Nam, Misun Kim, Sungchul Choi, Hyoseol Lee

Department of Pediatric Dentistry, School of Dentistry, Kyung-Hee University

Abstract

This study aimed to identify the characteristics of jaw cysts among children and adolescents treated at the Kyung Hee University Dental Hospital from 2005 to 2015.

A retrospective observational study was conducted of 269 jaw cysts diagnosed in 253 patients. The following variables were recorded: gender, age, prevalence and location of lesions, clinical symptoms and treatment. Statistical analyses were performed using the SPSS (version 20.0).

Our results suggest that the cysts are slightly more prevalent in males. Cystic lesions of the jaws in children are predominantly odontogenic and developmental in origin. Dentigerous cysts predominate in developmental cysts and the most frequent diagnosis is radicular cysts in inflammation cysts. The most common location of the cysts is in the mandible, particularly the lower molar region. In numerous cases, the patients have no clinical symptoms. Most cysts were surgically enucleated with tooth extraction.

Furthermore, our findings demonstrate that the characteristics of jaw cysts in children are distinctive and differ in several respects from the corresponding distribution of jaw cysts in adult population. Therefore, knowledge of the clinical, radiological and histopathological behavior of jaw cysts and periodic radiographic examination are key factors for early diagnosis and adequate treatment of jaw cysts in children.

Key words : Cysts, Children, Adolescents, Dentigerous cyst, Radicular cyst

I. 서 론

낭은 상피세포층으로 둘러싸인 공동으로, 액체 또는 반유동성 액체를 함유하고 있는 양성종양이다. Shear와 Speight¹⁾의 분류에 따르면, 악골낭은 발생원인에 따라 치성낭과 비치성낭으로 분류하며, 치성낭은 다시 발육성과 염증성 낭으로 소분류 된다. 한편 상피 피복이 없으나 방사선학적 소견상 낭과 같은 공동을 보이는 가성낭으로는 단순골낭, 동맥류성골낭 등이 있다.

낭의 임상 증상은 대부분 없으나 점진적인 팽창에 의해 주로 이환된 치아의 매복 및 전위, 인접치의 전위 및 치근 흡수 등을 유발한다. 임상적 자각 증상이 거의 없기 때문에 영구치의 맹출

지연이나 정기 검진을 위한 방사선 촬영 시에 우연히 발견되는 경우가 많다²⁾. 낭이 방치될 경우 낭이 커짐에 따라 주변 악골을 흡수하고, 더 나아가 악골의 골절 및 안모의 변형을 야기할 수 있다³⁾. 또한 치성낭이 적절하게 치료되지 못하면 높은 재발률을 보이고 범랑모세포종, 악성 상피암종 등으로 전이 될 수 있다⁴⁾. 따라서 낭 발생에 의한 합병증을 최소화하기 위해 조기 진단과 적절한 시점의 치료가 필요하며, 낭에 이환된 치아뿐만 아니라 인접치들이 완전히 맹출하고 치유될 때까지 관찰해야 한다.

낭의 치료로는 원인 치아를 발거하거나 근관 치료와 함께 적출술을 시행하는 방법이 가장 일반적이며, 보존적인 치료 수단 중의 하나인 조대술은 낭의 범위가 커서 낭 내로 혈관이나 신경

Corresponding author : Hyoseol Lee

Department of Pediatric Dentistry, School of Dentistry, Kyung-Hee University, 26, Kyunghaedae-ro, Dongdaemun-gu, Seoul, 02447, Republic of Korea
Tel: +82-2-958-9371 / Fax: +82-2-965-7247 / E-mail: stberryfield@gmail.com

Received October 1, 2015 / Revised November 25, 2015 / Accepted November 25, 2015

이 지나가거나, 낭이 성장기 악골에 발생한 경우 사용할 수 있다⁵⁾. 소아 청소년 환자의 경우, 낭 제거 후에도 후속 영구치 맹출을 관찰하기 위해 술 후 정기적인 임상적, 방사선학적 검진이 필요하며, 공간 유지 장치 등을 사용하여 자발적 맹출이 잘 이루어질 수 있도록 해야 한다. 만약 자발적으로 맹출되지 않으면 치관 노출술이나 교정적 견인술을 시행하여 맹출을 유도해 주어야 한다⁶⁾.

이처럼 소아 청소년 환자는 영구치가 발육 중이므로 성인과 다른 병소의 종류와 양상을 보일 수 있으며 치료법도 다를 수 있다. 그러나 지금까지 소아청소년 환자의 낭에 관련된 국내 연구는 주로 증례보고가 대부분이며, 연령 및 성별 분포, 발생한 위치, 유형별 빈도나 위치 등을 포괄적으로 연구한 보고는 드물다. 따라서 소아청소년 환자에서 낭의 분포, 임상증상, 치료 및 낭의 발생에 관련된 요인들을 분석하는 것은 의미 있는 영역일 것이다.

이에 본 연구는 경희대학교 치과병원에 내원한 초진 및 재진 환자 중, 방사선 사진 검사, 조직 검사, 임상 검사 결과 낭에 이환된 소아청소년 환자를 대상으로 하여 연령에 따른 호발 낭 종류, 위치, 남녀 비율, 임상증상, 치료방법, 영구치 처치, 이환치의 치료 및 외상 경험 여부, 술 후 재발률에 대해 알아보고자 하였다. 또한 낭의 분포와 그에 따른 처치를 후향적으로 분석하여 진단 및 치료에 도움이 되고자 하였다.

II. 연구 대상 및 방법

본 연구는 경희대학교 치과병원의 임상 연구 윤리 위원회 (Institutional Review Board, IRB)의 지침에 따라 수립하였으며, 심의 절차 과정을 통과하였다(IRB번호 : KHD IRB 1507-2).

1. 연구 대상

본 연구는 2005년 1월부터 2015년 3월까지 최근 10년간 경희대학교 치과병원을 내원하여 낭으로 잠정 진단된 19세까지의 소아 청소년환자 355명을 대상으로 이들의 의무 기록지와 방사선사진을 분석하였다. 그 중 임상적, 방사선학적 및 조직학적으로 낭으로 확진된 253명의 환자들을 최종 분석 대상으로 하였다.

2. 연구 방법

모든 대상자들을 의무기록지에 기록된 내용을 기초로 하여 남녀별, 연령별로 분류하였다. 일차적으로 조직학적 결과를 토대로 낭의 종류를 분류하였으며, 조직학적 검사가 이루어지지 않은 경우에는 파노라마 및 CT 사진 판독 결과를 토대로 낭의 종류를 분류하였다.

낭의 발생 부위는 전치부(양측 견치의 원심면까지), 소구치부, 대구치부(제1 대구치 근심면 후방부위)로 나누어 분류하였다. 이때 한 환자에서 다발성으로 발생한 낭의 경우 모든 발생

위치를 검사에 포함시켰다.

임상증상은 의무기록지에 작성된 내용을 바탕으로 종창, 압통, 동통, 농, 누공, 골의 팽윤, 발열, 개구 장애 발생 여부를 조사하였다. 이때 한 환자에서 여러 임상증상이 나타난 경우, 해당 항목에 포함되는 증상은 모두 검사 수치에 포함시켰다.

낭의 치료는 적출술, 조대술, 소파술로 나누어 검사하였다.

영구치 처치는 유치에 낭이 발생한 경우는 계승치의 처치, 영구치에 낭이 발생한 경우 해당치 처치 여부를 조사하였다. 의무기록지와 낭 치료 후 6개월 혹은 1년 이후의 파노라마 사진을 분석하여 추가 치료 없이 자발적으로 맹출한 경우, 교정적 견인술을 이용한 맹출, 해당치 발거, 추가 처치 없이 경과를 관찰한 경우로 나누어 평가하였다.

낭 발생 관련 요소를 분석하기 위하여 낭에 이환된 치아의 우식 및 수복 여부(아말감, 레진, 글라스아이오노머, 전장관), 치수 치료(치수절단술, 치수절제술) 및 외상 경험을 조사하였다. 이때 맹출한 영구치에 낭이 발생한 경우는 영구치를, 영구치가 맹출하지 않은 경우는 상방 유치를 조사하였다.

3. 통계학적 분석

연령에 따른 낭의 발생빈도를 살펴보기 위해 빈도분석을 시행하였고, 연령과 성별, 그리고 위치에 따라 호발하는 낭의 종류를 알아보기 위해 Chi-square test와 Fisher's Exact test를 이용하여 이들 사이의 상관관계 유무를 규명하였다. 통계처리는 SPSS Ver. 20.0(SPSS Inc., U.S.A)을 이용하였으며, 결과는 유의수준 0.05에서 평가하였다.

III. 연구 성적

1. 환자 분포

전체 253명의 환자 중, 남자가 142명(56.1%), 여자 111명(43.9%)으로 여아보다 남아에서 약 1.3배 정도 높은 발생률을 보였다(Table 1). 또한 평균나이는 13세였으며, 10세 이후 환자가 전체 환자의 79.8%를 차지하였다(Fig. 1).

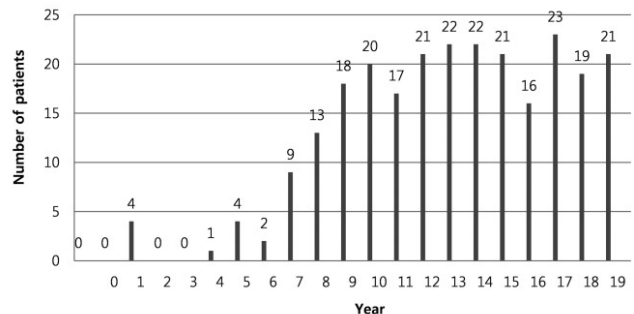


Fig. 1. Distribution of cysts according to the age.

Table 1. Prevalence of cysts according to age and gender

| Age (yr) | Odontogenic | | | | | | Non-odontogenic | | | | | | Total | | | | | |
|----------|------------------|--------|-------|---------------|----------|----------------|------------------|-------|-------|--------|-------|-------|-------|-------|-------|-------|-------|---|
| | Developmental | | | Inflammatory | | | Simple bone cyst | | | Others | | | | | | | | |
| | Dentigerous cyst | | OKC | Eruption cyst | | Radicular cyst | BBC | | M F | | Etc. | | M F | | | | | |
| 0-4 | 0 | 0 | 0 | 4 | 3 | 1 | 1 | 1 | 0 | 0 | 0 | 0 | 0 | 0 | 0 | 5 | 4 | 1 |
| 5-9 | 35 | 20 | 15 | 2 | 1 | 1 | 4 | 2 | 2 | 0 | 0 | 0 | 0 | 0 | 0 | 5 | 4 | 1 |
| 10-14 | 68 | 41 | 27 | 6 | 3 | 3 | 0 | 0 | 0 | 1 | 1 | 0 | 11 | 7 | 4 | 6 | 4 | 2 |
| 15-19 | 53 | 32 | 21 | 10 | 4 | 6 | 0 | 0 | 0 | 2 | 1 | 1 | 12 | 4 | 8 | 2 | 1 | 1 |
| Total | 156 | 93 | 63 | 18 | 8 | 10 | 4 | 3 | 1 | 3 | 2 | 1 | 23 | 11 | 12 | 19 | 11 | 9 |
| P value | 0.001** | 0.016* | 0.605 | 0.637 | 0.000*** | 0.317 | 0.597 | 1.000 | 0.052 | 0.835 | 0.518 | 1.000 | 0.658 | 0.756 | 0.583 | 0.583 | 0.051 | |

Chi-square test, Fisher's Exact test (*: $p < 0.05$, **: $p < 0.01$, ***: $p < 0.001$)

Different mark (*, **, ***) denote significant differences between age, gender within same cyst

M, male; F, female; OKC, odontogenic keratocyst; BBC, buccal bifurcation cyst

Etc. indicates nasopalatine duct cyst, aneurysmal bone cyst

Others indicates unspecified cyst

2. 낭의 연령별 및 성별 분포

낭의 연령에 따른 특징을 살펴보면, 함치성낭이 가장 많이 발견된 연령은 10-14세로, 함치성낭의 43.6%가 이 연령군에서 발생하였다($p < 0.01$)(Table 1). 한편 맹출낭은 0-4세에서만 발견되었으며($p < 0.001$), 치근낭은 10세 이후에 낭이 많이 발견되었으나 연령군간의 발생 빈도 차이는 통계적 유의성이 없었다($p > 0.05$). 단순골낭은 10세 이후부터 낭이 발생하였다. 한편 전체 함치성 낭 156개 중 남자에서 발생한 낭이 93개, 여자는 63개로 남자에서 더 호발하였다($p < 0.05$). 그 밖의 낭은 성별과 호발하는 낭의 종류 간의 통계적 유의성이 없었다($p > 0.05$).

3. 낭의 종류

253명의 환자 중 12명의 환자에서 다발성 낭이 발견되어 총 269개의 낭이 발생하였다. 이때 한 환자에서 다른 종류의 낭이 발생한 경우는 없었으며, 11명의 환자는 함치성낭이 다발성으로 발생하였고, 1명의 환자는 두 군데에 협부 분지부낭이 발생하였다. 전체 269개의 낭 중, 치성낭은 222개(82.5%), 비치성낭은 27개(10.0%), 그 밖의 낭은 20개(7.4%)로 치성낭이 대다수를 차지하였다(Table 2). 또한 치성낭 중에서 발육성 낭이 191개, 염증성 낭이 31개로 발육성 낭의 발생 비율이 더 높았다. 치성 발육성 낭에서는 함치성낭이 167개로 대다수를 차지하였으며, 치성 염증성 낭 중에는 치근낭이 28개로 제일 많았다. 한편 비치성낭은 단순골낭이 25개로 가장 많았다.

4. 낭의 발생 위치

전체 269개의 낭 중에서 상악에서 발생한 낭이 81개, 하악에서 188개로 하악에서 2.3배 정도 높은 발생 빈도를 보였다(Table 2). 낭이 호발하는 위치는 하악에서는 대구치와 소구치 부위, 상악에서는 전치부위였으나 통계적으로 유의하지는 않았다($p > 0.05$). 그 중 치근낭은 상악 전치부와 하악 소구치부에서 발생 빈도가 유의하게 높았으며($p < 0.05$), 단순골낭은 하악에서만 발견되었다($p < 0.001$).

5. 임상 증상

낭으로 진단받은 환자들 중 많은 경우 증상이 없었으나, 임상 증상을 보인 환자들 중에서는 종창을 보인 경우가 71건으로 가장 많았고, 압통, 동통, 골의 팽윤 순으로 증상을 나타내었다(Table 3). 한편 누공, 발열, 개구 장애가 발생한 경우는 전체 임상 증상 중에서 각각 5% 미만의 비율로 드물게 나타났다.

6. 치료 방법

낭의 치료 방법으로는 적출술만을 시행한 경우가 155건으로

Table 2. Distribution of cysts according to anatomical site

| Site distribution | | Odontogenic | | | | | Non-odontogenic | | Others | Total (cases) |
|-------------------|---------|------------------|-------|---------------|----------------|-------|------------------|-------|--------|---------------|
| | | Developmental | | Inflammatory | | | Simple bone cyst | Etc. | | |
| | | Dentigerous cyst | OKC | Eruption cyst | Radicular cyst | BBC | | | | |
| Mx | Ant | 30 | 1 | 1 | 11 | 0 | 0 | 1 | 5 | 49 |
| | Pm | 5 | 0 | 2 | 2 | 0 | 0 | 0 | 2 | 11 |
| | Pos | 18 | 2 | 0 | 0 | 0 | 0 | 0 | 1 | 21 |
| Mn | Ant | 12 | 2 | 0 | 2 | 0 | 10 | 0 | 1 | 27 |
| | Pm | 49 | 2 | 2 | 10 | 1 | 5 | 0 | 6 | 75 |
| | Pos | 53 | 11 | 1 | 3 | 2 | 10 | 1 | 5 | 86 |
| | Total | 167 | 18 | 6 | 28 | 3 | 25 | 2 | 20 | 269 |
| | P value | 0.070 | 0.081 | 0.091 | 0.004* | 0.901 | 0.000*** | 0.821 | 0.597 | 0.060 |

Chi-square test, Fisher's Exact test (* : $p < 0.05$, *** : $p < 0.001$)

Different mark (*, ***) denote significant differences between anatomical site within same column

Ant, anterior area; Pm, premolar area; Pos, posterior molar area; Mx, maxilla; Mn, mandible

Etc. indicates nasopalatine duct cyst, aneurysmal bone cyst

Others indicates unspecified cyst

Table 3. Clinical signs and symptoms

| Symptom | Number of cases | Percentage (%) |
|--------------------------|-----------------|----------------|
| No symptom | 126 | 33.6 |
| Tenderness | 51 | 13.6 |
| Swelling | 71 | 18.9 |
| Pain | 49 | 13.1 |
| Local heat | 3 | 0.8 |
| Pus discharge | 23 | 6.1 |
| Fistula | 9 | 2.4 |
| Bony expansion | 37 | 9.9 |
| Mouth opening limitation | 6 | 1.6 |
| Total | 375 | 100.0 |

가장 많았고, 조대술은 72건 이었다(Table 4). 이 때 배농관을 삽입한 경우가 48건으로 대다수였다. 또한 배농관과 함께 섬유성 낭벽을 보이는 부분을 절제하고 가철성 아크릴 장치에 튜브를 삽입하여 식염수로 세척하는 방법을 동시에 사용한 경우도 23건이었으며, 조대술 후에 추가로 적출술을 시행한 경우는 5건이었으며 모두 함치성낭 이었다. 한편, 소파술을 시행한 경우는 1건을 제외하고 모두 단순골낭 이었다.

7. 영구치 처치

함치성낭은 낭에 이환된 치아의 발거가 64건으로 가장 많았다(Table 5). 또한 자발적 맹출을 보여 아무런 추가 처치를 하지 않은 경우가 40건, 치관을 외과적으로 노출하여 교정적 견인을 시행한 경우는 28건이었다. 치근낭은 낭 치료 후 추가 치료 없이 정기관찰만 한 경우가 많았고, 치성 각화낭의 경우 해당치를 발거하거나 정기 관찰을 시행하였다.

Table 4. Treatment methods of cystic lesions

| | Enucleation | Marsupialization | | | Enucleation + Marsupialization | Surgical exploration | No treatment |
|------------------|-------------|------------------|----|-------|--------------------------------|----------------------|--------------|
| | | Dr | Hp | Dr+Hp | | | |
| Dentigerous cyst | 100 | 22 | 0 | 22 | 5 | 0 | 18 |
| Radicular cyst | 17 | 7 | 1 | 1 | 0 | 0 | 2 |
| OKC | 12 | 5 | 0 | 0 | 0 | 1 | 0 |
| Simple bone cyst | 6 | 7 | 0 | 0 | 0 | 10 | 2 |
| Etc. | 20 | 7 | 0 | 0 | 0 | 0 | 4 |
| Total | 155 | 48 | 1 | 23 | 5 | 11 | 26 |

Dr, drain insertion; Hp, healing plate delivery.

Etc. indicates eruption cyst, buccal bifurcation cyst, nasopalatine duct cyst, aneurysmal bone cyst, unspecified cyst.

Table 5. Treatment of permanent teeth

| Type | Treatment of permanent teeth | | | |
|------------------|------------------------------|---------------------|------------|-----------|
| | No treatment | Surgical uncovering | Extraction | Follow up |
| Dentigerous cyst | 40 | 28 | 64 | 35 |
| Radicular cyst | 4 | 1 | 6 | 17 |
| OKC | 0 | 0 | 10 | 8 |
| Etc. | 3 | 1 | 12 | 40 |
| Total | 47 | 30 | 92 | 100 |

Etc. indicates simple bone cyst, eruption cyst, buccal bifurcation cyst, nasopalatine duct cyst, aneurysmal bone cyst, unspecified cyst

Table 6. Status of associated tooth

| Type | Restoration | Canal treatment | Caries | Trauma | Multiple factor | Others |
|------------------|-------------|-----------------|--------|--------|-----------------|--------|
| Dentigerous cyst | 30 | 24 | 8 | 1 | 1 | 103 |
| Radicular cyst | 5 | 10 | 1 | 9 | 1 | 2 |
| OKC | 1 | 1 | 0 | 1 | 0 | 15 |
| Simple bone cyst | 2 | 1 | 0 | 13 | 0 | 9 |
| Etc. | 3 | 4 | 0 | 2 | 0 | 32 |
| Total | 41 | 40 | 9 | 26 | 2 | 161 |

Etc. indicates eruption cyst, buccal bifurcation cyst, nasopalatine duct cyst, aneurysmal bone cyst, unspecified cyst

Multiple factor indicates history of root canal treatment and trauma

Others indicates no caries, history of treatment and trauma

8. 낭과 관련된 치아의 상태

전체 167개의 함치성낭 중에서, 이환된 치아의 우식, 치료 및 외상의 경험이 없던 상태가 103건으로 가장 많았으며, 수복되어 있는 경우가 30건, 치수 치료되어 있는 경우 24건, 우식이 있으나 치료 받지 않은 경우가 8건이었다(Table 6). 전체 28개의 치근낭 중에서는 10건에서 치수 치료되어 있었고, 9건에서 외상병력이 있었다. 한편 치성 각화낭은 총 18개 낭 중에서 우식, 치료 및 외상의 경험이 없는 치아가 15건으로 가장 많았고, 단순골낭은 총 25개 낭 중, 외상 병력을 가진 치아가 13건으로 가장 많았다.

9. 술 후 재발을

한편 전체 253명의 환자 중 1명에서 술 후 재발이 발생하였는데, 치성 각화낭을 적출술만을 시행하여 치료한 환자에서 치료 약 30개월 후 동일 부위에 치성 각화낭의 재발 소견이 관찰되었다. 따라서 낭 적출술만을 추가로 시행하였으며 이후 합병증 및 재발은 발생하지 않았다.

IV. 총괄 및 고찰

이번 연구는 지난 10년간 본원에 내원하여 낭으로 진단받은 소아청소년 환자의 분포 양상 및 특징을 알아보기 위해 시행되었다. 본 연구에서 성별에 따른 낭의 발생비율을 분석해보면,

전체 253명의 환자 중, 남자가 여자보다 약 1.3배 정도 높은 발생률을 나타냈다. 이 전의 연구에서 Pechalova 등⁷⁾은 낭의 남녀 발생률이 1.08 : 1 로 성별 차이가 없다고 보고한 반면, Skiavounou 등⁸⁾은 1.25 : 1로 남아에서 더 높은 발생률을 보인다 하여 본 연구와 유사한 결과를 보여주었다. 일반적으로 남성에서 낭의 발생 비율이 높게 나타나는데, 이는 남성이 여성에 비해 구강 위생 관리가 덜 되고, 외상에 더 노출되기 쉽기 때문이다⁹⁾.

Açikgöz 등¹⁰⁾에 따르면 악골낭의 약 11.6%가 6-16세 사이에 발견된다고 하였고, Salako와 Taiwo¹¹⁾도 20세 이전의 소아청소년 환자들 중 11-16세 낭이 가장 호발한다고 하였다. 본 연구에서도 낭이 가장 많이 발견된 연령대는 10-14세로 기존 연구와 유사한 결과를 보여주었다.

소아청소년 시기에는 유치에서 영구치로 교환 과정이 활발히 일어난다. 이것은 낭 형성과 관계 있을 수 있으며, 따라서 악골낭의 대부분은 치성이 기원임을 유추해볼 수 있다¹²⁾. 악골낭의 진단명 별 분포에 대해 Ioannidou 등¹³⁾은 전체 악골낭의 78.7%가 치성낭이라고 하였으며, 본 연구에서도 치성낭이 209개(82.6%)로 대다수를 차지하여 기존의 연구와 유사한 결과를 보여주었다.

소아청소년 환자들의 낭은 70%가 발육성, 13.3%가 염증성으로 알려져 있다¹⁰⁾. 본 연구에서도 발육성 낭이 191개(71.0%), 염증성 낭이 31개(11.5%)로 발육성 낭의 발생 비율이 높아 이전의 연구와 유사한 결과를 보여주었다. 한편 전 연령을 대상으로 한 Lustmann과 Shear¹⁴⁾ 조사에서는 오히려 염

증성 낭의 비율이 55%로 발육성 낭(약 40%) 보다 높다고 하였다. 또한 Ioannidou 등¹³⁾은 치성낭의 88%가 염증성 낭인 치근낭이며, 발육성 낭인 함치성낭은 12%에 불과하다 하였다. 본 연구에서는 치성 발육성 낭인 함치성낭이 167개로, 치성 염증성 낭인 치근낭 28개보다 월등히 많은 수를 차지하였다. 이런 차이는 소아청소년 시기는 골격뿐만 아니라 유치열과 영구치열의 전반적인 발육이 일어나는 과정이기 때문에 상대적으로 발육성 낭이 큰 분포를 차지한 것으로 보인다. 또한 유치 하방에 생긴 치근낭은 함치성낭과 방사선학적으로 구분하기 어려우며, 조직학적 검사 결과로 확진할 수 있는데 염증이 동반된 경우에는 그 조직학적 양상도 매우 유사하므로 진단이 어렵다¹⁵⁾. 본 연구에서도 유치 하방에 생긴 낭의 경우 조직검사를 병행하지 않는 경우도 상당 수 있었으므로, 많은 수가 함치성낭에 포함되어 발육성 낭이 훨씬 높은 발생 비율로 계측되었으리라 생각된다.

한편 낭은 상악 81개(30.1%), 하악 187개(69.9%)로 하악에서 높은 비율로 발생하였고, 이전의 Pechalova 등⁷⁾과 Lawoyin¹⁶⁾이 보고했던 기존의 연구들과 동일한 결과를 보여주었다. 하악은 구치부에서 낭이 제일 많았는데, 이는 낭의 대다수를 차지했던 함치성낭이 매복된 하악 제3대구치에서 발생하였기 때문이다. 한편 하악 소구치 부위는 치아 염증을 동반한 치근낭, 함치성낭이 많았으며, 상악 전치는 외상을 동반한 치근낭과 견치 발육과 관계된 함치성 낭이 많았다.

Bodner¹²⁾는 함치성낭의 경우 평균 11.5세에 빈발하며, 상악 매복 견치의 맹출을 저해할 수 있기 때문에 조기 진단 및 치료가 필요하다고 하였다. 본 연구에서도 함치성낭의 43.6%가 10-14세 연령구간에서 발생하였으며 위치는 하악 제3대구치, 하악 소구치부, 상악 전치부 순으로 발생하였다. 함치성낭은 대표적인 발육성 낭으로 미맹출 치아의 치관으로부터 치낭이 분리되거나 치관과 퇴축 법랑질 상피 사이에 체액이 축적되어 발생한다¹⁷⁾. 하지만 감염된 유치의 치근도 원인이 될 수 있는데, Benn과 Altini¹⁸⁾는 염증성 기원의 함치성낭에 대한 3가지 기전을 보고하였다. 치아 여포에서 함치성낭이 형성된 후 상방 유치에 의해 2차적으로 감염된 경우, 괴사된 치수를 가진 유치의 치근에서 치근낭이 형성된 후 영구치가 치근낭 내로 맹출하여 결과적으로 함치성낭이 되는 경우, 세 번째로 괴사된 유치의 치근단 염증성 삼출물이 영구치 여포에 퍼져 함치성낭을 형성하는 것이다. 본 연구에서 구치부에서 발생한 함치성낭은 대부분 제3대구치를 포함하고 있었고, 상하악 소구치부에서 발생한 총 54건의 함치성낭 중, 24건은 상방 유구치의 치수치료가 동반되어 있었으며, 9건은 단순 수복된 경우, 8건은 깊은 우식이 있었으나 수복되지 않은 경우였다. 따라서 유치와 관계된 함치성낭은 상당수 유치의 치수괴사로 인한 염증에 의해 야기된 것으로 보이나, 상관관계 분석을 위해서는 더 자세한 연구가 필요할 것으로 보인다. 따라서 이를 고려할 때 소아 환자도 정기적인 구강검진이 필요하며, 또한 심한 우식으로 인하여 치수치료를 시행한 치과병력이 있다면 특별한 증상이 없더라도 정기적인 방사선 사진 촬영을 통해 함치성낭의 발생 유무를 확인하는 것이

필요하리라 생각된다. 한편 상악 소구치 부위는 하악과 달리 낭의 발생이 적었는데, 이는 하악의 우식 발병률이 더 높아 만성 염증 자극 및 치수 치료의 가능성이 크고, 특히 하악 제2 유구치 치근은 계승 영구치 여포와 가깝기 때문으로 생각된다¹⁹⁾.

치근낭은 치수의 세균감염으로 치근단 부위의 말라세즈(Malassez) 상피잔사의 증식으로 생성된 염증성 낭이다. 이러한 치근낭은 유치열에서는 드물다고 알려져 있으나, 심한 우식이 있는 경우나 외상에 의해 괴사된 치수를 지닌 치근단에서 관찰될 수 있다²⁰⁾. 본 연구에서 치근낭은 상악 전치부와 하악 소구치 부위에 발생 비율이 유의하게 높았다. 상악 전치부에서 발생한 낭을 살펴보면, 11건의 낭 중에서 9건은 외상 병력이 있었으며 모두 영구치였다. 한편 하악 소구치 부위에 발생한 10건의 낭 중, 7건에서 상방 유구치의 치수치료 경험이 있었고, 단순 수복된 경우 1건, 상방 유구치의 치료되지 않은 우식이 존재한 경우도 1건 있었다. 따라서 이번 결과는 심한 우식과 외상으로 인해 괴사된 치수가 치근낭의 발생 원인이라는 기존에 알려진 이론과 어느 정도 상통하는 것으로 보인다.

치성 각화낭은 전체 악골낭 중 3.0-10.5%의 발생분포를 보이며 주로 하악구치부에서 발생하며, 남자에서 약간 호발한다²¹⁾. 본 연구에서도 10대 후반 환자의 하악 구치부에서 대다수 병소가 발견되었으며, 남자 8명, 여자 10명에서 발견되어 성별간의 발생빈도는 크게 차이 없었다. 또한 발생 원인을 알 수 없는 경우가 많았다. 치성 각화낭은 결체 조직 내에 상피가 포함되어거나 분리된 딸낭(daughter cyst)이 있는 경우가 있어 재발 경향이 높다고 알려져 있다²¹⁾. 이번 연구에서도 1명의 치성 각화낭 환자에서 재발이 발생하였는데, 이는 외과적 처치 후에도 정기적인 방사선 촬영 등의 주기적인 검사가 필요함을 보여준다.

한편 단순골낭은 외상에 의해 생긴 골수강 내 혈종이 용해되는 과정에서 골흡수를 일으켜 생성된다는 주장이 강하며, 20세 이하 남성의 하악에서 호발한다고 알려져 있다²²⁾. 본 연구에서는 10대 이후에서 발생이 유의하게 증가하였으며 모두 하악 영구치에서 발생하였고, 25개 낭 중 13건에서 외상 병력이 있었다. 그러나 남자 11명, 여자 12명에서 발견되어 성별간의 발생 빈도는 크게 차이 없었다.

낭은 크기가 작으면 증상이 없는 것이 일반적이나, 병력 기간이 길어짐에 따라 감염에 의한 염증과 동통, 종창이 나타난다. 또한 낭이 커짐에 따라 골막이 자극을 받아 골막 하에 새로운 골이 형성되며, 드물게 하악 신경관에 압력을 가해 감각 이상을 초래할 수 있다고 하였다²³⁾. 본 연구에서도 많은 경우 임상검사상 증상을 보이지 않아, 소아 청소년 환자의 낭 대부분은 방사선학적 검사로 우연하게 발견되는 초기 단계임을 알 수 있었다.

낭은 삼투압 현상으로 내압이 상승하고 크기가 증가하여 악골 조직을 파괴한다. 따라서 가장 이상적인 치료는 낭과 관련된 미맹출 치아를 적출하여 모든 잠재적 위험성이 있는 상피를 제거하는 것이 바람직하다. 본 연구에서도 155건(57.6%)에서 낭 적출술만이 시행되어 악골 낭의 가장 일반적인 외과적 처치 방법으로 조사되었다. 이는 소아청소년 환자에서는 영구치와 유치에 발생한 낭 모두 이환범위가 넓지 않아 이환치의 발치와 동

시에 낭의 적출을 진행한 경우가 많았기 때문이다. 조대술을 시행할 경우, 성인들은 대개 3-6개월 기간 조대술 후에 적출술을 시행하는데²⁴⁾, 본 연구에서는 유치와 관련된 혼합 치열기의 낭이었으므로 추가적인 낭 적출 없이 유치의 발거와 조대술만으로 계승 영구치의 맹출을 유도하여 치료를 종료한 경우가 많았다.

영구치 처치는 낭 치료 후 계승 영구치 또는 해당 영구치의 처치를 조사하였다. 본 연구에서 합치성낭 대부분은 이환된 치아 발치를 하였는데, 이는 제3대구치 및 매복 과잉치와 연관되어 있는 경우가 많았기 때문이다. 낭 적출술 및 조대술 후 영구치의 자발적인 맹출을 보인 경우도 40건으로 낭과 같은 장애물질 제거만으로도 영구치의 맹출이 상당 수 일어날 수 있음을 보여준다. 조대술 후 자발적인 맹출을 기대할 수 있는 관찰 기간에 대해, Miyawaki⁶⁾는 조대술 3개월 후에도 해당치가 자발적 맹출을 하지 않는다면 치관노출술 및 교정적 견인술을 고려해야 한다 하였다. 본 연구에서는 치관을 외과적으로 노출하여 교정적 견인술을 시행한 경우가 28건 이었으며, 하악 제1대구치에서 2건을 제외하고 모두 상악 견치에서 시행되었다. 치성 각화낭의 경우 낭의 이환범위가 넓어 관련치를 발치하거나 조대술 후 상태를 지켜본 경우가 많았다.

이상의 연구결과를 통해, 낭의 발생률은 10세 이후부터 높아지나 대부분 임상증상이 없으므로 정기적인 파노라마 촬영으로 낭의 조기 발견이 필요함을 알 수 있었다. 또한 낭의 범위가 커지기 전에 조기에 진단하여 치료하면, 영구치의 자발적인 맹출을 유도하여 교정적 치료를 피할 수 있다. 교정적 치료를 피할 수 있을 것으로 생각된다. 따라서 임상가는 낭의 종류에 따른 호발 연령, 위치, 임상 및 방사선학적 소견을 숙지해야 할 것이다. 낭의 진단은 주로 방사선 촬영을 통해 이루어지나 조직검사가 병행되어야 확진할 수 있다. 이번 연구에서도 임상, 방사선학적, 조직학적 진단이 일치하지 않았던 경우가 많았으며, 이는 임상 진단 및 방사선학적 진단만으로 오진이 있을 수 있으므로 조직학적 검사를 통한 정확한 진단에 기초한 치료 및 관찰이 필요함을 의미한다. 또한 검진 시 우식, 수복, 치수 치료 여부 및 외상 경험을 기록해 놓는 것도 진단에 중요한 정보를 제공할 것으로 보인다.

V. 결 론

이 연구를 통해, 소아 청소년에서 호발하는 낭의 종류, 특징, 치료법 등을 알아보았다. 낭의 정확한 진단은 임상적, 방사선학적, 조직학적 근거의 균형 하에 이루어지므로, 임상가는 낭에 대한 지식을 바탕으로 일차적 진단을 해야하며 조직검사를 통해 병소를 조기에 감별할 수 있어야 한다. 특히 소아청소년 환자에서 악골낭의 분포와 특징은 성인들과 다르며, 빠른 발생학적 변화로 발육성 낭의 비율이 높으므로 이를 고려하여 적절한 시기에 치료해 준다면 발생할 수 있는 합병증을 최소화할 수 있을 것으로 사료된다.

References

1. Shear M, Speight P : Cysts of the Oral and Maxillofacial Regions, 4th ed., Wiley-Blackwell, 1-2, 2007.
2. Miloro M, Ghali GE (Author) Larsen P, Waite P : Peterson's principle of oral and maxillofacial surgery, 2nd ed., BC Decker, 575-596, 2004.
3. Kruger GO : Text book of oral surgery, 2nd ed., Mosby : 244-270, 1979.
4. Jonson LM, Sapp JP, McIntire DN : Squamous cell carcinoma arising in a dentigerous cyst. *J Oral Maxillofac Surg*, 52:987-990, 1994.
5. Clauser C, Zuccati G, Barone R, Villano A : Simplified surgical orthodontic treatment of a dentigerous cyst. *J Clin Orthod*, 28:103-106, 1994.
6. Miyawaki S, Hyomoto M, Sugimura M, et al. : Eruption speed and rate of angulation change of a cyst-associated mandibular second premolar after marsupialization of a dentigerous cyst. *Am J Orthod Dentofacial Orthop*, 116:578-584, 1999.
7. Pechalova PF, Bakardjiev AG, Beltcheva AB : Jaw cysts at children and adolescence : A single-center retrospective study of 152 cases in southern Bulgaria. *Med Oral Patol Oral Cir Bucal*, 16:767-771, 2011.
8. Skiavounou A, Iakovou M, Papanikolaou S, et al. : Intra-osseous lesions in Greek children and adolescents. A study based on biopsy material over a 26-year period. *J Clin Pediatr Dent*, 30:153-156, 2005.
9. Shear M, Cysts of the Oral Region, 2nd ed., Wright : 218, 1983.
10. Açıköz A, Uzun-Bulut E, Özden B, Gündüz K : Prevalence and distribution of odontogenic and non-odontogenic cysts in a Turkish Population. *Med Oral Patol Oral Cir Bucal*, 17:108-115, 2012.
11. Salako NO, Taiwo EO : A retrospective study of oral cysts in Nigerian children. *West Afr J Med*, 14:246-248, 1995.
12. Bodner L. : Cystic lesions of the jaws in children. *Int J Pediatr Otorhinolaryngol*, 62:25-29, 2002.
13. Ioannidou F, Mustafa. B, Seferiadou-Mavpropoulous T : Odontogenic cysts of the jaws. A clinicostatistical study. *Stomatologia*, 46:81-90, 1989.
14. Lustmann J, Shear M : Radicular cysts arising from deciduous teeth. *Int J Oral Surg*, 14:153-161, 1985.
15. Wood RE, Nortjé CJ, Padayachee A, Grotepass F : Radicular cysts of primary teeth mimicking premolar

- dentigerous cysts: report of three cases. *ASDC J Dent Child*, 55:288-290, 1988.
16. Lawoyin JO : Paediatric oral surgical pathology service in an African population group: a 10 year review. *Odontostomatol Trop*, 23:27-30, 2000.
 17. Main DM : Epithelial Jaw cysts. a clinicopathological reappraisal. *Br J Oral Surg*, 8:114-125, 1970.
 18. Benn A, Altini M : Dentigerous cysts of inflammatory origin. A clinicopathologic study. *Oral Surg Oral Med Oral Pathol Oral Radiol Endod*, 81:203-209, 1996.
 19. Lustig JP, Schwartz-Arad D, Shapira A : Odontogenic cysts related to pulpotomized deciduous molars. Clinical features and treatment outcome. *Oral Surg Oral Med Oral Pathol Oral Radiol Endod*, 87:499-503, 1999.
 20. Spengos MN : Irradiated allogenic bone grafts in the treatment of odontogenic cysts. *J Oral Surg*, 32:674-678, 1974.
 21. Zachariades N, Papanicolaou S, Triantafyllou D : Odontogenic keratocyst, Reviewed of literature and report of 16 case. *J Oral Maxillofac Surg*, 43:177-182, 1985.
 22. Harris WE : Unusual response to treatment of a traumatic bone cyst : report of case, *J Am Dent Assoc*, 84:632-635, 1972.
 23. Laskin DM : Oral and Maxillofacial surgery, Mosby, 325-327, 1984.
 24. Bodner L, Bar-Ziv J : Characteristics of bone formation following marsupialization of jaw cyst, *Dentomaxillofac Radiol*, 27:166-171, 1998.

국문초록

소아 청소년 환자에서 발생한 269개의 구강 악안면 영역 낭 : 10년간의 후향적 임상 연구

홍혜린 · 남옥형 · 김미선 · 최성철 · 이효설

경희대학교 치의학전문대학원 소아치과학교실

낭은 액체 또는 반유동성 액체를 함유하는 상피세포층으로 둘러싸인 공동이다. 낭은 모든 연령대에서 진단될 수 있으나, 소아 청소년 환자는 성인들과 다른 병소의 종류와 양상을 보일 수 있으며, 후속 영구치가 발육 중이므로 치료법도 다를 수 있다.

본 연구는 2005년 1월부터 2015년 3월까지 최근 10년간 경희대학교 치과병원을 내원한 19세까지의 소아 청소년환자 중 임상적, 방사선학적 및 조직학적으로 낭으로 확진된 253명의 환자들을 분석하였다. 그 결과 낭은 남아 142명(56.1%)에서 다소 많았으며, 치성낭이 209개(82.6%)로 대다수를 차지하였고, 전체적으로 발육성 낭이 염증성 낭보다 많았다. 발육성 낭에서는 합치성낭, 염증성 낭은 치근낭이 많았다. 한편 하악 구치부에서 발생 비율이 높았다. 환자들 중 많은 경우 임상 증상이 없었으며, 낭의 치료 방법으로는 적출술만을 시행하고 원인치 발거를 동시에 진행한 경우가 많았다.

주요어: 낭, 소아, 청소년, 합치성낭, 치근낭