

A Retrospective Study of Critical Success Factors in Regenerative Endodontic Treatment

Hwakyong Jeong, Nanyoung Lee, Sangho Lee

Department of Pediatric Dentistry, School of Dentistry, Chosun University

Abstract

This study evaluated critical factors influencing the success of regenerative endodontic treatment for necrotic immature permanent teeth. The study enrolled patients who had regenerative endodontic treatment in a necrotic immature permanent tooth through 1-year follow-up. Possible explanatory variables related to the success rates for 46 teeth were age, gender, dental stage at the initial appointment, etiology, treatment information, and clinical and radiographic outcomes.

The dental stage at the time of regenerative endodontic treatment did not influence the success rate. The success rate was significantly related to the etiology of the necrotic immature tooth. The success rate according to etiology decreased in the following order: dens evaginatus, caries, and trauma. There was also a significant difference according to the type of antimicrobial. The success rate was influenced by appropriate disinfection of the root canal system, provision of a scaffold, and coronal sealing. Above all, careful case selection is necessary for treating a necrotic immature permanent tooth, especially in cases of trauma.

Key words : Regenerative endodontic treatment, Immature permanent teeth, Success rates

I. 서 론

미성숙 영구치는 외상, 우식, 선천적 기형 등으로 인해 치수 생활력을 상실할 수 있다¹⁾. 미성숙 영구치는 얇은 근관벽과 개방된 치근단으로 인하여 근관치료 시, 통상적인 방법으로는 잔사 제거와 치근단 밀폐에 어려움을 겪을 수 있으며 치료 후, 대부분 바람직하지 못한 치관-치근 비율과 얇은 근관벽을 가지게 되어 파절에 대해 취약해질 수 있다²⁾. 미성숙 영구치의 치수가 괴사된 경우, 전통적으로 수산화칼슘을 이용한 치근단형성술을 통해 적절한 근관충전이 가능한 석회화 장벽을 유도하는 술식을 시행해 왔다. 수산화칼슘은 높은 pH와 낮은 용해성으로 인하여 항균작용을 나타내며 성공률이 비교적 높은 근관치료 제이지만, 치근단형성술은 치료기간이 길고 다수의 내원을 요

하며 장기간의 수산화칼슘 노출로 인해 치근이 약화되고, 치경부 파절에 취약해질 수 있다는 단점을 지닌다. 이의 대안으로 mineral trioxide aggregate(MTA)를 이용하여 인공적으로 단기간에 치근단 장벽을 형성하는 치근단형성술이 제안되었다. 이는 내원 횟수와 치료기간을 단축시키며, 장기간 치료에서 요구되는 환자 협조도의 영향을 덜 받는다. 또한 상아질의 물리적 성분이 유실되지 않으면서 보다 양호한 치근단조직의 치유 결과를 나타낸다. 그러나 술식민감성이 크고, 고비용의 술식이며, 여전히 치근단 발육과 근관벽 성장이 더 이상 이루어지지 않는다는 근본적인 한계를 지닌다³⁾.

최근, 괴사된 미성숙 영구치에서 기능적인 치수조직을 재생 시킴으로써 치근단 염증을 해소함과 동시에 지속적인 치근 성장을 유도할 수 있는 재생근관치료에 대한 많은 시도가 이루어

Corresponding author : Nanyoung Lee

Department of Pediatric Dentistry, College of Dentistry, Chosun University, 303 Pilmun-daero, Dong-gu, Gwangju, 61452, Korea

Tel: +82-62-220-3860 / Fax: +82-62-225-8240 / E-mail: nandent@chosun.ac.kr

Received April 5, 2016 / Revised July 7, 2016 / Accepted July 5, 2016

※ This study was supported by research fund from Chosun University, 2015.

지고 있다⁴⁾. 재혈관화는 기존의 치근단형성술이나 인공적으로 치근단 장벽을 형성하는 술식과는 달리 괴사된 미성숙 영구치에 생물학적으로 접근하는 재생 술식으로서 지속적인 치근 성장이 가능하다. 이는 dental pulp stem cell (DPSC), bone marrow stem cells (BMSC), 그리고 stem cells from apical papilla (SCAP) 등을 포함한 몇 가지 줄기세포들의 잠재력을 근거로 이루어진다. 특히, SCAP는 지속적인 치근발육을 담당하는 세포로 치주 혈관에 근접해 있고, 치근단 감염이 일어난 치수 괴사 상태에서도 생존할 수 있어 세균과 이들의 부산물 및 괴사 조직을 제거하고 단백질 scaffold와 확실한 치관부 봉쇄와 같은 적절한 조건이 충족되면 이러한 줄기세포들이 괴사된 미성숙 치아의 근관 내에서 증식하여, 기능적인 치수 조직의 재생으로 상아질의 침착을 통한 치근의 지속적인 발육을 이룰 수 있도록 하는 것으로 알려져 있다^{3,5)}.

지금까지 재생근관치료에 관한 성공적인 증례들이 다수 보고되어 왔는데, 이들에게서 공통적으로 재생근관치료의 성공에 중요한 영향을 미친다고 보는 요인은 근관내의 철저한 멸균, 적절한 scaffold의 적용, 그리고 완벽한 치관부 밀폐 등이다¹⁾. 이를 충족하기 위해 다양한 재료와 술식 방법들이 제시되어 왔지만, 아직까지 근거 기반의 프로토콜은 명확하게 확립되지 않았다. 현재까지 발표된 증례 및 연구들은 대개 술식 과정 및 결과를 나열하는데 그치거나 소수의 치아를 대상으로 한 연구들에 국한되어 있어, 구체적으로 술식 과정의 어떠한 변수가 성공적인 치료 결과와 관련이 있는지에 관한 연구는 부족한 실정이다. 또한 국내에서는 활발한 증례보고에 비해 다수의 증례들을 종합하여 재생근관 치료의 성공률을 분석한 임상 연구가 상대적으로 미비한 상태이다. 따라서 본 연구에서는 축적된 다수의 재생근관치료 증례들을 토대로 술식 과정 및 예후를 평가함으로써 재생근관치료의 성공률에 영향을 미치는 요인들을 규명하고, 성공률을 높이기 위한 프로토콜을 확립하는 데 필요한 임상적 자료를 확보하고자 한다.

II. 연구 재료 및 방법

본 연구는 조선대학교 치과병원 임상 연구 윤리 위원회 (Institutional Review Board, IRB)의 승인 하에 고안 및 시행되었다(CUDHIRB-1604-018).

1. 연구 대상

2010년 1월부터 2015년 1월까지 조선대학교 치과병원 소아 치과에 내원한 환자로 미성숙 영구치의 치수괴사로 진단되어 재생근관치료를 받은 만 14세 이하 소아 청소년을 대상으로 하였으며, 술식 완료 후 경과 관찰 기간이 1년 이상인 증례를 선정하였다. 최종적으로 연구 대상에 포함된 증례 수는 총 46개 (환자 46명)였다.

2. 연구 방법

환자의 전자의무기록(Electronic Medical Record, EMR)과 파노라마 방사선사진, 치근단 방사선사진을 토대로 연구 대상에 포함된 환자들의 치료 전 정보, 치료 과정, 그리고 치료 결과에 대해 조사하였다. 자료 수집 및 평가는 한 명의 조사자에 의해 시행되었다.

1) 치료 전 정보

내원 당시 환자의 나이와 성별, 치아, 치근발육단계, 치수괴사의 원인을 조사하였다.

2) 재생근관치료 과정

근관내 멸균 방법, scaffold 종류, 치관부 밀폐 방법을 포함한 술식 내용을 조사하였다. 근관내 멸균 방법은 근관세척제와 근관내 적용한 항생제 종류(None, double antibiotic paste, triple antibiotic paste)에 따라 분류하였으며, scaffold는 치근단부 자극을 통해 유도된 혈병 scaffold와 PRF 증례로 나누어 조사하였다.

3) 재생근관치료 결과 평가

재생근관치료 성공 기준은 Law⁴⁾, Jeeruphan 등⁶⁾, Chueh 등⁷⁾, Bose 등⁸⁾의 연구에 근거하여 다음 다섯 가지 항목별로 평가되었다.

(1) 임상증상의 해소, (2) 방사선학적 치근단 병변 치유, (3) 치근 길이 증가, (4) 치근벽 두께 증가, (5) 치근단 폐쇄 유무.

각 항목별로 만족 시 1점, 불만족 시 0점을 부여하여, 합산한 총점을 성공 점수(success score)라 정의하였다. 그리고 임상증상의 해소를 포함해 성공점수가 4이상인 경우를 '성공'이라 설정하여 성공률(success rate)을 분석하였다.

* 성공점수(success score) = 5가지 성공 기준 중 이를 만족하는 기준의 수

* 성공률(success rate) = ('성공' 한 증례 수) / (총 증례 수) × 100 (%)

4) 통계학적 분석

나이와 성공점수 간 직선적 연관성 정도를 확인하기 위해 Pearson 상관분석을 시행하였다. 하위군이 3가지 이상이었던 항목인 치수괴사 원인, 치근발육단계, 그리고 항생제 종류의 경우, 하위군 간 평균 성공점수 차이를 확인하기 위해 Kruskal-Wallis test를 사용하였고, Mann-Whitney test로 사후검정을 시행하였다. 통계학적 분석을 위하여 SPSS(version 18.0.0, SPSS, Chicago IL)를 이용하였으며, 모든 통계적 분석 방법에서 유의 수준은 $p < 0.05$ 인 경우로 설정하였다.

Ⅲ. 연구 성적

1. 성별 및 연령

연구 대상 조건을 만족하는 총 46명의 환자 중 남자가 24명, 여자가 22명이었으며, 평균연령은 10.22세였다. 이들의 나이 분포는 Fig. 1과 같다.

2. 치수괴사의 원인과 치아별 분포

연구 대상 치아를 전치부, 소구치부, 대구치부로 분류했을 때, 소구치부가 76.09%로 가장 높은 빈도를 보였으며, 그 다음으로는 전치부 21.74%, 구치부 2.17% 순이었다. 치수 괴사의 원인으로는 치외치 파절이 65.22%로 가장 많았으며, 치아 우식이 13.04%, 외상이 21.74%로 나타났다. 외상의 경우, 전부 완전탈구 증례였다(Table 1).

3. 치근발육단계

Demirjian 등⁹⁾이 제시한 치근발육단계를 기준으로 재생근관 치료를 받을 당시 치아의 치근발육단계를 조사했을 때, 치근이 치관보다 짧은 E stage에 속하는 치아가 6.52%, 치근이 치관 길이 이상이며 치근단이 깔대기 모양인 F stage에 속하는 치아

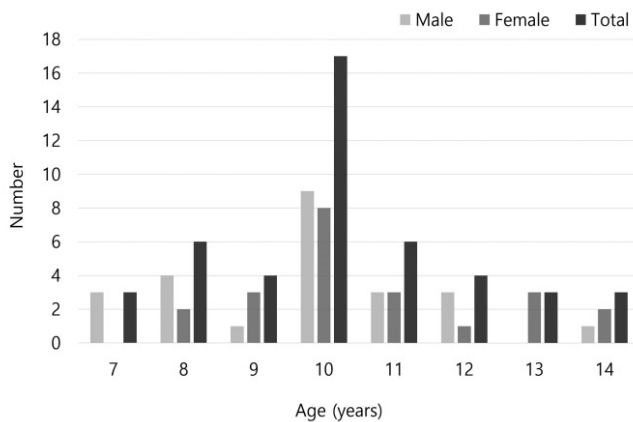


Fig. 1. Distributions of age and gender.

가 52.17%, 근관벽이 평행하면서 근단부 일부만 개방된 G stage가 41.30%를 차지했다(Table 2).

4. 재생근관치료 술식 방법

재생근관치료는 Table 3에서 명시된 기본 프로토콜¹⁰⁻¹²⁾을 따라 시행되었으며, 주요 과정인 근관부 밀균, scaffold 적용, 치관부 밀폐에 있어 각 요인별로 다음과 같은 차이가 있었다(Table 3).

Table 2. Distribution of developmental stage

Developmental stage	N	%
E stage	3	6.52
F stage	24	52.17
G stage	19	41.3
Total	46	100

Table 3. Regenerative endodontic treatment protocol

First Appointment

Local anesthesia, dental dam isolation and access.

Copious, gentle irrigation with H₂O₂, 2.5% NaOCl (lower concentrations) and saline, using an irrigation system that minimizes the possibility of extrusion of irrigants into the periapical space.

Dry canals with paper points.

Place low concentration of triple antibiotic paste and/or calcium hydroxide.- None, Double antibiotic paste (1 : 1 ciprofloxacin : metronidazole), or Triple antibiotic paste (1 : 1 : 1 ciprofloxacin : metronidazole : cefaclor)

Seal with 3 - 4 mm of a temporary restorative material. Dismiss patient for 3 - 4 weeks.

Second Appointment

Assess response to initial treatment

Local anesthesia without vasoconstrictor, dental dam isolation

Copious gentle irrigation with H₂O₂ and saline

Create bleeding into canal system by over-instrumenting or place Platelet-rich fibrin (PRF) in the canal

Place MTA (ProRoot MTA® (Dentsply Tulsa Dental, Tulsa, OK, USA) or Retro MTA® (BioMTA, Seoul, Korea)

Composite resin restoration (Filtek™ Z350, 3M ESEP, USA)

Follow up

Clinical and radiographic exam

Table 1. Distribution of etiology and tooth type

Etiology	Incisor		Tooth type Premolar		Molar		Total(%)
	U	L	U	L	U	L	
Trauma†	10	0	0	0	0	0	10 (21.74)
Caries	0	0	2	2	1	1	6 (13.04)
Dens evaginatus	0	0	2	28	0	0	30 (65.22)
Total (%)	10 (21.74)		35 (76.09)		1 (2.17)		46 (100)

† All avulsion cases, U = Upper, L = Lower

1) 근관부 멸균

근관부 멸균을 위해 근관세척 시, 공통적으로 NaOCl과 H₂O₂를 사용했으나 근관내 적용된 항생제 종류에 따라 다음 3가지 방법으로 차이가 있었다. metronidazole, ciprofloxacin, cefaclor로 구성된 triple antibiotic paste(TAP)를 적용한 증례가 30개(68.18%)로 가장 많았으며, metronidazole과 ciprofloxacin으로 구성된 double antibiotic paste(DAP)를 적용한 증례가 8개(18.18%), 그리고 항생제를 첨약하지 않은 증례가 2개(13.63%)로 가장 적었다(Table 4).

2) Scaffold

Platelet-rich fibrin(PRF)을 적용한 증례가 44개(95.65%)로 대부분을 차지했으며, 치근단부를 자극하여 출혈을 유도함으로써 혈병 scaffold를 적용한 증례가 2개(4.35%) 있었다.

3) 치관부 밀폐

공통적으로 MTA를 적용하였으며, 이후 복합레진 수복을 시행하였다.

5. 재생근관치료 성공 평가 항목별 결과

동통, 종창, 누공 등의 임상증상이 해소된 증례가 97.83%, 방사선학적으로 치근단 병변 치유를 보이는 증례가 95.65%를 보여 일반적인 근관치료 성공 기준을 만족시켰으며, 치근길이 증가가 67.39%, 치근벽 두께 증가가 76.09%, 치근단 폐쇄가 69.57%로 비교적 바람직한 치근성장 양상을 보였다(Table 5).

6. 재생근관치료 성공점수와 성공률

총 46개 증례의 평균 성공 점수는 4.17이었으며 평균 성공률은 76.09%였다. 술식 전 항목 중 나이, 치수괴사의 원인, 치근

발육단계, 그리고 술식 과정 항목 중 통계학적 분석이 가능한 항생제 종류에 대해 이들과 성공점수 및 성공률과의 상관관계를 분석한 결과는 다음과 같다.

1) 나이에 따른 성공점수와 성공률

나이와 성공점수 간 Pearson 상관 분석 시, Pearson correlation coefficient 0.185, *p*-value 0.218로 통계적으로 유의성이 없었다. 나이와 성공률 간에도 유의한 차이가 존재하지 않았다.

2) 치수괴사 원인에 따른 성공점수와 성공률

치수괴사 원인에 따른 성공점수 분석 시, 치외치(4.60 ± 1.00), 치아 우식(4.67 ± 0.82), 외상(2.60 ± 1.17) 순으로 높았으며, 통계학적인 유의차가 존재했다(Table 6). 성공률 역시, 치외치(93%), 치아 우식(83%), 외상(20%) 순으로 나타났다(Fig. 2).

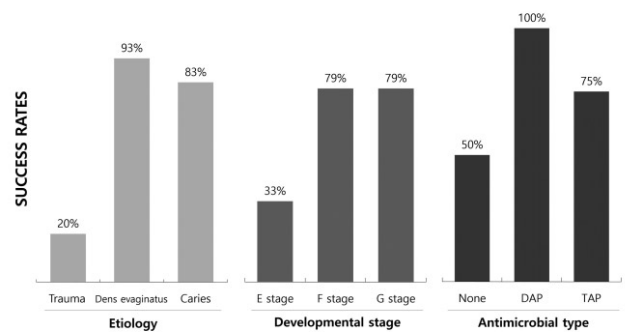


Fig. 2. Success rates according to etiology, developmental stage, and antimicrobial type. DAP: double antibiotic paste, TAP: triple antibiotic paste.

Table 4. Application pattern of antibiotic paste

Antibiotic paste	N	%
None	6	13.04
DAP (metronidazole, ciprofloxacin)	8	17.39
TAP (metronidazole, ciprofloxacin, cefaclor)	32	69.57
Total	46	100

DAP: double antibiotic paste, TAP: triple antibiotic paste.

Table 5. Outcomes of regenerative endodontic treatments

Success criteria	No. of cases	%
Symptom resolved	45	97.83
Apical pathosis healing	44	95.65
Root lengthened	31	67.39
Root wall thickening	35	76.09
Apical closure	32	69.57

Table 6. Success scores according to etiology, developmental stage, and antibiotic paste

Variables	Success score (Mean ± SD)	<i>p</i> -value
Etiology		
Trauma	2.60 ± 1.17	0.000*
Dens evaginatus	4.60 ± 1.00	
Caries	4.67 ± 0.82	
Developmental stage		
E stage	3.00 ± 1.73	0.240
F stage	4.42 ± 1.02	
G stage	4.05 ± 1.51	
Antibiotic paste		
None	2.83 ± 2.14	0.048*
Double antibiotic paste	4.88 ± 0.35	
Triple antibiotic paste	4.25 ± 1.17	

SD = standard deviation

Kruskall-Wallis Test (* : *p* < 0.05)

3) 치근발육단계에 따른 성공점수와 성공률

치근발육단계의 경우 F stage(4.42 ± 1.02)의 성공점수가 가장 높았으며, G stage(4.05 ± 1.51)와 E stage(3.00 ± 1.73)가 뒤를 이었다. 그러나 통계학적 유의차는 없었다(Table 6). 성공률은 F stage(79%)와 G stage(79%)가 동일했고, E stage(33%)는 상대적으로 낮았다(Fig. 2).

4) 항생제 종류에 따른 성공점수와 성공률

근관내 침착한 항생제 종류에 따라 분석했을 때, double antibiotic paste(4.88 ± 0.35), triple antibiotic paste(4.25 ± 1.17), 그리고 항생제 미적용(2.83 ± 2.14) 순으로 유의하게 높은 성공점수를 보였다(Table 6). 사후 검정을 위해 Mann-Whitney test를 시행한 결과, 항생제 적용(DAP, TAP)과 항생제 미적용 간에는 성공점수의 유의한 차이가 있었으나($p = 0.040$), DAP와 TAP 간에는 유의한 차이가 없었다($p = 0.143$). 성공률은 DAP(100%), TAP(75%), 항생제 미적용(50%) 순으로 높았다(Fig. 2).

IV. 총괄 및 고찰

재생근관치료는 손상된 치아의 치수-상아질 복합체 세포뿐만 아니라 상아질과 치근 구조들을 생리학적으로 대체할 수 있도록 고안된 생물학적 기반의 술식으로 Jeeruphan 등⁵⁾은 MTA와 수산화칼슘 치근단형성술에 비해 재생근관치료가 더 높은 생존율을 보인다고 하였으며, 다수의 증례 보고에서 미성숙 영구치의 재생근관치료 후 실질적인 치근 길이 및 치근벽 두께 성장과 치근단 폐쇄가 관찰되었다^{2,5,10)}. 하지만 재생근관치료 후에도 진성 치수조직 재생에 실패하거나 예측할 수 없는 결과가 나타났다는 상반된 보고들도 존재한다^{13,14)}. 이러한 성패 차이에 결정적 영향을 미치는 요인을 파악한다면 성공률을 높이고 치료의 질을 증진시킬 수 있을 것이다. 본 연구에서는 치료 전 정보 및 치료 과정과 치료 결과간의 연관성을 분석함으로써 이를 규명하고자 했다.

재생근관치료를 위한 첫 번째 내원 후, 방사선학적으로 초기 치근단 골 재생 소견은 평균 3 ± 2개월 후, 치근단병소의 완전한 회복은 평균 8 ± 5개월 후, 지속적인 치근발육 소견은 평균 5 ± 2개월 후, 치근발육 완성은 평균 16 ± 6개월 후에 나타났다는 보고에 근거하여⁷⁾, 본 연구에서는 재생근관치료를의 성공 여부 파악을 위해, 치료 완료 후 1년 이상 경과 관찰한 환자들을 연구 대상으로 하였다.

재생근관치료 예후 평가는 임상적 측면, 방사선학적 측면, 그리고 조직학적 측면으로 나눌 수 있는데 본 연구에서는 임상적 부분에 의의를 두고, 임상 및 방사선학적 평가를 토대로 성공 기준을 설정하였다^{4,7,8)}. 이전 연구들에서는 임상 및 방사선학적 치근단 병변 해소에 국한된 성공률을 제시하고 있으나^{4,5,7,8)}, 본 연구에서는 전통적 치근단형성술과 차별화되는 재생근관치료의 특징이 지속적인 치근성장이라는 점에서 성공률 분석 시 치근단 병변 해소뿐만 아니라 치근의 길이 및 두께 증가, 치근단 폐

쇄를 포함시키고 직관성을 위해 성공점수라는 개념을 설정하였다.

본 연구에서 환자들의 나이는 7 - 14세(평균 10.22세)로, 대부분 6 - 18세에 시행되어온 기존 재생근관치료 증례들의 범위 내에 있다⁴⁾. Chueh 등⁷⁾은 평균 11세의 환자들을 대상으로 한 연구에서 치근단 골 치유의 빠른 발현과 지속적인 치근 발육이 관찰되었으며, 이는 나이가 어릴수록 더 높은 골 치유와 줄기세포 재생 잠재력을 통해 더 큰 치유 능력을 지니는 것이라고 시사하였다. 그러나 더 높은 연령대에서도 성공적인 증례가 보고된 바 있으며^{15,16)}, 본 연구에서도 환자의 나이와 성공점수 및 성공률 간에 유의한 관련성은 나타나지 않았다.

본 연구에서 치근발육단계에 따른 성공점수는 F stage(4.42 ± 1.02), G stage (4.05 ± 1.51), E stage(3.00 ± 1.73) 순으로 높았으나 통계학적 유의차는 없었다. 미성숙 영구치의 넓은 근관과 개방된 치근단을 통해 감염성 미생물과 사이토크인 혹은 치수 염증세포에서 분비되는 조직 파괴 효소들이 치근단 조직으로 신속하게 이주할 수 있으며, 나이가 어릴수록 소성 망상골과 얇은 치밀골판을 지녀 손상에 더 취약하여 질환의 초기단계에서 동통, 종창, 혹은 누공이 빠르게 발생할 수 있다⁷⁾. 또한 Huang 등¹⁷⁾은 감염이 생존 치수조직과 apical papilla를 지나 치근단조직에 도달함으로써 상당한 골 흡수를 야기할 수도 있다고 하였다. 즉, 부분적인 치수괴사만으로도 치근단질환이 발생할 수 있으므로 치수괴사의 징후를 보이고 있더라도 넓은 근관 내에 생활 치수조직이 잔존해있을 가능성이 존재한다. 또한 개방된 치근단은 근관내 공간으로 간엽줄기세포의 이주시켜 주세포들이 새로운 조직 형성을 가능하게 한다^{18,19)}. 치근발육단계가 낮을수록 빠르게 조직이 손상될 수 있으나 동시에 치유 가능성도 높은 구조이므로 치근발육단계에 따른 예후에서 유의한 차이가 없었던 것으로 사료된다.

치수괴사 원인에 따른 성공점수 분석 시, 치외치(4.60 ± 1.00)와 치아 우식(4.67 ± 0.82)에 비해 외상(2.60 ± 1.17)으로 인해 치수괴사가 된 증례에서 성공률이 현저하게 낮았다.

Alobaid 등²⁰⁾은 재혈관화와 치근단형성술의 임상 및 방사선학적 결과를 비교한 연구에서 재혈관화의 임상적 성공률은 79%로, 다른 전향적, 후향적 cohort 연구들에서 보고된 100%의 성공률보다 낮은 양상을 보였다고 밝혔다. 이는 치수괴사의 원인 중 외상이 79%의 높은 비율을 차지하는 것과 관련이 있다고 보았다. 재혈관화 후 100%의 성공을 보인 Jeeruphan 등⁵⁾의 후향적 연구에서는 35%만 외상 증례였고, Jadhav 등²⁰⁾의 전향적 연구에서는 원인이 명시되지 않았다. 증례에서 외상 비율의 차이가 임상적 성공률 차이에 기인했을 수 있다⁵⁾. 외상은 치수괴사된 미성숙 영구치에서 명백하게 중요한 병인이다. 영구치열기에서 약 22%의 어린이가 외상을 경험하며, 7 - 10세, 남아에서 더 흔하고, 대부분 상악 중절치와 측절치에서 발생한다. 치수가 괴사될 위험성은 외상 심도에 따라 증가되며, 함입에서 85%의 가장 높은 발생률을 보인다^{2,21)}.

Hertwig's epithelial root sheath(HERS) 손상 후 재식된 미성숙 영구치에서 치근발육이 지속되는지에 관한 동물실험에

서 SCAP가 치수재생과 지속적 치근발육에 중요할 것이라 제시하였다^{2,22)}. 본 연구에서 외상은 전부 완전탈구 증례였다. 완전탈구 시, 재생 잠재력의 근원이라 추정되는 SCAP에 물리적 손상이 가해져 재생근관치료의 성공률이 낮아졌으리라 사료된다. 완전탈구된 치아의 예후는 완전탈구된 치아의 보관 상태와 구의 건조 시간, 고정 기간, 치근발육상태, 적절한 발수 시기 등에 의해 영향을 받을 수 있다. 특히 구의 건조 시간이 완전탈구된 치아의 재식 후 자연적인 재혈관화 가능성에 큰 영향을 미칠 수 있다. 일반적으로 완전탈구된 치아의 구의 건조시간이 60분 이상일 경우, 유착과 흡수 등 불리한 예후가 예상되어 재식이 권장되지 않는다²¹⁾. 그러나 어린이에서는 재식치아를 통해 치조골을 보존할 수 있다는 측면에서 재식을 허용하는 편이다²³⁾. 본 연구에서도 탈구된 지 60분 이상 경과된 후에 재식된 증례도 포함되어 있으며, 이로 인해 성공 점수가 낮아졌을 수 있다. 그러나 외상 증례의 낮은 성공점수는 치근성장 결여에 따른 것으로 치근단병변의 해소는 성공적으로 이루어졌으며, 유착, 치근 흡수 등의 합병증도 관찰되지 않았다. Priya 등²³⁾도 8시간 후 지연 재식한 치아에 재생근관치료를 시행하고 12개월 경과 후 치근단병변 해소와 치근흡수 정지를 보고한 바 있다. 비록 완전탈구 후 재식된 치아의 재생근관치료를 지지하는 근거가 아직 부족하지만²¹⁾, 신중한 적응증 판단 하에 외상 증례에서 기존 치근단형성술의 대안으로 고려할만 하다. 본 연구에서는 제한적인 수의 완전탈구 증례만을 다루고 있어 향후 더 많은 표본수와 함께, 치관, 치근 파절 등 다양한 외상 증례에서의 재생근관치료에 관한 연구가 필요하리라 사료된다.

미성숙 치아에서 세균이 더 깊숙이 침투할 수 있어 재생근관치료 시 보다 철저한 근관내 멸균이 요구된다. 본 연구에서는 근관내 멸균 시, 공통적으로 기구조작 없이 NaOCl과 H₂O₂를 세척제로 사용하였다. NaOCl은 근관치료 시 범용되는 세척제이나 고농도일 경우 줄기세포가 상아질 표면에 부착하는 것을 방해하고 SCAP에 독성을 나타낼 수 있어^{1,10)} 본 연구에서는 2.5% NaOCl을 최소한으로만 적용하고 H₂O₂와 생리식염수로 충분한 근관세척을 시행하였다. 이후 근관 내를 비워두거나, 근관 내에 국소적 항생제를 적용하였다. 그동안 효과적인 염증 조절 및 소독을 위해 다양한 항생제 조합이 제안되어 왔다. 그 중 metronidazole, ciprofloxacin, minocycline로 구성된 triple antibiotic paste가 효과적인 근관내 멸균을 보이며 널리 사용되어져 왔다^{11,12,24)}. Minocycline을 함유한 triple antibiotic paste는 치근 상아질의 깊은 층까지 효과적으로 멸균시킬 수 있으며 치근벽 두께 성장에서 타 paste에 비해 유의하게 나은 결과를 보인다고 하나, 치료 후 변색이 나타난다는 단점이 있다⁸⁾. 이를 해결하기 위해 항생제 적용 전 근관외동 입구에 상아질 접착제 도포, triple antibiotic paste에서 minocycline을 제외한 double antibiotic paste 사용, 그리고 minocycline을 대체한 또 다른 조합의 triple antibiotic paste의 사용 등의 방법이 제안되었다^{3,12)}. Sato 등²⁵⁾은 몇 가지 항생제 조합의 살균성을 조사한 연구에서, cefaclor가 minocycline과 동일한 효과를 보인다고 밝혔으며 최근 이 조합을 사용한 재생근관치료 시 성공적

인 결과를 보였다는 보고들이 있었다^{1,10)}. 한편 Shin 등²⁶⁾은 근관내 항생제 적용 없이 NaOCl과 클로르헥시딘만으로 근관내 멸균을 시행하여 1회 재생근관치료로 성공적인 결과를 얻었다고 밝혔다. 이러한 연구 결과들을 근거로, 본 연구에서는 근관내 멸균뿐 아니라 치관변색 방지를 위해 근관내 항생제 미적용, double antibiotic paste 적용, 혹은 metronidazole, ciprofloxacin, cefaclor로 구성된 triple antibiotic paste를 적용하였으며, 이전의 연구들에서 보고된 것처럼 비교적 성공적인 결과를 확인할 수 있었다^{1,12,27)}. 분석 결과 double antibiotic paste(4.88 ± 0.35), triple antibiotic paste(4.25 ± 1.17), 그리고 항생제 미적용(2.83 ± 2.14) 순으로 성공점수가 높았다. 근관내 항생제를 적용하지 않는 1회 재생근관치료는 부분 치수괴사된 치아에 한해 시행했을 때 더 나은 예후를 기대할 수 있으므로 완전 치수괴사된 증례에서는 국소적 항생제 적용이 보다 나은 선택이 될 것이다¹²⁾. Triple antibiotic paste의 항생범위가 double antibiotic paste보다 넓음에도 불구하고 성공점수에는 통계학적으로 유의한 차이가 없었다. 이러한 결과는 각 항목별 표본수 차이(TAP 30개, DAP 8개)를 염두에 두고 해석되어야 할 것이다. 현재 근관세척제의 농도나 적용 순서를 비롯해 수산화칼슘의 효과와 강알칼리성으로 인한 영향, 그리고 병용되는 항생제의 종류에 따른 치료 결과에 대해 다양한 의견을 보이는 연구들이 존재한다^{1,8)}. 본 연구에서는 일부분을 다루고 있어 향후 다양한 항생제 paste와 수산화칼슘 침약과 성공률 간의 연관성에 관한 후속연구가 필요하다.

적절한 scaffold의 적용에 대해서도, 근단부 출혈 유도를 통한 혈병 scaffold나 platelet-rich plasma(PRP), platelet-rich fibrin(PRF)와 같은 자가 fibrin matrix, 혹은 항생제 함유 nano-fibrous scaffold 및 합성 collagen matrix 등 여러 가지 방법들이 제안되어 왔다¹⁾. 본 연구의 증례들에서는 혈병 혹은 PRF를 이용한 scaffold가 적용되었다. 이 중 혈병 scaffold의 표본 수는 2개로, 통계적 유의성을 판단하기 곤란하여 scaffold에 따른 성공점수 차이를 분석하지 않았다. 그러나 scaffold의 결정적 역할을 고려할 때, 향후 다양한 재료에 따른 비교가 이루어져야 할 것이다.

현재 널리 상용되고 있는 프로토콜 하에 재생근관치료 후 임상 및 방사선학적으로 성공적인 결과들이 보고되어 왔다. 본 연구에서는 축적된 임상 결과들을 종합하여 재생근관치료에 영향을 미치는 인자들과의 연관성 분석을 통해 치근성장을 포함한 성공률을 높이는 방안을 모색하고자 했으며, 연구 결과 치수괴사의 원인과 항생제 선택이 성공에 결정적 인자로 작용할 수 있음을 확인할 수 있었다. 다만 항목을 나누었을 때, 통계분석을 하기에 표본수가 적었던 경우가 있어 향후 더 많은, 다양한 증례의 축적을 통한 후속 연구를 통해 재생근관치료의 근거 기반 술식에 관한 깊은 이해를 도모해야 할 것이다.

V. 결 론

본 연구 결과, 나이와 치근발육단계는 재생근관치료의 성공

를에 통계학적으로 유의한 영향을 미치지 않은 반면 치수 괴사 원인에 따라서는 치외치, 우식, 외상 순으로 재생근관치료 성공률이 높았으며 유의한 차이를 보였다. 이는 재생근관치료의 성공에 있어 적절한 근관내 멸균, scaffold의 제공, 치관부 봉쇄가 결정적 요인으로 작용하지만 무엇보다 치수괴사 원인, 특히 외상 증례에 있어 신중한 적응증 판단이 선행되어야 한다는 점을 시사한다.

또한 근관내 멸균 시, double antibiotic paste와 triple antibiotic paste 적용이 미적용 증례에 비해 통계학적으로 높은 성공률을 보였으며, double antibiotic paste와 triple antibiotic paste 간에는 유의한 차이가 없었다. 본 연구에서 사용된 antibiotic paste는 기존에 널리 사용되어온 조합이 아니라, 치관변색 방지를 위해 고안된 조합들로서 성공적인 치료 결과를 보이고 있어 임상적 의의를 지닌다. 치수 상태에 따른 적절한 항생제 적용을 통해 재생근관치료의 성공률을 높이고, 치관변색과 같은 합병증을 방지할 수 있다는 점에서 더 많은 표본수를 대상으로 한 후속연구가 필요하리라 사료된다.

References

1. Bezgin T, Sönmez H : Review of current concepts of revascularization/revitalization. *Dent Traumatol*, 31:267-273, 2015.
2. Alobaid AS, Cortes LM, Gibbs JL, et al. : Radiographic and clinical outcomes of the treatment of immature permanent teeth by revascularization or apexification: a pilot retrospective cohort study. *J Endod*, 40:1063-1070, 2014.
3. Hargreaves KM, Diogenes A, Teixeira FB : Treatment options: biological basis of regenerative endodontic procedures. *Pediatr Dent*, 35:129-140, 2013.
4. Law AS : Considerations for regeneration procedures. *Pediatr Dent*, 35:141-152, 2013.
5. Nosrat A, Seifi A, Asgary S : Regenerative endodontic treatment (revascularization) for necrotic immature permanent molars: a review and report of two cases with a new biomaterial. *J Endod*, 37:562-567, 2011.
6. Jeeruphan T, Jantarat J, Hargreaves KM, et al. : Mahidol study 1 : comparison of radiographic and survival outcomes of immature teeth treated with either regenerative endodontic or apexification methods: a retrospective study. *J Endod*, 38:1330-1336, 2012.
7. Chueh LH, Ho YC, Chiang CP, et al. : Regenerative endodontic treatment for necrotic immature permanent teeth. *J Endod*, 35:160-164, 2009.
8. Bose R, Nummikoski P, Hargreaves K : A retrospective evaluation of radiographic outcomes in immature teeth with necrotic root canal systems treated with regenerative endodontic procedures. *J Endod*, 35:1343-1349, 2009.
9. Demirjian A, Goldstein H, Tanner JM : A new system of dental age assessment. *Human Biol*, 45:211-227, 1973.
10. Lee BN, Moon JW, Hwang YC, et al. : A review of the regenerative endodontic treatment procedure. *Restor Dent Endod*, 40:179-187, 2015.
11. Kim HN, Lee NY, Lee SH : Regenerative endodontic treatment of immature permanent teeth by using platelet-rich fibrin. *J Korean Acad Pediatr Dent*, 39:174-180, 2012.
12. Jeon SY, Lee NY, Lee SH : Pulp revascularization of infected immature permanent teeth using platelet-rich fibrin and double antibiotic paste : Case Report. *J Korean Acad Pediatr Dent*, 40:216-222, 2013.
13. Bansal R, Jain A, Mittal S : Current overview on challenges in regenerative endodontics. *J Conserv Dent*, 18:1-6, 2015.
14. Nosrat A, Homayounfar N, Oloomi K : Drawbacks and unfavorable outcomes of regenerative endodontic treatments of necrotic immature teeth: a literature review and report of a case. *J Endod*, 38:1428-1434, 2012.
15. Shah N, Logani A, Aggarwal V, et al. : Efficacy of revascularization to induce apexification/apexogenesis in infected, nonvital, immature teeth: a pilot clinical study. *J Endod*, 34:919-925, 2008.
16. Aggarwal V, Miglani S, Singla M : Conventional apexification and revascularization induced maturogenesis of two non-vital, immature teeth in same patient: 24 months follow up of a case. *J Conserv Dent*, 15:68-72, 2012.
17. Huang GT : A paradigm shift in endodontic management of immature teeth: conservation of stem cells for regeneration. *J Dent*, 36:379-386, 2008.
18. Wigler R, Kaufman AY, Torneck CD, et al. : Revascularization : a treatment for permanent teeth with necrotic pulp and incomplete root development. *J Endod*, 39:319-326, 2013.
19. Trope M : Regenerative potential of dental pulp. *Pediatr Dent*, 30:206-210, 2008.
20. Jadhav G, Shah N, Logani A : Revascularization with and without platelet-rich plasma in nonvital,

- immature, anterior teeth: a pilot clinical study. *J Endod*, 38:1581-1587, 2012.
21. Garcia-Godoy F, Murray PE : Recommendations for using regenerative endodontic procedures in permanent immature traumatized teeth. *Dent Traumatol*, 28:33-41, 2012.
 22. Huang GT, Sonoyama W, Shi S, *et al.* : The hidden treasure in apical papilla: the potential role in pulp/dentin regeneration and bioroot engineering. *J Endod*, 34:645-651, 2008.
 23. Priya MH, Tambakad PB, Naidu J : Pulp and periodontal regeneration of an avulsed permanent mature incisor using platelet-rich plasma after delayed replantation: a 12-month clinical case study. *J Endod*, 42:66-71, 2016.
 24. Petrino JA, Boda KK, McClanahan SB, *et al.* : Challenges in regenerative endodontics: a case series. *J Endod*, 36:536-541, 2010.
 25. Sato T, Hoshino E, Uematsu H, Noda T : In vitro antimicrobial susceptibility to combinations of drugs on bacteria from carious and endodontic lesions of human deciduous teeth. *Oral Microbiol Immunol*, 8: 172-176, 1993.
 26. Shin SY, Albert JS, Mortman RE : One step pulp revascularization treatment of an immature permanent tooth with chronic apical abscess: a case report. *Int Endod J*, 42:1118-1126, 2009.
 27. Shabahang S : Treatment options: apexogenesis and apexification. *Pediatr Dent*, 35:125-128, 2013.

국문초록

재생근관치료의 성공에 영향을 미치는 결정 요인에 대한 후향적 연구

정화경 · 이난영 · 이상호

조선대학교 치과대학 소아치과학교실

본 연구의 목적은 피사된 미성숙 영구치의 재생근관치료 시 성공에 영향을 미치는 결정적 인자를 평가하고자 함에 있다. 미성숙 영구치의 치수괴사로 진단된 환자 중 재생근관치료를 시행하고 1년 이상 경과 관찰한 증례로서 46개 치아가 선택되었다. 이를 대상으로 성공률과 관련된 변수로서 나이, 성별, 초진 시 치근발육단계, 치수괴사 원인, 치료과정, 임상 및 방사선학적 결과를 조사하고 관련성을 통계 분석하였다.

분석 결과, 치근발육단계는 재생근관치료의 성공률에 영향을 미치지 않았으나, 치수괴사 원인은 치외치, 우식, 외상 순으로 성공률이 높았으며 유의한 차이가 있었다. 근관내 멸균 시 국소적 항생제를 적용했을 때 높은 성공률을 보이며 통계학적 유의차를 보였으며, double과 triple antibiotic paste간에는 유의차가 없었다. 재생근관치료의 성공률을 높이기 위해 치수괴사 원인, 특히 외상 증례에 있어 신중한 적응증 판단이 선행되어야 하며, 적절한 항생제 적용이 필요하다.

주요어: 재생근관치료, 미성숙 영구치, 성공률