

Alternative Pretreatment Methods for Resin Infiltration in Primary Anterior Teeth

Eungyung Lee, Jonghyun Shin, Jiyeon Kim, Taesung Jeong, Shin Kim

Department of Pediatric Dentistry, School of Dentistry, Pusan National University

Abstract

Resin infiltration has been used as a treatment option for the management of early caries lesions recently. However, the etching procedure with hydrochloric acid might be somewhat stressful for the clinicians due to safety problem especially for young children, leading to less utility.

This study aims at searching for some alternative surface pretreatment methods of resin infiltration for the early caries lesions in primary anterior teeth by comparing penetration depth of various methods.

No significant difference was found in penetration ratio between etched surface with 15% hydrochloric acid and 35% phosphoric acid. However, the penetration ratio was significantly higher in groups pretreated either with dental pumice or abrasive metal strip ($p < .05$).

By the result of this study, etching with phosphoric acid as an alternative of hydrochloric acid was thought clinically acceptable as a pretreatment method for resin infiltration in early caries lesions for primary anterior teeth.

It was notable that surface conditioning with dental pumice or metal strip before etching was effective in increasing the penetration. This procedural modification might be much more correspondent with minimally invasive concept and hopefully contribute to increased safety and utility in pediatric dentistry.

Key words : Resin infiltration, Pretreatment method, Hydrochloric acid, Phosphoric acid

I. 서 론

유아기 우식증(Early Childhood Caries)은 유치열에 발생하는 치아우식증으로, 소아 환자에게서 가장 흔한 만성 질환 중의 하나이다[1]. 학령전 아동을 대상으로 한 국내 연구 결과에 따르면 유아기 우식증의 유병율은 13 - 16%로 보고된 바 있으며[2], 유아기 우식증을 예방하고 관리하기 위한 방법으로는 식이 조절, 구강 위생 강화, 불소 적용이 추천되어 왔다[1-4]. 하지만 이러한 방법은 치과에 정기적으로 내원하지 않거나, 치과에서 강조하고

교육한 내용을 실천하지 않는 환자과 보호자에게는 효과적이지 않다는 한계를 가지기 때문에 초기 우식 단계에서 예방적 수복을 고려하게 된다[5].

비와동성 법랑질 초기 우식은 전형적인 백색 탈회 병소로 나타난다[6,7]. 법랑질 우식 병소는 무기질 소실을 보이는 병소 본체와 상대적으로 무기질 함량이 높은 표층으로 구성되는데, 표층 하방에서 우식이 진행되는 동안, 무기질이 법랑질로부터 용해되어 빠져나가 다공성이 증가되고 이는 임상적으로 '백색 반점'으로 나타난다[5]. 탈회와 재광화를 반복하는 구강 내 환경에

Corresponding author : Shin Kim

Department of Pediatric Dentistry, School of Dentistry, Pusan National University, 20 Geumo-ro, Mulgeum-eup, Yangsan, 50612, Korea

Tel: +82-55-360-5180 / Fax: +82-55-360-5174 / E-mail: shinkim@pusan.ac.kr

Received August 9, 2017 / Revised October 20, 2017 / Accepted October 18, 2017

※This research was supported by Clinical Research Grant, Pusan National University Dental Hospital (2016).

서 이러한 초기 우식 병소는 정지 또는 재광화가 될 수 있다[8].

레진침투법은 비와동성 초기 우식병소에 한하여 예방적인 차단을 가능하게 하는 방법으로서, 치아 삭제 없이 우식의 정지가 가능한 장점이 있어 최소침습적 치료 차원에서 많은 연구가 행해져 왔다. 그러나, 법랑질 표면 전처리 방법으로 15%의 염산용액을 사용한다는 점에서 연조직 손상에 대한 우려가 존재하며, 러버댐으로 격리를 하여도 치관이나 치은 형태로 인해 완전한 격리가 이루어지지 않을 때에는 손상 위험은 더 커질 수밖에 없다. 또한 저연령 어린이 환자에게 염산을 적용하는 술식 자체가 술자에게 큰 부담으로 작용한다.

Kim 등[9]은 유구치를 대상으로 각기 다른 방법의 표면처리를 시행하고 제거된 표층의 깊이와 접착레진의 침투 깊이를 측정하여, 35% 인산 산부식으로 표층 법랑질의 제거가 이루어지며, 접착레진의 침투가 가능함을 보고한 바 있다. 15% 염산 산부식 과정을 대체하면서 임상적으로 허용할 만한 수준의 표층 제거와 레진의 침투 깊이를 보여주는 전처리 기법에 대한 연구는 다양하게 행해져 왔으나, 사람의 유치, 특히 유아기 우식증에 취약한 상악 유전치에 대한 최소침습적 치료로서의 레진침투법에 대한 연구는 아직 미비한 실정이다.

본 연구는 유전치 순면의 백색병소에 대한 표면처리 방법에 따른 레진 침투법의 침투 깊이를 공초점 레이저 주사현미경으로 조사함으로써, 유치의 초기 우식병소에 대한 레진침투법 적용 과정에서, 염산 이외의 대안적 표면처리 방법을 모색할 목적으로 시도되었다.

II. 연구 재료 및 방법

본 연구는 부산대학교 치과병원의 임상 연구 윤리 위원회 (Institutional Review Board, IRB)의 승인을 받아 시행되었다 (PNUDH-2017-010).

1. 대상 치아와 시편의 준비

비와동성 초기 우식병소(ICDAS code 1, 2)를 가진 유전치를 골라 DIAGNOdent® Pen(KaVo, Germany)으로 2회 측정하여 평균 20 미만의 수치를 보이는 30개 치아를 선정하였다. 각 치아는 병소의 중앙을 지나도록 2등분으로 절단하고 쌍을 이룬 치아를 무작위로 나누었다. 군 당 15개 병소에 대해 다음과 같은 표면처리를 시행하였다(Fig. 1).

- 대조군: 15% 염산(ICON®-etch, DMG, Germany)으로 2분간 산부식
- I군: 35% 인산(Ultra-Etch®, Ultradent, USA)으로 2분간 산부식
- II군: 치면세마용 pumice(Pumice, Whip-mix, USA)로 30초간 치면 세마 후, 35% 인산으로 2분간 산부식
- III군: 연마용 metal strip(STEELCARBO® strips, HORICO, Germany)으로 30초간 치면 마모 후 35% 인산으로 2분간 산부식

모든 시편을 rhodamine B isothiocyanate 용액(RITC 0.1%)에 12시간 동안 담가 염색하고 3시간 동안 건조시킨 후, 제조사의 지시에 따라 레진침투법(ICON®, DMG, Germany)을 시행하였다. 미결합된 붉은색의 fluorophore를 탈색시키기 위해 37°C에서 과산화수소수에 담가 12시간 동안 보관하였다가 수돗물로 10초간 세척하였고, 습윤상태에서 300, 800, 1200 grit의 연마석을 순차적으로 사용하여 200.0 - 500.0 μm 두께의 절편으로 만들었다. Sodium fluorescein으로 3분간 2차 염색 실시 후 10초간 세척하고 건조시켜 슬라이드 글라스에 부착하고, 준비된 시편을 공초점 레이저 주사현미경(LSM 700 Confocal Laser Scanning Microscope, Carl Zeiss, Germany)으로 관찰하였다.

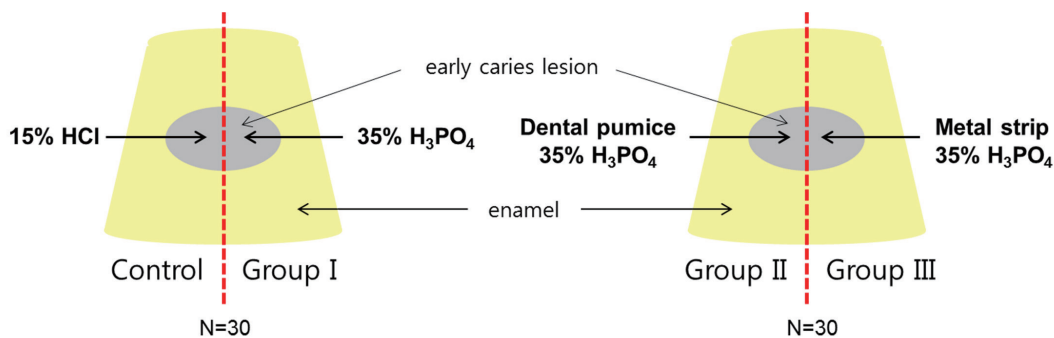


Fig. 1. Specimen Preparation.

2. 공초점 레이저 주사현미경 관찰과 이미지 분석

각 시편을 공초점 레이저 주사현미경으로 관찰하여 염색된 병소를 볼 수 있는 영상을 획득하였다(Fig. 2). 각 영상은 ImageJ (National Institutes of Health, USA) 프로그램 1.50i 버전으로 법랑질 표면에서부터 병소의 최대 깊이(maximum Lesion Depth, LD_{max})와 레진의 최대 침투 깊이(maximum Penetration Depth, PD_{max})를 수직거리로 측정하고, 최대 병소 깊이에 대한 레진의 최대 침투 깊이(PD_{max} / LD_{max})의 비율을 계산하였다.

3. 통계분석

Shapiro-Wilk's test로 정규성 검정을 실시하였고, 각 군 간의 통계적 유의성 검증과 사후 검정을 위해 Kruskal-Wallis test와 Mann-Whitney's U test를 시행하였으며 5% 수준에서 유의차를 인정하였다. 모든 통계분석은 SPSS 24.0 버전으로 시행하였다.

Ⅲ. 연구 성적

군 당 15개의 시편으로 연구를 시작하여 공초점 레이저 주사현미경 관찰을 위한 절편을 준비하는 과정에서 병소 부분이 소실된 시편을 제외하였으며, 최종적으로 대조군과 I군은 각 14개, II군과 III군은 각 13개의 시편을 분석하였다.

15% 염산으로 2분간 산부식 한 대조군에서 PD_{max} / LD_{max} 는 78.52 ± 14.56 μm였으며, 35% 인산으로 2분간 산부식 한 I군에서 PD_{max} / LD_{max} 는 78.97 ± 9.90 μm로 양 군간 유의한 차이는 보이




Fig. 2. Confocal laser scanning microscope image of a specimen. The noninfiltrated areas are stained with sodium fluorescein (green), the infiltrated part of the lesion is stained with rhodamine B isothiocyanate (red).

지 않았다. 35% 인산 산부식 전 치면세마용 퍼미스로 전처리를 한 II군에서 PD_{max} / LD_{max} 는 92.23 ± 5.89 μm였고, 연마용 metal strip으로 전처리를 한 III군의 PD_{max} / LD_{max} 는 89.33 ± 5.81 μm 이었으나 유의한 차이는 아니었다(Table 1, Fig. 3). 그러나 대조군과 II군, I군과 II군, I군과 III군에서는 표면처리에 따라 PD_{max} / LD_{max} 의 유의한 차이를 보였다($p < .05$).

Table 1. Maximum lesion depth, maximum penetration depth and percentage penetration according to the various pretreatment methods

Group	n	LD _{max} (μm)		PD _{max} (μm)		PD _{max} /LD _{max} (μm)	
		Mean ± SD	Median (25th - 75th)	Mean ± SD	Median (25th - 75th)	Mean ± SD	Median (25th - 75th)
Control	14	240.10 ± 98.57	222.97 (140.10 - 317.92)	186.70 ± 81.98	149.60 (117.61 - 289.07)	78.52 ± 14.56 ^{ab}	81.00 (67.62 - 92.23)
Group I	14	221.29 ± 118.07	181.24 (115.94 - 305.70)	169.35 ± 76.11	156.07 (88.13 - 246.70)	78.97 ± 9.90 ^a	79.26 (71.63 - 86.69)
Group II	13	172.38 ± 94.39	160.14 (105.87 - 220.50)	162.09 ± 92.29	149.83 (98.06 - 204.76)	92.2 ± 5.89 ^c	93.89 (90.39 - 95.76)
Group III	13	145.95 ± 116.75	130.22 (50.75 - 212.68)	134.06 ± 114.44	114.80 (44.07 - 195.62)	89.33 ± 5.81 ^{bc}	90.88 (85.11 - 94.39)
<i>p</i>			.056		.237		.001

p : Kruskal-Wallis test, a,b,c : Mann-Whitney's U test as post-hoc test
Different letters in superscript indicate statistically significant differences between the groups.

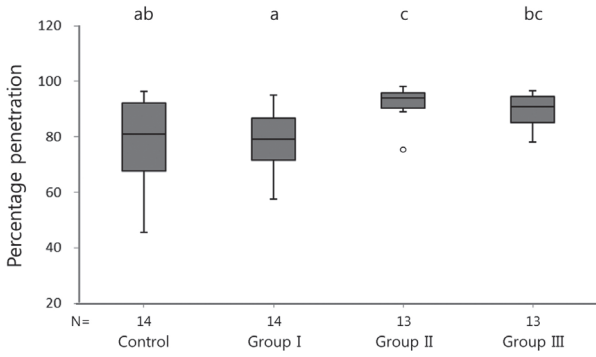


Fig. 3. Box plots of percentage penetration of various groups. Different letters above the bars indicate statistically significant differences between the groups.

IV. 총괄 및 고찰

레진침투법은 저점도의 레진을 법랑질 병소의 공극에 침투시켜 우식의 진행을 차단함으로써 비와동성 우식병소의 우식 진행을 저지하는 방법이다[10-13]. 초기의 연구들에서 발전되고 수정되어 ICON®이라는 상품이 널리 사용되고 있으며, 저점도 레진의 침투를 위해 병소의 표층을 제거할 목적으로 15%의 염산의 사용이 추천되고 있다. 산부식과정은 이 표층을 제거하기 위한 과정으로서, 병소의 활동성 정도와 무관하게 레진의 침투를 도모하기 위해서는 필요한 과정이다. 하지만 10% 염산이 사람 치은에 30초 이상 접촉하였을 때 궤양이 발생한다는 증례에서처럼, 강산을 이용한 산부식과정은 구내 연조직 손상의 위험이 존재한다[14]. 더욱이 소아환자의 유전치 초기우식병소는 치경부에서 자주 볼 수 있는 병소이므로 병소가 치은과 가까워 레진 침투법 적용 시에는 러버댐을 이용한 술식 부위의 격리가 필수적이고, 필요 시에는 연조직 보호제도 함께 사용해야 한다. 하지만 러버댐 격리가 불완전한 경우나, 환자의 갑작스러운 움직임 등이 있는 경우에는 우발적으로 산부식재료와 연조직이 접촉할 가능성이 있어 소아치과에서는 연조직 보호 및 인체 유해 가능성에 대해 더욱 주의를 기울일 필요가 있다.

Neuhaus 등[15]은 활동성 백색 병소에 15% 염산 또는 35% 인산 산부식 후의 레진 침투 깊이는 유의미한 차이가 없었으며, 비활동성 병소에서는 인산 산부식보다 염산 산부식이 더 깊은 침투 깊이를 보였다고 하였다. 이는 활동성 병소는 비활동성 병소보다 무기질 성분이 더 적고 더 다공성의 표면을 가지기 때문이다[6]. 본 연구에서도 15% 염산 또는 35% 인산을 단독으로 산

부식 처리를 한 대조군과 I군 간에는 레진 침투율의 유의한 차이가 없는 것으로 결과가 나왔는데, 연구에 사용할 자연치아를 선별하는 과정에서 시진을 통하여 활동성 병소를 가진 치아로만 선별하였기 때문인 것으로 해석된다.

염산을 인산으로 대체하기 위한 많은 연구가 행해졌으며, 침투 깊이를 증가시키기 위해서 산부식과 더불어 다양한 표면처리 기법에 대해 논의되어왔다. 유구치를 대상으로 한 연구에서는 37% 인산과 15% 염산으로 각각 시간을 달리하여 산부식하였을 때, 2분간의 인산 산부식으로는 염산을 사용하였을 때보다 표층 제거가 불완전하므로 유치에는 15% 염산으로 90 - 120초 동안 산부식해야 효과적인 표층제거가 이루어진다고 보고하였다[16]. 하지만 표층은 구강 내에서 탈회와 재광화가 반복되면서 불균일한 구조를 가지고 있으며, 자연적인 재광화를 위해 표층을 최소한으로 제거해야 한다는 주장도 있어 레진침투법 전 산부식 과정으로 표층의 완전한 제거를 목표로 하지 않을 수 있다. 대신에 레진 침투율을 높이기 위한 목적으로 인산 산부식 전 다양한 표면처리를 모색하게 되었다[16,17].

Yim 등[18]은 우치를 대상으로 한 연구에서 15% 염산 단독으로 산부식처리를 하였을 때보다 37% 인산을 브러시로 문지른 표면에서 표층 제거가 더 많이 일어났으며, 레진의 침투 깊이도 또한 더 깊게 나타났다고 하였다. Abdelaziz 등[19]은 소구치와 대구치를 대상으로 염산 산부식 과정을 대체할 수 있는 방법을 연구하였다. 연구진들은 37% 인산 사용 전 연마용 metal strip으로 기계적 마모를 행한 표면 처리를 한 군과 15% 염산을 단독으로 사용한 표면 처리를 한 군에서 접착 레진의 침투 깊이를 비교하여, 연마용 metal strip과 37% 인산의 병용은 15% 염산을 대체할 수 있는 표면처리가 될 수 있다고 보고하였다. 이는 본 연구의 염산과 인산을 각각 단독으로 사용한 군에서는 레진 침투율에 유의한 차이가 없었으나, 인산 산부식만 단독으로 사용한 I군과 인산 산부식 전 치면세마용 pumice를 사용한 II군, 연마용 metal strip을 사용한 III군에서 유의한 차이를 나타낸 것과 유사한 결과이다. 치면세마용 pumice와 인산만으로 표면처리를 하더라도 염산 단독으로 산부식한 표면과 유사한 레진 침투율을 보였다는 점은 유치가 영구치보다 덜 광화되어 있고 표층이 더 얇다는 점에서 주목할 만하다[20].

본 연구에서는 유전치 초기 우식 병소에 레진 침투법을 시행할 때에는 35% 인산 단독 산부식만으로도 15% 염산을 이용한 산부식에 비견할 만한 침투 효과를 보이는 것을 확인하였다. 또한 레진의 침투 효과를 높이기 위해서는 산부식 전 병소 표면에 기계적 마모술을 적용하는 것이 효과적인 방법이 될 수 있음을 보여주었다. 이러한 방법은 소아치과 영역에서 레진침투법을 사용하기에 비교적 안전하고 쉽게 활용할 수 있는 표면처리 방법

이라 볼 수 있다.

본 연구의 한계점으로는 우식의 정도와 병소의 깊이가 다른 자연 치아를 대상으로 하였다는 점을 꼽을 수 있다. Baseline의 조건을 표준화하기 위하여 대상 치아를 준비할 때 시진과 DIAG-NOdent® score를 사용하였음에도 불구하고, 표면처리 전 모든 병소의 조건이 동일하다고 할 수는 없다. 향후 연구에서는 이러한 한계를 극복하기 위하여 더 엄격한 기준으로 선정된 더 많은 수의 시편을 이용한 추가적인 연구가 필요할 것으로 사료된다.

V. 결 론

본 연구는 유전치 초기우식병소의 레진침투법을 위한 표면처리 방법으로 15% 염산 산부식 과정을 대체할 수 있는 방법을 모색하고자 시행하여, 35% 인산 단독 산부식으로도 15% 염산 단독으로 표면처리를 한 병소와 유사한 레진 침투율을 확인할 수 있었다. 또한 레진 침투율을 높이기 위한 방안으로는 35% 인산 산부식 과정 전 치면세마용 퍼미스나 연마용 metal strip을 이용하여 병소 표면에 기계적 마모술을 적용하는 것이 추천된다.

References

1. Ng MW, Chase I : Early childhood caries: risk-based disease prevention and management. *Dent Clin North Am*, 57:1-16, 2013.
2. Kim GS, Lee HS, Kim SN : Prevalence and Influencing Factor of Nursing Caries in Preschool Children. *J Wonkwang Dent Res Inst*, 11:7-25, 2002.
3. Lee CH, Kim JM, Kim S, Jeong TS : A Study on the Etiologic Factors of Early Childhood Caries in 18-Month Old Infants. *J Korean Acad Pediatr Dent*, 32:174-184, 2005.
4. Abdullah Z, John J : Minimally Invasive Treatment of White Spot Lesions-A Systematic Review. *Oral Health Prev Dent*, 14:197-205, 2016.
5. Paris S, Meyer-Lueckel H, Kielbassa AM : Resin infiltration of natural caries lesions. *J Dent Res*, 86:662-666, 2007.
6. Cochrane NJ, Anderson P, Reynolds EC, et al. : An X-ray microtomographic study of natural white-spot enamel lesions. *J Dent Res*, 91:185-191, 2012.
7. Paris S, Bitter K, Meyer-Lueckel H, et al. : Resin infiltration of proximal caries lesions differing in ICDAS codes. *Eur J Oral Sci*, 119:182-186, 2011.
8. Featherstone J : The continuum of dental caries evidence for a dynamic disease process. *J Dent Res*, 83:39-42, 2004.
9. Kim IY, Jeong TS, Kim S : Histologic feature and infiltration of adhesive resin according to pretreatment on proximal early caire lesion. *J Korean Acad Pediatr Dent*, 36:30-37, 2009.
10. Kim MJ, Lee DS, Kim S, Jeong TS : The anticariogenic effect of resin infiltration according to the pretreatment of surface layers in natural incipient caries lesions. *J Korean Acad Pediatr Dent*, 37:412-421, 2010.
11. Meyer-Lueckel H, Paris S : Progression of artificial enamel caries lesions after infiltration with experimental light curing resins. *Caries Res*, 42:117-124, 2008.
12. Paris S, Meyer-Lueckel H : Inhibition of caries progression by resin infiltration in situ. *Caries Res*, 44:47-54, 2010.
13. de Alencar CR, de Oliveira GC, Rios D, et al. : Resin infiltration of early carious lesion in early childhood: a case report. *Gen Dent*, 63:48-51, 2015.
14. Croll TP, Killian CM, Miller AS : Effect of enamel microabrasion compound on human gingiva report of a case. *Quintessence Int*, 21:959-963, 1990.
15. Neuhaus KW, Schlafer S, Lussi A, Nyvad B : Infiltration of natural caries lesions in relation to their activity status and acid pretreatment in vitro. *Caries Res*, 47:203-210, 2013.
16. Paris S, Dorfer CE, Meyer-Lueckel H : Surface conditioning of natural enamel caries lesions in deciduous teeth in preparation for resin infiltration. *J Dent*, 38:65-71, 2010.
17. Yim HK, Kwon HK, Kim BI : Modification of surface pretreatment for resin infiltration to mask natural white spot lesions. *J Dent*, 42:588-594, 2014.
18. Yim HK, Min JH, Kwon HK, Kim BI : Modification of surface pretreatment of white spot lesions to improve the safety and efficacy of resin infiltration. *Korean J Orthod*, 44:195-202, 2014.
19. Abdelaziz M, Rizzini AL, Krejci E, et al. : Comparing different enamel pretreatment options for resin-infiltration of natural non-cavitated carious lesions. *Am J Dent*, 29:3-9, 2016.
20. Meyer-Lueckel H, Paris S, Kielbassa AM : Surface layer erosion of natural caries lesions with phosphoric and hydrochloric acid gels in preparation for resin infiltration. *Caries Res*, 41:223-230, 2007.

국문초록

유전치 Resin Infiltration을 위한 표면처리 방법의 대안

이은경 · 신종현 · 김지연 · 정태성 · 김신

부산대학교 치의학전문대학원 소아치과학교실

본 연구는 유전치 순면의 백색병소에 대한 표면처리 방법에 따른 레진 침투법의 침투 깊이를 공초점 레이저 주사 현미경으로 조사함으로써, 유치의 초기 우식병소에 대한 레진침투법 적용 과정에서, 염산 이외의 대안적 표면처리 방법을 모색할 목적으로 시도되었다.

15% 염산 단독으로 2분간 산부식 한 대조군과 35% 인산 단독으로 2분간 산부식을 시행한 I군 간의 유의한 차이는 보이지 않았다. 하지만 이 두 그룹과 인산 산부식 전 치면세마용 퍼미스 또는 연마용 metal strip으로 표면 전처리를 한 그룹 간에는 레진 침투율에서 유의한 차이를 확인하였다($p < .05$).

유전치 초기 우식 병소에 레진 침투법을 시행할 때에는 35% 인산 단독 산부식만으로도 15% 염산을 이용한 산부식에 비견할 만한 침투 효과를 보이는 것을 확인하였다. 또한 레진의 침투 효과를 높이기 위해서는 산부식 전 병소 표면에 기계적 마모술을 적용하는 것이 효과적인 방법이 될 수 있음을 보여주었다. 이러한 방법은 소아치과 영역에서 레진침투법을 사용하기에 비교적 안전하고 쉽게 활용할 수 있는 표면처리 방법이라 볼 수 있다.