

# Retrospective Study of the Mandibular Condyle Fracture in Children and Young Adolescents

Sooji Choi<sup>1</sup>, JeongKeun Lee<sup>2</sup>, Seungll Song<sup>2</sup>, Seunghye Kim<sup>1</sup>

<sup>1</sup>Department of Pediatric Dentistry, Dental Hospital, Ajou University

<sup>2</sup>Department of Oral and Maxillofacial Surgery, Dental Hospital, Ajou University

## Abstract

The aim of this retrospective study was to investigate etiology, clinical features, and treatment modalities of the mandibular condyle fracture in children and young adolescents. This study was conducted based on medical records and radiographic examinations of 44 pediatric patients. Patients received treatment under diagnosis of mandibular condylar fracture. They were divided into 4 groups according to their age. The involvement of condyle in the mandible fracture occurred in higher percentage in younger age groups. Falling was the most common etiologic factor in all age group, especially in children with age under 7. Condyle head was the most frequent site of fracture in age group of 4 - 7 whereas fracture tends to occur in lower condylar areas in older groups. In 54.5% of the mandibular condyle fracture, symphysis fracture was accompanied. Teeth injury occurred in higher incidence when condyle fracture accompanied symphysis fracture. Conservative treatments were applied to 43 out of 44 patients.

**Key words :** Retrospective study, Mandibular condyle fracture, Children, Young adolescents

## I. 서 론

하악 과두 골절은 성인보다 소아에서 빈도가 높으며, 하악골 골절 중 발생 빈도가 가장 높은 부위이다[1]. 성인을 포함한 연구에서 하악 과두 골절은 하악골 골절의 30% 정도를 차지하는 것으로 알려져 있으며, 소아에서는 하악골 골절 중 40%에서 67% 정도를 차지하는 것으로 알려져 있다[2-4]. 하악 과두는 하악골의 중요한 성장 중심으로, 소아에서 하악 과두 골절이 발생하였을 때 75 - 80%의 어린이에선 하악골의 전반적인 성장에 장애를 나타내지 않았으나, 나머지 20 - 25%의 어린이에서는 기능적인 장애로 인해 하악골의 열성장이 나타났다고 보고된 바 있다

[5]. 또한 하악 과두 골절이 적절히 치료되지 못했을 경우 합병증으로 안면의 기형, 왜소악증, 개교증, 부정교합, 악관절 강직증 등이 야기될 수 있다[6].

하악 과두 골절의 치료로 보존적 방법과 수술적 방법이 있다. 일반적으로 소아에서 안면 신경 손상 등과 같은 합병증의 위험을 피하면서 정상적인 성장을 유도하기 위해 보존적 치료를 추천하고 있다[4,7]. 보존적 치료는 악간고정 없이 기능적 치료를 시행하거나, 교합이 불안정할 경우에는 단기간 악간고정과 탄성고무를 이용한 개구운동을 시행한다. 소아에서 보존적 치료 후 기능장애나 성장장애의 발생정도는 미약하였다[4,7-9].

소아 환자에서 발생한 하악 과두 골절에 대한 기존의 논문들

Corresponding author : Seunghye Kim

Department of Pediatric Dentistry, Dental Hospital, Ajou University, 164, worldcup-ro, youngtong-gu, Suwon, 16499, Republic of Korea

Tel: +82-31-219-5869 / Fax: +82-31-219-5868 / E-mail: everydaypuhaha@aumc.ac.kr

Received September 10, 2019 / Revised October 11, 2019 / Accepted October 11, 2019

※This research was not supported by any financial interests.

은 연령에 따른 과두 골절의 양상을 5 - 10년 단위로 분류하여 보고한 바 있다[6,10]. 소아 청소년 환자에서 발생하는 외상의 경우 행동발달 및 사회성 발달과 깊은 연관성이 있기에, 본 연구에서는 연령을 좀 더 세분화하여 연령에 따른 하악 과두 골절의 원인 및 양상, 치료 방법에 대한 이해를 높이고자 하였다.

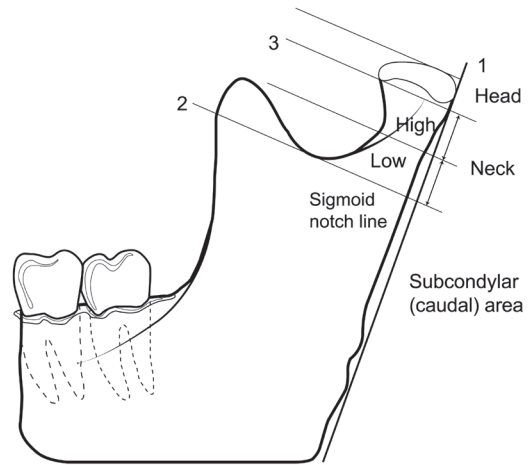
## II. 연구 대상 및 방법

### 1. 연구대상

2009년 1월부터 2018년 12월까지 최근 10년간 아주대학교 치과병원에서 하악 과두 골절 진단 하에 치료받은 만 0 - 15세 소아 청소년 환자 44명을 대상으로 하였다. 환자 44명 중 남아 33명, 여아 11명으로 평균 연령은 만 9.0세였다. 44명의 환자 중 양측과두가 모두 골절된 환자는 5명으로 총 49개의 과두에 대해 조사되었다.

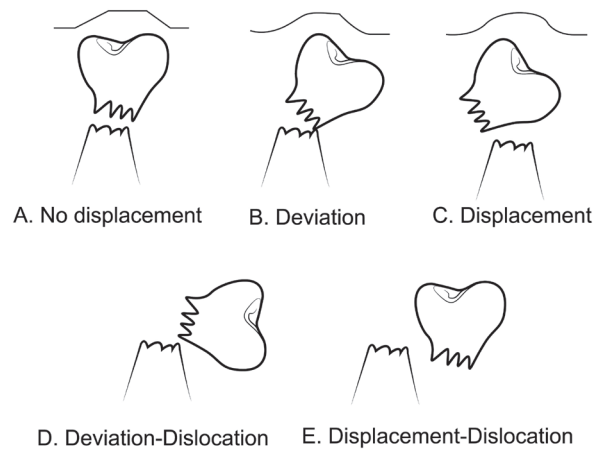
### 2. 연구방법

과거 의무기록 및 방사선 사진을 토대로 후향적 분석을 시행하였다. 환아는 연령에 따라 4개 군으로 분류되었으며(Table 1) 연령에 따른 하악 과두 골절의 발생 빈도, 원인, 및 골절 양상을 조사하였다. 골절 원인은 교통사고, 넘어짐(falls), 폭행, 스포츠로 나누어 분석하였다. 하악 과두의 골절 위치는 AO (Orthopaedic Trauma Association) classification (Fig. 1)을 근거로 head, neck, subcondyle로 분류되었다. 하악 과두 골절 양상은 1977년 Lindahl의 분류(Fig. 2)를 참고하여 No displacement, Deviation, Displacement, Dislocation 4가지 형태로 분류되었다. Fig. 2에서 D와 E항목은 둘 다 Dislocation으로 간주되었다. Deviation은 과두분절이 겹침 없이 simple angulation된 것이고, Displacement는 과두 분절의 겹침이 존재하나 과두부가 관절외내에 있으면서 joint space가 증가한 상태이며, Dislocation은 과두가 완전히 관



**Fig. 1.** The anatomical structure of condyle according to Orthopaedic Trauma Association classification.

Three lines are used to define these subregions: 1. The first line parallels the posterior border of the mandible; 2. The sigmoid notch line runs perpendicular to the first line at the deepest portion of the sigmoid notch; 3. A line below the lateral pole of the condylar head that is also perpendicular to the first line.



**Fig. 2.** The classification of degree of mandibular condyle fracture according to Lindahl classification.

**Table 1.** The incidence of condylar fracture involved in mandibular fracture

Age (year)	Condylar fracture involved (%)	Condylar fracture not involved (%)	Total (%) (N=89)
0 - 3	8 (80.0)	2 (20.0)	10 (100)
4 - 7	10 (58.8)	7 (41.2)	17 (100)
8 - 11	10 (58.8)	7 (41.2)	17 (100)
12 - 15	16 (35.6)	29 (64.4)	45 (100)
Total (%)	44 (49.4)	45 (50.6)	89 (100)

절와에서 벗어난 상태로 정의하였다. 치료 방법은 보존적 치료 및 관혈적 정복으로 분류되었으며, 보존적 치료는 단기간 약간 고정을 시행한 경우와 약간고정 없이 개구연습을 허용한 경우로 나누었다.

이 연구는 아주대학교병원 생명윤리심의위원회 승인을 받아 시행되었다(IRB File No. : AJIRB-MED-MDB-19-149).

### Ⅲ. 연구 성적

#### 1. 연령 및 성별에 따른 하악골 내 과두 골절 빈도

최근 10년간 본원에 하악골 골절을 주소로 내원한 0 - 15세 소아청소년 환자는 총 89명이었다. 그 중 하악 과두 골절이 진단된 환자는 44명이었다. 하악골에 발생한 골절 중 하악 과두 골절이 차지하는 비율은 0 - 3세(80%), 4 - 7세(58.8%), 8 - 11세(58.8%), 12 - 15세(35.6%)로 소아 청소년에서 연령이 증가할수록 하악 과두 골절이 차지하는 비율은 감소하였다(Table 1).

하악 과두 골절의 남녀 성별에 따른 차이는 전 연령대에서 남아에서 호발하였다. 남녀 비율은 3 : 1 이었다. 특히 만 12 - 15세 군에선 남녀 비율이 4.3 : 1 로 남아에서 높은 비율로 발생하였다(Table 2).

하악 과두 골절의 원인으로는 모든 연령대에서 넘어짐에 의한 수상이 가장 많았다. 특히 7세 이하 어린이에서 넘어짐이 차지하는 비율이 높았다. 만 8세 이상의 환자에선 하악 과두 골절 원인으로 스포츠, 폭력사고 등의 비율이 높아졌다(Table 3).

#### 2. 골절 부위 및 골절 형태

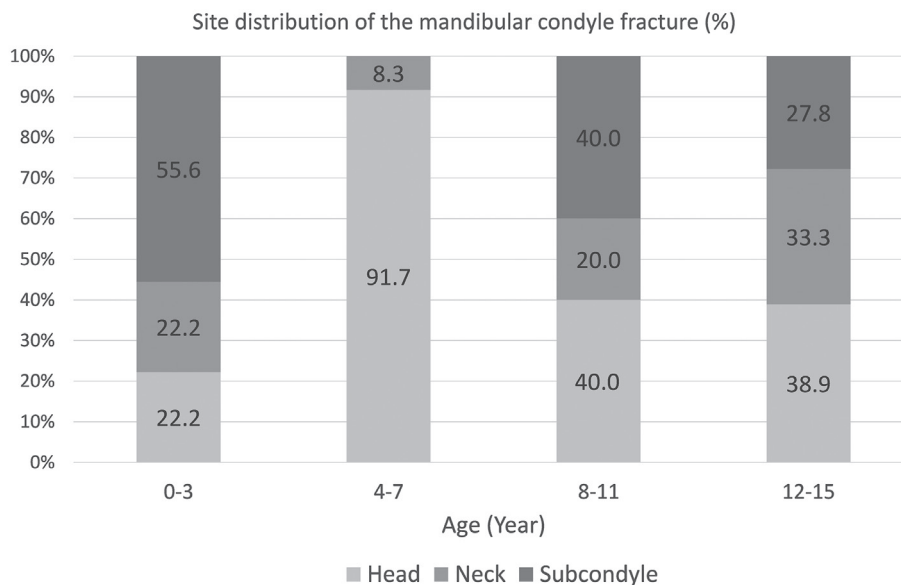
연령에 따른 하악 과두 골절 부위를 조사하였을 때, 만 4 - 7세 군에서 하악 과두 골절은 12개로 조사되었고, 그 중 11개가 과두부(condyle head) 골절이었다. 만 4세 이상의 환자에서 연령 군이 증가할수록 하악 과두 골절 중 과두경부(condyle neck)와 과두기저부(subcondyle) 골절이 차지하는 비율이 증가하였다(Fig. 3).

**Table 2.** Distribution of condylar fracture according to age and sex

Age (year)	Male	Female
0 - 3	5	3
4 - 7	8	2
8 - 11	7	3
12 - 15	13	3
Total (%)	33 (75.0)	11 (25.0)

**Table 3.** Etiology of condylar fractures

Age (year)	Traffic accident	Falls	Violence	Sports	Total
0 - 3	1	7	0	0	8
4 - 7	2	7	0	1	10
8 - 11	0	4	0	6	10
12 - 15	3	7	5	1	16
Total (%)	6 (13.6)	25 (56.8)	5 (11.4)	8 (18.2)	44 (100)



**Fig. 3.** Distribution of condylar fracture according to age and site

모든 연령 군에서 No displacement, Deviation, Displacement, Dislocation 4가지 골절 형태에 따른 환자 수의 유의한 차이는 관찰되지 않았다(Fig. 4).

골절 형태를 좌, 우, 양측으로 나누어 조사하였을 때 좌측 하악 과두 골절이 23명, 우측 하악 과두 골절이 16명, 양측 하악 과두 골절이 5명으로 조사되었다(Table 4).

### 3. 하악 과두 골절과 동반된 손상

하악 과두 골절과 동반되어 나타나는 하악골 골절을 조사한 결과 정중부(symphysis) 골절이 24명으로 전체 연구 대상 중 54.5%에서 관찰되었다. 하악 과두 골절과 동반된 하악골의 골체부(body) 및 우각부(angle) 골절은 각각 1명이었다(Table 5).

치아 손상은 12명의 환자에서 발견되었다. 하악 과두 골절만 단독으로 있을 때 구치부 파절이 발생한 경우는 1명이었다. 정중부 골절이 동반된 하악 과두 골절에서 구치부 파절이 발생한 경우는 5명으로 하악 과두 골절이 단독으로 있을 때보다 높은 비율을 보였다. 하악 과두 골절만 단독으로 있을 때 전치부 파절이 발생한 경우는 2명이었으며, 정중부 골절이 동반된 하악 과두 골절에서 전치부 파절은 3명으로 조사되었다(Table 6).

**Table 4.** Site distribution of condylar fractures

Sites	Head	Neck	Subcondyle	Total
Right	8	3	5	16
Left	12	3	8	23
Both	2	2	1	5
Total (%)	22 (50.0)	8 (18.2)	14 (31.8)	44 (100)

**Table 5.** Concomitant facial injuries associated with condylar fractures

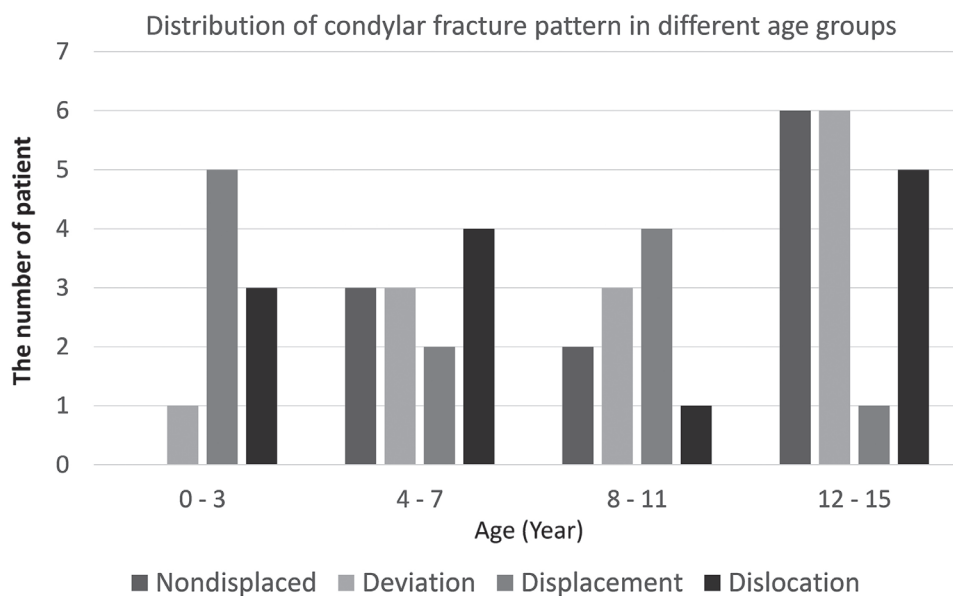
	Traffic accident	Falls	Violence	Sports	Total
Mandibular symphysis	4	10	5	5	24
Mandibular body	0	1	0	0	1
Mandibular angle	0	1	0	0	1
Other facial bone <sup>a</sup>	3	0	0	1	4
Tooth injury	3	4	1	4	12

a: Other facial bone including temporal bone, maxilla, nasal bone

**Table 6.** Concomitant tooth fractures associated with condylar fractures

	Condyle	Condyle and symphysis	Total
Anterior teeth	2	3	5
Posterior teeth	1	5	6
Ant + Post <sup>a</sup>	0	1	1
Total (%)	3 (25.0)	9 (75.0)	12 (100)

a: Both anterior teeth and posterior teeth



**Fig. 4.** Distribution of condylar fracture according to age and type of fracture.

**Table 7.** Treatment modalities associated with fracture type

	Head				Neck				Subcondyle				Total
	ND	DV	DP	DL	ND	DV	DP	DL	ND	DV	DP	DL	
Conservative													
Elastic <sup>a</sup>	0	0	1	0	0	0	0	0	0	0	0	1	2
Wire <sup>b</sup>	1	4	1	2	2	0	0	1	1	1	1	0	14
others <sup>c</sup>	3	5	1	6	0	2	4	0	4	1	3	2	31
Surgical	0	0	0	0	0	0	1	1	0	0	0	0	2
Total	4	9	3	8	2	2	5	2	5	2	4	3	49

a: Maxillomandibular fixation with Elastic

b: Maxillomandibular fixation with Wire

c: Opening exercise, Surgical treatment on other fracture sites of mandible

ND: Nondisplaced, DV: Deviation, DP: Displacement, DL: Dislocation

#### 4. 골절 유형에 따른 처치

44명의 환아 중 43명의 환아에서 보존적 처치가 시행되었다. 총 49개의 과두 중 47개의 과두에서 보존적 처치가 시행되었다. 양측 과두경부가 displacement 및 dislocation되었던 만 15세 환아 1명에서 양측 과두에 대해 관혈적 수술이 시행되었다(Table 7).

### IV. 총괄 및 고찰

본 연구는 성장 발육중인 소아 청소년 환자에서 연령에 따른 하악 과두 골절의 원인 및 양상을 분석하였다. 분석 결과 소아 청소년에서 발생한 하악 과두 골절의 원인, 빈도 및 골절 형태는 연령에 따른 차이를 보였다. 하악골 골절 중 하악 과두 골절이 차지하는 빈도는 어릴수록 높았다. 하악 과두 골절의 원인은 연령에 따른 차이가 관찰되었으며, 특히 만 7세 이하 어린이에서 넘어짐의 비율이 높게 나타났다. 하악 과두 골절은 연령이 증가할수록 과두부(condyle head)보다 아래쪽 부위에서 호발하는 경향을 보였다. 소아 청소년에서 발생한 하악 과두 골절의 치료는 보존적 치료가 선호되었다.

하악 과두 골절은 성인에 비해 소아 청소년에서 더 호발하며, 하악골 골절 중 하악 과두 골절이 차지하는 빈도는 연령이 낮을수록 높았다. 본 연구에서 하악 과두 골절은 전체 하악골 골절 중 49.4%에서 관찰되었으며, 이는 40 - 67%가 보고된 이전 연구들과 비슷한 결과였다[2-4]. 본 연구에서 하악 과두 골절은 0 - 3세 군에서 전체 하악골 골절의 80%를 차지하였으나 연령이 증가할수록, 4 - 7세(58.8%), 8 - 11세(58.8%), 12 - 15세(35.6%)로 연령이 증가할수록 비율이 점점 줄어들었다. Lehman

과 Saddawi[11]는 소아 청소년 환자 중 10세 이하에서는 66%에서 하악 과두 골절을 보였으나, 11 - 15세에서는 단지 10%만이 하악 과두 골절이 나타난다고 보고한 바 있다. 성인보다 소아에서 하악 과두 골절은 더 호발하며, 이는 해부학적으로 강한 하악지와 약한 과두 경부의 결합에서 기인한다[12].

본 연구에서 하악 과두 골절은 0 - 15세 모든 연령군에서 여아에 비해 남아에서 더 높은 빈도로 관찰되었다. 행동 발달 과정 중인 영유아 군에서도 남아가 여아에 비해 사고로 인한 외상에 좀 더 노출되어 있음이 관찰되었다[13]. 만 4세 이상의 환아에서는 연령의 증가와 함께 남아에서의 외상 빈도가 여아에 비해 확연히 증가하였다. 만 12 - 15세 군 남아가 전체 29.5%로 하악 과두 골절 빈도가 가장 많았는데 사춘기를 지나는 남아에서 폭력 사고 및 스포츠 활동의 증가로 외상에 많이 노출되었기 때문이라 생각된다.

성장 발달 중인 소아 청소년에서 발생한 하악 과두 골절의 원인은 연령에 따른 차이를 보였다. 하악 과두 골절의 원인으로 넘어짐은 모든 연령대에서 가장 높은 비율로 관찰되었다. 만 7세 이하 어린이에서 넘어짐이 차지하는 비율이 높았으며, 만 8 - 11세 군에서는 스포츠의 비율이 높았고, 만 12 - 15세 군에서는 폭력사고의 비율이 높아졌다. 이는 소아 청소년의 사회적 발달 과정과 깊은 연관성이 있다 사료된다. 성인을 포함한 기존 연구인 2008년 Ryu 등[14]의 연구에서는 하악 과두 골절 원인으로 넘어짐과 교통사고가 각각 35.0%로 많았다. 소아 청소년을 대상으로 한 2002년 Oh[15]의 연구에서는 만 6세 이하에서는 넘어짐이 차지하는 비율이 가장 높았고, 만 7세 이상 어린이에서는 교통사고가 가장 높게 나타났다 하였다.

소아 청소년에서 발생한 하악 과두 골절의 경우 연령에 따라 호발하는 골절 부위 및 형태에 차이가 관찰되었다. 만 4 - 7세

군에서 발생한 12개의 과두골절 중 11례가 과두부(condyle head), 1례가 과두경부(condyle neck)에서 발생하였으며, 연령이 증가함에 따라 과두경부와 과두기저부(subcondyle) 골절의 비율이 증가하였다. Thoren 등[16]은 소아가 어릴수록 외상의 힘이 곧바로 과두부에 집중되어 이 부위의 골절이 호발하고, 하악골이 성숙됨에 따라 과두경부가 더 길어지고 얇아져서 과두경부의 골절가능성이 커진다고 하였다. 이번 연구에서도 소아의 연령이 증가하면서 과두경부 골절의 비율이 증가하는 경향을 보였다. 본 연구에서 특이한 점은 만 0 - 3세 군에서 과두부가 아닌 과두기저부 골절이 호발하였다는 점이다. 이는 이전의 연구와 상반된 것으로 추후 연구 대상 수를 좀 더 모아서 다시 분석할 필요가 있다.

하악 과두 골절과 동반된 다른 부위의 하악골 골절을 조사한 결과 하악 정중부(symphysis) 골절이 57.1%에서 관찰되었다. 하악골의 골체부(body)와 우각부(angle)가 동반된 경우는 각각 1명으로 조사되어, 정중부 골절이 동반되는 비율이 높았다. Freid와 Baden[17]은 소아에 있어서 하악골 골절이 정중부와 하악 과두에서 호발한다고 보고하였고 이는 이번 연구와 일치한다. 하악 과두 골절은 pre-auricular 부위의 수상에 의한 경우는 거의 없고 하악 정중부에 가해지는 외력이 골체부와 우각부를 따라 하악 과두 부위로 전해지기 때문에 발생하며, 이는 정중부 골절과 하악 과두 골절의 동반 비율이 높은 이유라 생각된다[18].

본 연구에서는 정중부 골절이 동반된 하악 과두 골절 환아에서 구치부 파절이 5명에서 발생하였고, 하악 과두 골절 단독인 경우 구치부 파절이 1명에서 발생하였다. 따라서 정중부 골절이 동반된 경우 구치부 치아 손상 빈도는 하악 과두 골절 단독인 경우에 비해 높았다. 전치부 파절의 경우 하악 과두 골절만 단독으로 있을 때와 정중부 골절이 동반되었을 때에 발생률의 유의한 차이는 없었다. 소아 환아에서 하악 과두 골절 또는 하악 정중부 골절이 의심될 경우 방사선 사진 검사를 통한 하악 과두 및 정중부에 대한 검사가 동시에 필요할 것이며, 두 부위 골절이 동반된 경우 추가적 구치부 치아 파절 가능성에 대한 평가가 이루어져야 할 것이다.

본 연구에서는 44명 중 양측 과두경부가 심한 변위를 보였던 1명을 제외한 43명의 환아에서 보존적 치료가 시행되었다. 소아의 하악 과두 골절 치료가 성인과 다른 점은 보존적 치료가 선호된다는 것이다[19-21]. 보존적 치료는 단기간 약간 고정을 시행한 경우와 개구 운동을 허용한 경우가 모두 포함되며, 다수의 문헌에서 소아 청소년에게 적용 시 최소한의 합병증으로 만족스러운 치료 결과들이 보고된 바 있다[19-23]. 보존적 치료는 단기간의 약간고정을 시행하고, 그 후 약간고정을 푼 후 탄력고무를 이용하여 악운동을 정상적으로 유도하는 방법이다[8]. 하지만 소아에서는 성인에서와 같이 Arch bar 등의 일반적인 고정 방법으로

는 안정적인 약간고정을 얻기 힘들다. 유치는 최대풍용부가 치은하방에 있고 마모와 치근흡수가 흔하기 때문이다. 또한, 혼합치열기 아동은 치아의 부분적 맹출과 동요 등의 문제로 일반적인 고정방법이 곤란하다. 이럴 경우 acrylic resin splint를 장착하여 환하악골 강선고정(circummandibular wiring)을 시행하는 방법을 고려할 수 있다[20]. 최근 문헌에 따르면 유치열기 및 혼합치열기의 소아에서 하악 과두 골절 치료 방법의 결정은 골절 위치와 변위보다는, 수상 후 교합의 변위량과 환아가 느끼는 통증에 따라 결정하게 된다[24]. 교합이 정상이고 통증이 없다면 유동식 섭취와 짧은 간격의 추적관찰이 치료방법으로 추천되며, 심한 통증이 있고 교합의 변위가 심하다면 약 7 - 10일 정도의 짧은 기간 동안 약간 고정이 필요하다[25]. 보존적 치료와 비교 시 외과적 치료는 수술에 의해 생긴 반흔이 악골 성장을 억제하는 잠재성을 가지고 있으며, 술식 자체가 침습적이고 안면신경의 손상위험이 동반된다. 따라서 성장과 발육의 관점에서는 소아의 경우 보존적 접근이 우선시된다[19-23]. 하지만 외과적 치료가 필요한 경우도 있는데, 과두 골절편이 중두개와 내로 변위되거나, 비관혈적 술식을 시도했지만 실패해서 교합이 불안정한 경우, 또는 과두돌기가 capsule 내에서 탈구된 경우나 중안면 복합골절을 동반한 양측과두의 골절이 발생한 경우 등에는 관혈적 정복술을 고려하기도 한다[26].

본 연구에 포함된 환자 중 추후 악관절 및 성장 장애를 주소로 재내원한 환자는 3명으로 악관절 장애, 과두 유착, 및 안면비대칭이 관찰되었다. 악관절 장애로 진단된 환아는 만 15세에 양측 condyle neck의 displacement 및 dislocation 골절로 수술적 치료가 시행되었던 환아로 3년 뒤 악관절 통증을 주소로 재내원하였다. 과두 유착으로 진단된 환아는 만 6세에 양측 condyle head의 dislocation 골절이 발생하였던 환아로 골절 후 개구운동을 바로 시행하였으나, 1년 뒤 개구제한이 발생하였으며 우측 과두부의 유착이 진단되었다. 안면비대칭이 발생한 환아는 만 3세에 우측 subcondyle의 dislocation 골절로 circummandibular wiring이 시행되었던 환아로 약 5년 뒤 안면비대칭 주소로 재내원하였으며 성장완료 후 악교정수술이 필요한 상태이다.

본 연구의 목적은 소아 청소년 환아에서 발생한 하악 과두 골절의 원인, 골절 부위 및 골절 양상, 치료 방법에 대한 후향적 분석을 통해 소아 청소년에서 발생하는 하악 과두 골절에 대한 정보를 제공하고 진단 및 치료에 대한 이해를 높이는 것이었다. 본 연구를 통해 연령에 따른 호발 부위 및 골절 형태의 특징적 차이를 확인할 수 있었다. 본 연구의 한계는 개체수가 부족하여 통계학적 유의성을 검증할 수 없었던 점이다. 향후 추적 검사를 통해 하악 과두 골절이 발생한 연령, 골절 양상 및 치료 방법 등이 성장에 미치는 영향을 조사하는 것이 필요할 것이다.



## V. 결 론

본 연구는 아주대학교 치과병원에 내원하여 하악 과두 골절로 진단받은 만 0 - 15세 환아 44명을 대상으로 소아 청소년에서 나타나는 하악 과두 골절 양상을 후향적으로 분석하였다.

본 연구 결과 하악 과두 골절의 원인 및 골절 부위, 골절 양상의 연령에 따른 차이가 관찰되었다. 하악 정중부 골절은 하악 과두 골절 환자의 54.5%에서 관찰되었으며, 이러한 경우 구치부 치아 손상이 높은 빈도로 동반되었다. 소아 청소년 환자의 하악 과두 골절 시 보존적 치료가 44명 중 43명의 환아에게 시행되었다. 본 연구 결과는 소아 청소년에서 발생한 하악 과두 골절의 진단 및 치료 계획 수립에 의미있는 자료로 적용될 수 있을 것이다.

## References

- Ghasemzadeh A, Mundinger GS, Dorafshar AH, *et al.* : Treatment of pediatric condylar fractures: a 20-year experience. *Plast Reconstr Surg*, 136:1279-1288, 2015.
- Villarreal PM, Monje F, González C, *et al.* : Mandibular condyle fractures: determinants of treatment and outcome. *J Oral Maxillofac Surg*, 62:155-163, 2004.
- McGrath CJ, Egbert MA, Tong DC, Myall RW : Unusual presentations of injuries associated with the mandibular condyle in children. *Br J Oral Maxillofac Surg*, 34:311-314, 1996.
- Nørholt SE, Krishnan V, Sindet-Pedersen S, Jensen I : Pediatric condylar fractures: a long-term follow-up study of 55 patients. *J Oral Maxillofac Surg*, 51:1302-1310, 1993.
- Korean Academy of Pediatric Dentistry : Textbook of Pediatric Dentistry, 5th ed. Dental wisdom, 53-54, 2014.
- Lee SC, Kim YG, Lee JS, *et al.* : A clinical study of pediatric mandibular fracture. *J Korean Assoc Oral Maxillofac Surg*, 24:226-230, 1998.
- Dahlström L, Kahnberg KE, Lindahl L : 15 years follow-up on condylar fractures. *Int J Oral Maxillofac Surg*, 18:18-23, 1989.
- Hovinga J, Boering G, Stegenga B : Long-term results of nonsurgical management of condylar fractures in children. *Int J Oral Maxillofac Surg*, 28:429-440, 1999.
- Strobl H, Emschhoff R, Röthler G : Conservative treatment of unilateral condylar fractures in children: a long-term clinical and radiologic follow-up of 55 patients. *Int J Oral Maxillofac Surg*, 28:95-98, 1999.
- Sang JK, Lee JH : The study of the effect of mandibular growth and function in pediatric unilateral condyle fractures. *J Korean Assoc Oral Maxillofac Surg*, 37:448-456, 2011.
- Lehman JA Jr, Saddawi ND : Fractures of the mandible in children. *J Trauma*, 16:773-777, 1976.
- da Fonseca GD : Experimental study on fractures of the mandibular condylar process (mandibular condylar process fractures). *Int J Oral Surg*, 3:89-101, 1974.
- Jung SE : The characteristics of childhood injuries compared to adult injuries. *J Korean Med Assoc*, 51:214-218, 2008.
- Ryu JY, Kim HS, Oh HK, *et al.* : A retrospective clinical study of condylar fractures of the mandible in a 4-year period. *J Korean Assoc of Oral Maxillofac Surg*, 34:388-397, 2008.
- Oh SH : Long-term evaluations of pediatric condyle fracture patients. *J Korean Assoc Maxillofac Plast Reconstr Surg*, 24:482-488, 2002.
- Thoren H, Iizuka T, Lindqvist C, *et al.* : An epidemiological study of patterns of condylar fractures in children. *Br J Oral Maxillofac Surg*, 35:306-311, 1997.
- Freid MG, Baden E : Management of fractures in children. *J Oral Surg*, 12:129-139, 1954.
- Defino HLA, Rodriguez AE, Remondi PH, Vallim EC : Tratamento conservador das fraturas da coluna toracolombar. *Rev Bras Ortop*, 35:301-308, 2000.
- Güven O, Keskin A : Remodelling following condylar fractures in children. *J Craniomaxillofac Surg*, 29:232-237, 2001.
- Lee JK, Park IS, Lee HC, *et al.* : Nonsurgical management of pediatric condylar fractures: cases reports. *J Korean Assoc Maxillofac Plast Reconstr Surg*, 25:33-40, 2003.
- Ryu SY, Hwang U, Yang KH : Remodelling after conservative treatment of the mandibular condylar fractures in children. *J Korean Assoc of Oral Maxillofac Surg*, 30:49-55, 2004.
- Lindahl L : Condylar fractures of the mandible: I. Classification and relation to age, occlusion, and concomitant injuries of teeth and teeth-supporting structures, and fractures of the mandibular body. *Int J Oral Surg*, 6:12-21, 1977.
- Kim SG, Yeo HH, Kim YK, Seo JH : Treatment of pediatric condylar fractures: case reports. *J Korean Assoc of Oral Maxillofac Surg*, 22:157-163, 1996.
- Baumann A, Troulis MJ, Kaban LB : Pediatric oral and maxillofacial surgery, 1st ed. Saunders, 441-461, 2004.
- Sharma S, Vashistha A, Nigam AG, *et al.* : Pediatric mandibular fractures: a review. *Int J Clin Pediatr Dent*, 2:1-5, 2009.
- Alexander R, Su JY, Stark MM : An accurate method for open reduction and internal fixation of high and low condylar process fractures. *J Oral Maxillofac Surg*, 52:808-812, 1994.

국문초록

## 최근 10년간 소아 청소년에서 발생한 하악 과두 골절에 대한 후향적 연구

최수지<sup>1</sup> 전공의 · 이정근<sup>2</sup> 교수 · 송승일<sup>2</sup> 교수 · 김승혜<sup>1</sup> 교수

*아주대학교 치과병원 <sup>1</sup>소아치과, <sup>2</sup>구강악안면외과*

본 연구의 목적은 소아 청소년에서 발생한 하악 과두 골절의 빈도, 원인, 골절의 임상적 양상 및 치료 방법에 대한 후향적 분석을 통해 연령에 따른 하악 과두 골절의 임상적 특징 및 치료방법을 조사하는 것이었다. 최근 10년간 아주대학교 치과병원에서 하악 과두 골절로 진단받고 치료받은 만 15세 이하의 환자 44명을 대상으로 후향적 분석을 시행하였다. 하악골 골절 중 하악 과두 골절의 빈도는 환자의 연령이 어릴수록 높았다. 하악 과두 골절의 원인으로 넘어짐의 비율이 가장 높았다. 만 4 - 7세 군에선 과두부(condyle head) 골절이 91.7%를 차지하였으며, 연령이 증가할수록 과두경부(condyle neck) 골절 비율이 증가하였다. 하악 과두 골절 환자의 54.5%에서 하악 정중부 골절이 동반되었으며, 정중부 골절이 동반된 경우 구치부 치아 손상 빈도는 하악 과두 골절 단독인 경우에 비해 높았다. 44명 환자 중 43명에서 보존적 치료가 시행되었으며, 양측 과두의 심각한 골편 변위를 가진 1명 환자에서 관혈적 수술이 시행되었다. 본 연구 결과는 소아 청소년에서 발생한 하악 과두 골절의 진단 및 치료 계획 수립에 의미있는 자료로 적용될 수 있을 것이다.