

# Comparison of Partial Pulpotomy in Permanent Molars Using Different Pulp Capping Agents and Restoration Materials

Jimi Lee<sup>1</sup>, Nanyoung Lee<sup>1,2</sup>, Sangho Lee<sup>1,2</sup>, Myeongkwan Jih<sup>1,2</sup>

<sup>1</sup>Department of Pediatric Dentistry, School of Dentistry, Chosun University  
<sup>2</sup>Oral Biology Research Institute, Chosun University

## Abstract

The purpose of this study was to compare the success rates of two pulp capping materials, Biodentine™ and RetroMTA®, used for partial pulpotomy in permanent molars after carious exposures and to compare the final restorative outcome of using composite resin to that of using a stainless steel crown. We studied children who were diagnosed with dental caries of permanent molars and underwent partial pulpotomy. The patients were followed up for more than 1 year. Clinical and radiographic evaluation were used to evaluate the success of each treatment. Fisher's exact test was used to compare the outcomes of two groups. For pulp capping agents, the success rate of using RetroMTA® was lower than that of using Biodentine™ ( $p < 0.05$ ). Final restoration with composite resin was less successful than restoration with an stainless steel crown ( $p < 0.05$ ). In combination of pulp capping agents and final restoration material, RetroMTA®-composite resin shows the lowest success rate ( $p < 0.05$ ).

**Key words :** Partial pulpotomy, Pulp capping agent, Restoration material, Success rate, Stainless steel crown, Composite resin

## I. 서 론

치근발육이 완성된 영구치에서 우식치료 중 치수가 노출되는 경우, 치수를 제거하고 근관을 폐쇄하는 통상적인 근관치료가 시행된다. 그러나 깊은 우식을 가진 미성숙 영구치의 치료에서는 생활력 있는 치수를 최대한 보존하는 임상적 술식을 적용하는 것이 중요하다[1]. 부분치수절단술은 치수노출을 동반한 미성숙 영구치에서 치아의 생활력을 유지하기 위해 사용되는 술식으로 노출된 치수조직을 2 - 3 mm의 깊이로 제거하고 절단된 치수조직 상방에 치수복조제를 적용하여 하방의 건강한 치수조직을 유지하고 치근의 발육이 가능하도록 하는 것을 목표로 한다[2,3].

치수절단술과 비교하여 부분치수절단술은 세포가 풍부한 치관부 치수조직을 보존하여 더 나은 치유 잠재력을 지니며 또한 치경부에 생리적 상아질 침착을 계속할 수 있다는 장점이 있다[3].

부분치수절단술에서 적절한 치수복조제의 선택은 치료의 성공에 중요한 요소이다. 수산화칼슘(Calcium hydroxide, CH)은 가장 오랜 기간 사용되어온 치수복조제로 높은 알칼리성으로 살균 작용을 나타내고 3차 상아질의 형성을 통해 치유를 촉진하지만 상아질교에 다공성 결함이 나타나고 시간의 경과에 따라 용해되어 미세누출이 발생한다는 단점이 있다[4-6]. Mineral Trioxide Aggregate(MTA)는 CH와 유사한 살균 능력, 우수한 수복 상아질 형성능력, 밀봉능력 및 높은 생체적합성을 가져 CH를 대체

Corresponding author : Nanyoung Lee

Department of Pediatric Dentistry, School of Dentistry, Chosun University, 309 Pilmun-daero, Dong-gu, Gwangju, 61452, Republic of Korea  
Tel: +82-62-220-3860 / Fax: +82-62-225-8240 / E-mail: nandent@chosun.ac.kr

Received October 10, 2019 / Revised November 20, 2019 / Accepted November 18, 2019

※This study was supported by research fund from Chosun University Dental Hospital, 2019.

할 제재로 제안되었다[7]. 그러나 치아 변색의 잠재적 가능성, 높은 비용, 긴 경화 시간 및 최종수복을 위한 재내원의 필요 등은 MTA의 단점으로 지적된다[8]. 이에 이러한 MTA의 단점을 개선한 다양한 MTA 유사제재들이 개발되었으며 Tricalcium silicate를 주성분으로 하는 Biodentine™(BD, Septodont, Saint Maur des Fosses, France)과 RetroMTA®(RMTA, BioMTA, Seoul, Korea)등이 대표적이다. BD은 calcium silicate기반의 수복재로, 10 - 12분의 경화시간과 상대적으로 높은 비용 등의 단점을 가지지만 우수한 밀봉능력, 높은 생체적합성, 우수한 조작성 및 적은 변색 잠재성을 가진다[9,10]. 좀 더 최근에 개발된 RMTA는 calcium zirconia complex로 BD에 비해 물리적 성질과 조작성은 부족하지만, 150 초의 짧은 경화시간, 우수한 밀봉능력, 적은 변색 잠재성, 우수한 생체 적합성 및 저렴한 가격 등의 장점을 가진다[11,12].

임상적으로, 치료의 성공에 영향을 미치는 것은 치수복조제 뿐만 아니라 환자의 나이, 치근단의 폐쇄여부, 치수 노출 부위 및 치수치료가 시행된 후 수복되는 최종 수복재 등이 있다[13]. 이 중 최종수복재는 치아의 기능 및 해부학적 구조를 복원하고 잔존 치질을 보호하며, 남아있는 생활치수조직에 박테리아의 침입이 반복되지 않도록 생물학적 밀봉을 제공하는 역할을 한다[4]. Stainless steel crown(SSC)은 구치부 치수치료 후 가장 일반적으로 선택되는 수복재로 치관 전체를 피개함으로써 치아가 파절되지 않도록 보호하고 미세누출의 가능성을 최소화하며 생물학적 밀봉을 보장하는 등의 장점을 가진다. 그러나 치질의 파괴가 크지 않은 교합면의 깊은 우식을 가진 치아나 보호자 또는 환자가 보다 심미적인 수복을 원할 때 SSC은 선택되지 않을 수 있다[14]. 복합레진(Composite resin, CR)은 치수절단술이 시행된 치아에서 심미적 요구를 충족하는 최종수복재로 제안되었다. CR이 미세누출로 인한 문제를 야기할 수 있지만 치수복조제로 MTA를 사용하는 경우 MTA의 우수한 밀봉능력 및 경화 후 낮은 용해성은 CR의 미세누출 문제를 상쇄시킬 수 있다는 연구가 있다[15].

치수복조제 적용 후 최종수복재를 통한 완전한 밀폐는 치료의 성공을 좌우하는 요인이 될 수 있다. Tricalcium silicate 기반의 치수복조제들을 대상으로 생활치수치료의 성공률이나 미세누출 정도를 평가한 연구들은 이루어져 왔으나 상방의 수복재를 적용하였을 때 치료의 성공률을 비교한 연구는 미비한 실정이다. 이에 이 연구는 우식에 의해 치수가 노출된 영구대구치에서 BD과 RMTA의 치수복조제 및 SSC과 CR의 최종수복재를 적용하여 치료한 부분치수절단술 증례들의 임상 및 방사선학적 비교 평가를 통해 각 치수복조제 및 최종수복재가 치료 결과에 미치는 영향에 대해 알아보하고자 한다.

## II. 연구 대상 및 방법

본 연구는 조선대학교 치과병원 임상 연구 윤리 위원회(Institutional Review Board, IRB)의 승인 하에 시행되었다(CUDHIRB-1902-004).

### 1. 연구 대상

2015년 1월부터 2017년 12월까지 2년간 조선대학교 치과병원 소아치과에서 임상 및 방사선학적 검사를 통해 영구대구치의 상아질의 우식으로 진단되어 부분치수절단술을 시행 받은 환자들을 대상으로 하였다.

환자들의 초진 시 기록에 근거하여 다음의 기준에 부합하는 경우 연구에 포함하였다

- 1) 통증 등의 임상 증상이 존재하지 않는 경우
- 2) 타진에 반응이 없으며, 전정부에 부종 및 치아의 동요도가 없는 경우
- 3) 내흡수, 외흡수 및 치주인대와 주변 골의 방사선학적 검사에서 병적인 변화가 없는 경우

이들 중 다음의 기준에 부합하는 경우는 연구에서 제외하였다.

- 1) 진료를 받은 이후 재내원하지 않은 경우
- 2) 방사선 사진이 명확하지 않거나 전자의무기록이 정확하게 기록되지 않았다고 판단된 경우
- 3) 치료 후 경과관찰 기간이 1년 미만인 경우

최종적으로 연구에 포함된 환자 수는 47명이었으며 55개의 치아를 평가하였다.

### 2. 연구 방법

#### 1) 부분치수절단술

연구에서 시행된 부분치수절단술의 과정은 다음과 같다(Fig. 1). 치료는 조선대학교 치과병원 소아치과의사들에 의해 수행되었다. 1 : 100,000 epinephrine을 포함한 2% lidocaine으로 국소 마취를 시행한 후, 치아는 러버댐으로 격리되었다. 법랑질의 와동 형성은 high speed handpiece와 330번 carbide bur를 사용하여 시행하였고, low speed handpiece와 round bur를 사용하여 우식 상아질을 완전히 제거하였다. 감염상아질을 제거하는 도중 1 - 2 mm의 치수가 노출된 경우 노출된 치수조직은 주수하에 high speed handpiece와 diamond round bur를 이용해 2 - 3 mm의 깊이로 제거되었다. 치수절단 후, 5분 이내에 지혈이 되는 가벼운 출혈이 있는 치아에 한해 부분치수절단술이 시행되었다. 지혈은 생리식염수를 이용한 세척과 멸균된 면구를 이용

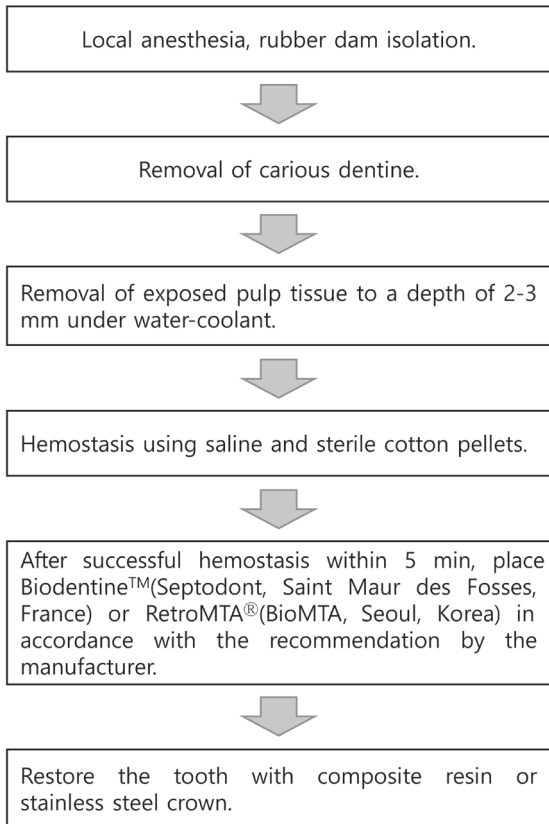


Fig. 1. Partial pulpotomy protocol.

해 달성되었다. 술자에 따라 이 과정에서 2.5% 차아염소산나트륨(NaOCl)과 생리식염수를 함께 사용하거나 생리식염수만을 사용하기도 하였다. 지혈이 달성된 후 RMTA 또는 BD이 치수복조재로 사용되어 치수조직 상방에 제조사의 지시에 따라 적용되었다. BD을 치수복조재로 사용하는 경우 술자에 따라 최종수복 시기는 차이를 보였다. 15분 경과 후 SSC 또는 CR으로 최종수복을 시행하거나 치수복조 후 복조재 상방에 젖은 면구와 임시수복재 충전 후 2 - 3일 이내에 재내원하여 면구와 임시수복재를 제거하고 최종수복을 시행하였다. RMTA가 치수복조재로 사용될 때는 3 - 5분 정도 경과 후 제조사의 지시에 따라 레진강화형 글라스아이오노머(resin modified glass ionomer, RMGI)를 이장재로 적용하고 SSC 또는 CR으로 최종수복을 시행하였다.

2) 평가

(1) 전자의무기록 평가

환자들의 전자의무기록을 이용하여 환자의 연령, 사용된 치수복조재 및 최종수복재, 치료가 실패했을 때 발생한 합병증의 종류, 추적조사 기간에 대한 기록이 수집되었다.

Table 1. Assessment of clinical and radiographic outcomes

	Failure Criteria
Clinical evaluation	Sensitivity to percussion Fistula Pathological mobility Pain
Radiographic evaluation	External root resorption Internal root resorption Furcation radiolucency Periapical radiolucency Periodontal ligament widening

(2) 방사선 사진 평가

추적 조사 과정에서 방사선 사진을 확인하여 병적 소견에 대해 평가하였다. 환자의 치료 후 방사선 사진에 대한 평가는 독립된 두 명의 조사자에 의해 시행되었다. 관찰자 간의 의견이 불일치한 경우에는 관찰자들의 의견 조율을 통해 합의에 이르렀다.

(3) 결과 평가

환자의 전자의무기록을 토대로 타진에 대한 반응, 누공, 자발통 및 병적 동요도가 존재하는 경우 임상적 실패로 평가하였다. 방사선학적으로는 술 후 치근의 내 / 외흡수, 분지부나 치근단의 방사선 투과상, 치주인대강의 확장이 나타나는 경우 실패로 평가하였다(Table 1). 각 항목별 케이스 수에 대한 성공 케이스 수의 비율을 성공률로 정의하였다.

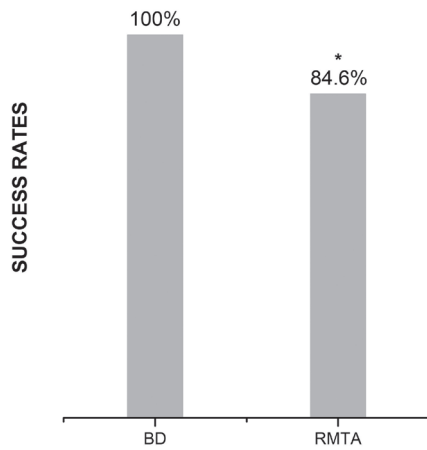
3) 통계학적 분석

각 치수복조재, 최종수복재 및 치수복조재와 최종수복재의 조합에 따른 성공률의 차이를 알아보기 위해 Fisher's exact test를 시행하였다. 방사선학적 성공률에 대한 두 명의 조사자 사이의 합의는 kappa 통계를 사용하여 분석하였다. 통계학적 분석을 위하여 SPSS(version 18.0.0, SPSS, Chicago IL)를 이용하였다.

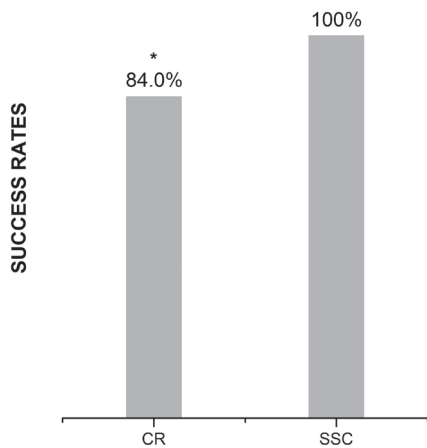
Ⅲ. 연구 성적

6 - 15세, 평균 9.1세의 소아 및 청소년 47명의 영구대구치 55개에서 부분치수절단술이 수행되었다. 치수복조재는 29개의 치아에서 BD이 사용되었고 26개의 치아에서 RMTA가 사용되었다. 최종수복재로는 CR이 25개, SSC이 30개 사용되었다. 술식 후 12개월에서 35개월까지 추적조사를 시행하였고 평균 추적조사 기간은 18.1개월이었다.

전체 성공률은 92.7%(51/55)였다. 치수복조재에 따라서는 BD 이 100%(29/29)의 성공률로 RMTA의 84.6%(22/26)의 성공률에 비해 더 높은 치료 성공률을 보였다( $p < 0.05$ ). 치수복조재의 종류와 관계없이 최종수복재에 따른 성공률을 평가하였을 때, SSC 으로 수복한 경우 100%(30/30)의 성공률을 보여 CR로 수복했을 때의 84.0%(21/25)의 성공률보다 더 높은 성공률을 보였다 (Fig. 2, Fig. 3,  $p < 0.05$ ). 최종수복재와 치수복조재를 함께 비교하여 성공률을 평가했을 때, 치수복조재로 RMTA, 최종수복재로 CR 수복을 시행한 경우 73.3%(11/15)로 가장 낮은 성공률을 보였다. 이 외에 치수복조재로 RMTA와 최종수복재로 SSC을 사용한 경우는 100%의 성공률을 보였고 치수복조재로 BD을 사용한 경우는 최종수복재의 종류와 상관없이 100%의 성공률을 보였



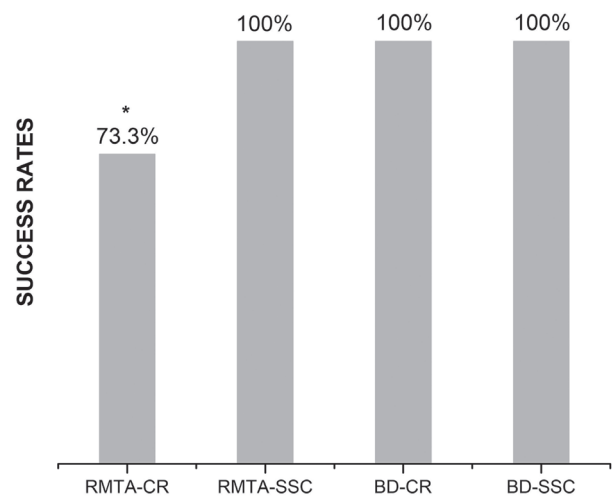
**Fig. 2.** Success rates according to pulp capping material.  
\* : statistically difference by Fisher's exact test  
RMTA : RetroMTA<sup>®</sup>, BD : Biodentine<sup>™</sup>.



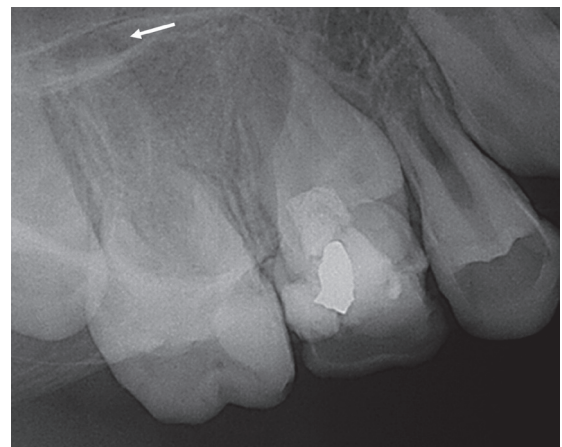**Fig. 3.** Success rates according to final restoration material.  
\* : statistically difference by Fisher's exact test  
CR : Composite resin, SSC : Stainless steel crown.

다(Fig. 4,  $p < 0.05$ ).

주목할 만한 실패는 RMTA를 치수복조재로 적용하고, CR으로 최종 수복한 경우에 발생하였다. 세부적으로 실패를 살펴보면 12개월 후 치근단부 방사선 투과상으로 인한 실패, 1개월 후 저작통으로 인한 실패, 8개월 및 10개월 후 자발통으로 인한 실패가 있었으며 각각의 실패는 서로 다른 치아에서 발생하였다 (Fig. 5, Table 2). 방사선학적 평가는 독립된 두 명의 관찰자에 의해 수행되었으며 관찰자간의 일치율은 98.1%였다. 관찰자 사이의 kappa 계수는 0.66으로 상당한 일치도를 보였다.



**Fig. 4.** Success rates according to the combination of pulp capping material and final restoration material.  
\* : statistically difference by Fisher's exact test  
RMTA : RetroMTA<sup>®</sup>, BD : Biodentine<sup>™</sup>, CR : Composite resin, SSC : Stainless steel crown.



**Fig. 5.** Periapical radiographs of the right maxillary 1<sup>st</sup> molar. At 12 month follow-up, periapical radiolucency is observed.

**Table 2.** Incidences of failed clinical and radiographic outcomes according to the tricalcium silicate material used

	Number	
	Biodentine™	RetroMTA®
Failed clinical outcomes		
Sensitivity to percussion	0	0
Fistula	0	0
Pathological mobility	0	0
Pain	0	3
Failed radiographic outcomes		
External root resorption	0	0
Internal root resorption	0	0
Furcation radiolucency	0	0
Periapical radiolucency	0	1
Periodontal ligament widening	0	0
Total	0	4

#### IV. 총괄 및 고찰

성공적인 치수절단술을 위해 이상적인 치수복조재는 살균성, 생체 적합성 및 우수한 밀봉 특성을 가져야 하며, 치수조직의 재생 및 치유를 도와야 한다[16]. 이번 연구에서는 우식에 의해 치수가 노출된 영구대구치의 부분치수절단술에서 치수복조재로 BD과 RMTA를 사용하였다. BD과 RMTA의 치수절단술에서의 성공률에 대한 연구들 중 Bani 등[17]은 유구치의 치수절단술에서 MTA와 BD의 임상 및 방사선학적 결과를 평가하였다. 24개월 후 추적관찰에서 BD은 96.8%의 임상적 성공률과 93.6%의 방사선학적 성공률을 보였고 이는 MTA의 성공률과 유사한 결과였다. Kusum 등[18]은 유치의 치수절단술에서 치수복조재로 MTA, BD의 효능을 평가하였다. 3, 6, 9개월 후 임상적 평가에서 BD은 100%의 성공률을 보였고, 9개월 후 방사선학적 평가에서는 92.8%의 성공률을 보였다. 영구치의 부분치수절단술에서 여러 MTA의 임상적 적용을 비교 평가한 Kang 등[11]의 연구에서 RMTA는 96.0%의 성공률을 보였고, 유치의 치수절단술에서 RMTA의 임상적 적용을 평가한 Kang 등[19]의 연구에서 RMTA는 94.7%의 성공률을 보였다. 이번 연구의 성공률 평가에서 BD은 100%의 성공률로 이 전의 연구 결과들의 높은 성공률과 일치하게 나타난 반면 RMTA는 84.6%의 성공률로 이전의 연구들과 어느 정도 차이를 보였다. 이는 연구들 간에 술식 과정 상의 차이, 표본 크기의 차이, 추적관찰 기간의 차이, 치수 노출 부위 및 수복 부위의 차이 등에 기인할 수 있다.

치수치료의 장기적인 성공을 위해서는 근본적으로 치수를 완전히 덮어 박테리아의 침입이 반복되지 않도록 남아있는 생활 치수조직을 누출로부터 보호하는 것이 필요하다[20]. 치료의 실패가 주로 수복물 변연의 미세 누출에 의한 세균 감염으로 일어난다는 점에서 치수절단술 후 변연 누출을 줄이고 완벽한 밀봉을 위한 적절한 치수복조재와 최종수복재를 선택하는 것은 더욱 중요하다[19,21]. Sinkar 등[22]은 치근분지부 수복용 제재로서 ProRoot MTA, BD, RMTA의 밀봉능력을 메틸렌 블루 염색제의 흡수를 통해 평가했는데 이 때 BD이 가장 적은 염색제의 흡수를, RMTA가 가장 많은 염색제의 흡수를 보였다고 하였다. 그들은 BD의 높은 생물 광화 능력, 결정화 과정에서 형성되는 태그와 유사한 구조, 인접 근관 상아질로부터 칼슘과 실리콘의 흡수능력 및 최소의 미세 누출 등이 다른 제재들과 비교하여 더 우수한 BD의 밀봉능력에 기여한다고 하였다. Lertmalapong 등[23]은 치근단이 개방된 모델에서 apical plug로서 ProRootMTA, BD, RMTA 등 다양한 바이오세라믹제재의 박테리아 누출과 변연 적합성을 평가하였고 그 결과 BD이 우수한 변연적합성과 낮은 박테리아 누출을 보인다고 하였다. 그들은 BD은 작은 입자 크기로 인한 큰 표면적과 수분 흡착에 따른 부피 팽창으로 치근 상아질과의 틈을 줄여 우수한 밀봉을 형성하지만 BD이 0.2 - 6%까지 부피가 팽창하는데 반해 RMTA는 0.09%의 부피 팽창만이 이루어져 틈이 더욱 크게 형성되어 박테리아 누출 평가에서 낮은 결과를 보인다고 하였다. 이번 연구의 치수복조재 평가에서 BD은 RMTA에 비해 높은 성공률을 보였으며 이는 위의 연구 결과들과 일치하는 결과로 판단할 수 있다( $p < 0.05$ ).

Systematic review와 임상연구를 포함한 여러 치수절단술의 생존 분석 연구들은 누출로부터 치수조직의 보호에 최종수복재 역시 중요하다는 결론에 접근했으며 우수한 금관의 수복이 장기적인 성공률을 가지는 핵심적인 열쇠 중 하나라고 결론 내렸다[24]. Kunert 등[25]은 8 - 79세의 소아, 청소년 및 성인을 대상으로 영구치의 치수절단술 후 생존율을 1 - 29년까지 추적 조사하여 분석하였는데 치수절단술이 시행된 치아를 가장 적절히 수복하는 것은 금관이라고 하였으며 그 뒤를 아말감이 뒤따른다고 하였다. 그들은 치수절단술 후 레진으로 최종 수복하는 경우 치아구조가 취약해지고 치아 파절의 발생율이 높아져 술식의 실패율이 263%까지 증가된다고 하였다. 유구치 인접면 수복물의 생존율에 대한 Jih 등[26]의 연구는 SSC이 높은 성공률을 보였으며 CR은 이차우식의 발생률이 높았다고 보고하였다. 또한 구치부 CR의 수명에 대한 이전의 연구들은 구치부 CR의 재수복을 결정하는 가장 중요한 원인으로 이차우식 또는 치아와 수복물의 파절을 보고하였으며 성인보다는 어린이에서 이차우식이 차지하는 비율이 높다고 하였다[27]. 이번 연구에서도 이전의 연구들과

유사하게 최종수복재의 평가에서 SSC이 CR에 비해 높은 성공률을 보였다( $p < 0.05$ ). 다만 이번 연구는 6 - 15세의 소아 및 청소년들을 대상으로 술식 후 12 - 35개월까지 추적 조사된 치아들에 대해 평가하여 최종수복재로 CR 수복 후 치아 및 수복물의 파절은 관찰되지 않았다.

최종수복재와 치수복조재를 함께 고려하여 치료의 성공, 실패를 평가했을 때 최종수복재로 CR, 치수복조재로 RMTA를 사용한 경우에만 실패가 있었고 이 때의 성공률은 73.3%였다( $p < 0.05$ ). 치수복조재가 치질과 상부 수복재 사이에 위치한다는 점에서 치질에 대한 치수복조재의 결합력과 치수복조재와 상방의 수복재와의 결합력을 함께 고려해야 한다. Jontarat 등[28]의 연구에 따르면 경화 24시간 후 상아질에 대한 BD과 RMTA의 전단결합강도는 유의미한 차이가 없다고 하였다. BD과 CR에 대한 전단결합강도에서 Cantenkin, Avci[29]는 BD과 MTA의 metacrylate 기반 복합레진과 silorane 기반 복합레진 및 GIC에 대한 전단결합강도를 측정하였을 때 BD은 재료들과의 결합강도가 MTA와 유사하였고 특히 Methacrylate 기반 복합레진과는 MTA보다도 높은 결합강도를 보였으며 이는 임상적으로 복합레진의 중합수축을 상쇄할만 한 수준이었다고 하였다. BD의 상방에 CR을 직접 수복하는데 반해 RMTA의 제조사는 치수복조 후 이장재를 상방에 적용하고 CR을 수복하도록 하고 있다. 이에 이번 술식 과정에서는 RMTA의 상방에 RMGI를 적용하고 CR 수복을 시행하였다. BD 및 RMGI와 CR의 전단결합강도를 평가한 Velagala 등[30]의 연구는 CR에 대한 RMGI의 전단결합강도가 CR과 BD의 결합강도보다 높다고 하였다. 이에 대해 RMGI는 CR과 유사한 레진화합물로 구성되어 레진접착제 내 hydroxyethyl methacrylate(HEMA)를 매개로 화학결합을 형성하고 또한 CR의 미반응 methacrylate group이 RMGI와 공중합으로 부가적인 화합물을 형성하여 결합력이 강화되었을 것이라고 판단할 수 있다[31]. RMTA와 RMGI의 결합력에 대해서는 RMGI의 표면 전처치제로 사용되는 약산인 polyacrylic acid가 관여할 것으로 추정되는데 polyacrylic acid의 카르복실기가 RMTA의 칼슘과 상호작용하여, 칼슘염을 형성하고 화학적 결합을 형성함으로써 결합력에 기여할 것으로 유추할 수 있다[32]. 그러나 RMTA와 상방 수복물의 결합력에 대한 평가 및 이를 다른 치수복조재와 상방 수복물의 결합력과 비교한 연구는 아직 진행되지 않아 이에 대한 후속 연구가 필요할 것으로 사료된다. 이번 연구에서는 RMTA와 CR의 조합에서 실패가 발생하였는데 RMGI와 CR의 결합력이 BD과 CR의 결합력보다 높다는 점에서 RMTA와 RMGI의 결합력이 실패에 기여했을 것으로 유추할 수 있으며 이에 대해서는 후속 연구가 필요할 것으로 사료된다.

이번 연구의 치수절단술 과정 중 술자에 따라 몇몇 술식 과정

에서 차이가 있었는데 치수절단 후 지혈 및 세척과정에서 사용된 제재의 차이와 BD 적용 후 최종수복 시기의 차이였다. 치수절단 후 지혈과정에서는 술자에 따라 2.5% NaOCl과 생리식염수를 함께 사용하거나 생리식염수만을 사용하였다. 치수절단술에서 출혈을 조절하는 다양한 방법들에 대한 연구가 진행되었지만 생리식염수와 NaOCl 중 어떤 제재가 더 효과적인지에 대해서는 아직 불분명하다[33]. 생리식염수와 비교하여 NaOCl이 지혈작용, 세균의 감소, 병적 조직의 제거에 더 효과적이라고 보고한 연구도 존재하지만 생리식염수가 NaOCl보다 더 나은 조직학적 반응을 일으킨다는 연구도 존재한다[34,35]. 또한 NaOCl과 생리식염수 모두 부분치수절단술의 치료에 임상적, 방사선학적으로 유의미한 차이가 없다는 연구도 존재하였다[36]. 위의 결과들로 미루어 지혈과정에서 사용된 제재의 차이 역시 치수절단술의 결과에 영향을 주는 인자 중 하나일 수 있음을 유추할 수 있으나 결정적 인자로 판단하기는 어려워 후속 연구가 필요할 것으로 사료된다. 술자에 따라 차이를 보이는 또 다른 과정은 BD 적용 후 최종 수복 시기에 대한 차이로 BD의 경화 후 수복과 임시 수복 2 - 3일 후 최종 수복한 경우가 존재하였다. BD의 경우 최종 수복 시기에 대해 12분 후, 45분 후, 2주 후 또는 그 이상 경화 후에 최종 수복 시행을 권장하는 등 다양한 주장이 존재한다[37-39]. Hashem 등[37]은 BD이 중합수축에 저항하기 위한 전단결합강도를 지니기 위해서는 최소 2주의 시간이 필요하다고 주장하였고 Song 등[39]은 BD의 12분 초기 경화 후 최종수복을 시행하는 경우 기존의 MTA와 유사한 전단결합강도를 보이지만 최소한의 미세누출을 위해서는 최소 24시간 이상의 경화시간이 필요하다고 보고하였다. 위의 결과를 통해 BD 적용 후 최종 수복 시기 역시 치수절단술의 결과에 영향을 주는 인자 중 하나로 유추할 수 있으나 최종수복 시기에 대해 장기적인 관찰 및 예후를 평가한 연구는 부족하여 이에 대한 후속 연구 역시 필요할 것으로 사료된다.

이번 연구 결과를 받아들임에 있어 치료 결과가 임상 및 방사선학적 측면에서만 해석한 후향적 연구라는 점과 성공률을 통계학적으로 분석하기에 표본 수가 다소 부족하였다는 점, 술식 과정 중의 지혈 및 세척 제재 사용의 차이나 최종수복 시기 등의 변수통제가 이루어지지 않았다는 점 등은 이번 연구의 한계로 존재한다. 이에 이후에는 변수가 통제된 조건 하에 더 많은 수의 시편을 대상으로 치수복조재와 최종수복재의 영향을 평가하는 추가적인 연구가 필요할 것으로 사료된다.

이번 연구에서 영구대구치의 부분치수절단술에서의 성공률을 평가하였을 때 치수복조재에서는 BD이, 최종수복재에서는 SSC이 더 적합한 결과를 보여주었다. 그러나 BD과 RMTA는 각각의 장, 단점을 가진 치수복조재로 치수복조재의 선택에 있어

밀봉능력 외에도 치수복조재의 유지력, 치수복조재와 치수의 반응, 경화에 걸리는 시간, 환아의 협조도 등 여러 고려 사항들이 존재하며 이는 최종수복물인 SSC과 CR의 선택에 있어서도 마찬가지이다. 따라서 여러 고려사항을 포함한 임상상의 종합적인 판단으로 적절한 치수복조재와 최종수복재의 선택이 필요할 것으로 사료된다.

## V. 결 론

이 연구는 우식에 의해 치수가 노출된 영구대구치를 BD과 RMTA의 치수복조재 및 SSC와 CR의 최종수복재를 적용하여 치료한 부분치수절단술 증례들의 임상 및 방사선학적 평가를 통해 다음과 같은 결과를 얻었다.

치수복조재에 대한 평가 시 BD이 RMTA에 비해 더 높은 치료 성공률을 보였다( $p < 0.05$ ). 치수복조재의 종류와 관계없이 최종 수복재를 평가하였을 때 SSC으로 수복하였을 때 CR으로 수복한 경우에 비해 더 높은 성공률을 보였다( $p < 0.05$ ). 치수복조재로 RMTA를 사용하고 최종수복재로 CR을 사용한 경우에 가장 낮은 성공률을 보였다( $p < 0.05$ ).

## Authors' Information

Jimi Lee <https://orcid.org/0000-0003-4200-1055>

Nanyoung Lee <https://orcid.org/0000-0002-4738-9389>

Sangho Lee <https://orcid.org/0000-0003-2513-6871>

Myeongkwan Jih <https://orcid.org/0000-0001-9579-076X>

## References

- Fong CD, Davis MJ : Partial pulpotomy for immature permanent teeth, its present and future. *Pediatr Dent*, 24:29-32, 2002.
- American Academy Of Pediatric Dentistry : Pulp Therapy for Primary and Immature Permanent Teeth. Available from URL: [https://www.aapd.org/globalassets/media/policies\\_guidelines/bp\\_pulptherapy.pdf](https://www.aapd.org/globalassets/media/policies_guidelines/bp_pulptherapy.pdf) (Accessed on November 1, 2019).
- Parisay I, Ghodduji J, Forghani M : A review on vital pulp therapy in primary teeth. *Iran Endodontic J*, 10:6-15, 2015.
- Guelmann M, McIlwain MF, Primosch RE : Radiographic assessment of primary molar pulpotomies restored with resin-based materials. *Pediatr Dent*, 27:24-27, 2005.
- Schuurs AH, Gruythuysen RJ, Wesselink PR : Pulp capping with adhesive resin-based composite vs. calcium hydroxide: a review. *Endod Dent Traumatol*, 16:240-250, 2000.
- El-Meligy OA, Avery DR : Comparison of mineral trioxide aggregate and calcium hydroxide as pulpotomy agents in young permanent teeth (Apexogenesis). *Pediatr Dent*, 28:399-404, 2006.
- Saidon J, He J, Spangberg LS, *et al.* : Cell and tissue reactions to mineral trioxide aggregate and Portland cement. *Oral Surg Oral Med Oral Pathol Oral Radiol Endod*, 95:483-489, 2003.
- Torabinejad M, Hong CU, McDonald F, Pitt Ford TR : Physical and chemical properties of a new root-end filling material. *J Endod*, 21:349-353, 1995.
- Singh H, Kaur M, Markan S, Kapoor P : Biodentine: A promising dentin substitute. *J Interdiscipl Med Dent Sci*, 2:140, 2014.
- Rajasekharan S, Martens LC, Verbeeck RM, *et al.* : Biodentine™ material characteristics and clinical applications: a 3 year literature review and update. *Eur Arch Paediatr Dent*, 19:1-22, 2018.
- Kang CM, Sun Y, Shin Y, *et al.* : A randomized controlled trial of various MTA materials for partial pulpotomy in permanent teeth. *J Dent*, 60:8-13, 2017.
- Chung CJ, Kim E, Shin SJ, *et al.* : Effects of two fast-setting calcium-silicate cements on cell viability and angiogenic factor release in human pulp-derived cells. *Odontology*, 104:142-151, 2016.
- Mass E, Zilberman U : Long-term radiologic pulp evaluation after partial pulpotomy in young permanent molars. *Quintessence Int*, 42:547-554, 2011.
- Seale NS : The use of stainless steel crowns. *Pediatr Dent*, 24:501-505, 2002.
- Hutcheson C, Seale NS, Wright J, *et al.* : Multi-surface composite vs stainless steel crown restorations after mineral trioxide aggregate pulpotomy: A randomized controlled trial. *Pediatr Dent*, 31:460-467, 2012.
- Zhang W, Yelick PC : Vital pulp therapy-current progress of dental pulp regeneration and revascularization. *Int J Dent*, 2010:856087, 2010.
- Bani M, Aktaş N, Çınar Ç, Odabaş ME : The clinical and radiographic success of primary molar pulpotomy using Biodentine™ and mineral trioxide aggregate: A 24-month randomized clinical trial. *Pediatr Dent*, 39:284-288, 2017.
- Kusum B, Rakesh K, Richa K : Clinical and radiographical

- evaluation of mineral trioxide aggregate, biodentine and propolis as pulpotomy medicaments in primary teeth. *Restor Dent Endod*, 40:276-285, 2015.
19. Kang CM, Kim SH, Song JS, *et al.* : A randomized controlled trial of ProRoot MTA, OrthoMTA and RetroMTA for pulpotomy in primary molars. *Oral Dis*, 21:785-791, 2015.
  20. Gruythuysen RJ, Weerheijm KL : Calcium hydroxide pulpotomy with a light-cured cavity-sealing material after two years. *ASDC J Dent Child*, 64:251-253, 1997.
  21. Ajami AA, Jafari Navimipour E, Daneshpoooy M, *et al.* : Comparison of shear bond strength of resin-modified glass ionomer and composite resin to three pulp capping agents. *J Dent Res Dent Clin Dent Prospects*, 7:164-168, 2013.
  22. Sinkar RC, Patil SS, Jogad NP, Gade VJ : Comparison of sealing ability of ProRoot MTA, Retro MTA, and Biodentine as furcation repair materials: An ultraviolet spectrophotometric analysis. *J Conserv Dent*, 18:445-448, 2015.
  23. Lertmalapong P, Jantarat J, Srisatjaluk RL, Komoltri C : Bacterial leakage and marginal adaptation of various bioceramics as apical plug in open apex model. *J Investig Clin Dent*, 10:e12371, 2019.
  24. Lin PY, Chen HS, Wang YH, Tu YK : Primary molar pulpotomy: a systematic review and network meta-analysis. *J Dent*, 42:1060-1077, 2014.
  25. Kunert GG, Kunert IR, da Costa Filho LC, de Figueiredo JAP : Permanent teeth pulpotomy survival analysis: retrospective follow-up. *J Dent*, 43:1125-1131, 2015.
  26. Jih MK, Lee SH, Lee NY : Retrospective study of survival rates according to the type of dental restoration of proximal caries in primary molars, *J Korean Acad Pediatr Dent*, 42:249-256, 2015.
  27. Jung YS, Shin JS : 5 year cumulative survival rate of composite resin restorations in permanent first molars. *J Korean Acad Pediatr Dent*, 46:310-317, 2019.
  28. Jontarat J, Ritsayam S, Banomyong D, Chaimanakarn C : Early and 24-hour shear bond strength to dentine of three calcium silicate based pulp capping materials. *M Dent J*, 38:177-183, 2018.
  29. Cantenkin K, Avci S : Evaluation of shear bond strength of two resin-based composites and glass ionomer cement to pure tricalcium silicate-based cement (Biodentine®). *J Appl Oral Sci*, 22:302-306, 2014.
  30. Velagala L Deepa, Bhargavi Dhamaraju, Indira Priyadharsini Bollu, Tandri S Balaji : Shear bond strength evaluation of resin composite bonded to three different liners: TheraCal LC, Biodentine, and resin-modified glass ionomer cement using universal adhesive: An in vitro study. *J Conserv Dent*, 19:166-170, 2016.
  31. Kerby RE, Knobloch L : The relative shear bond strength of visible light-curing and chemically curing glass-ionomer cement to composite resin. *Quintessence Int*, 23:641-644, 1992.
  32. Yesilyurt C, Yildirim T, Taşdemir T, Kusgoz A : Shear bond strength of conventional glass ionomer cements bound to mineral trioxide aggregate. *J Endod*, 35:1381-1383, 2009.
  33. Aguilar P, Linsuwanont P : Vital pulp therapy in vital permanent teeth with cariously exposed pulp: a systematic review. *J Endod*, 37:581-587, 2011.
  34. Accorinte M, Loguercio AD, Reis A, Holland R : Effects of hemostatic agents on the histomorphologic response of human dental pulp capped with calcium hydroxide. *Quintessence Int*, 38:843-852, 2007.
  35. Cox CF, Hafez AA : Biocomposition and reaction of pulp tissues to restorative treatments. *Dent Clin North Am*, 45:31-48, 2001.
  36. Özgür B, Uysal S, Güngör HC : Partial pulpotomy in immature permanent molars after carious exposures using different hemorrhage control and capping materials. *Pediatr Dent*, 39:364-370, 2017.
  37. Hashem DF, Foxtan R, Banerjee A, *et al.* : The physical characteristics of resin composite-calcium silicate interface as part of a layered/laminate adhesive restoration. *Dent Mater*, 30:343-349, 2014.
  38. Malkondu Ö, Karapinar Kazandağ M, Kazazoğlu E : A review on biodentine, a contemporary dentine replacement and repair material. *Biomed Res Int*, 2014:160951, 2014.
  39. Song YH, Lee NY, Lee SH, Jih MK : Microleakage and shear bond strength of biodentine at different setting time. *J Korean Acad Pediatr Dent*, 45:344-353, 2018.



국문초록

## 치수복조재와 최종수복재에 따른 대구치 부분치수절단술의 비교

이지미<sup>1</sup> 전공의 · 이난영<sup>1,2</sup> 교수 · 이상호<sup>1,2</sup> 교수 · 지명관<sup>1,2</sup> 교수

<sup>1</sup> 조선대학교 치과대학 소아치과학교실

<sup>2</sup> 조선대학교 구강생물학 연구소

이 연구의 목적은 우식에 의해 치수가 노출된 영구대구치에서 Biodentine™(BD)과 RetroMTA®(RMTA)의 치수복조재 및 stainless steel crown(SSC)와 composite resin(CR)의 최종수복재를 적용하여 치료한 부분치수절단술 증례들의 임상 및 방사선학적 비교 평가를 통해 각 치수복조재 및 최종수복재가 치료 결과에 미치는 영향을 알아보는 것이다.

영구대구치의 상아질의 우식으로 진단되어 부분치수절단술을 받은 소아 및 청소년을 대상으로 경과관찰 기간이 1년 이상인 증례를 선정하여 임상적 평가 및 방사선학적 평가를 통해 치료의 성공률을 평가하였으며 각 성공률에 대해 Fisher's exact test로 통계 분석하였다.

치수복조재에 대한 평가에서 BD이 RMTA에 비해 더 높은 치료 성공률을 보였다( $p < 0.05$ ). 치수복조재의 종류와 관계없이 최종수복재를 평가하였을 때 SSC으로 수복했을 때 CR으로 수복한 경우에 비해 더 높은 성공률을 보였다( $p < 0.05$ ). 치수복조재로 RMTA를 사용하고 최종수복재로 CR을 사용한 경우에 가장 낮은 성공률을 보였다( $p < 0.05$ ).