

## The Relationship between Additional Mesiopalatal Roots of Maxillary Primary Second Molars and Premolars

Woobum Jung<sup>1</sup>, Koeun Lee<sup>1</sup>, Misun Kim<sup>2,3</sup>, Okhyung Nam<sup>1,2</sup>, Sungchul Choi<sup>1,2</sup>, Kwangchul Kim<sup>2,3</sup>, Hyoseol Lee<sup>1,2</sup>

<sup>1</sup>Department of Pediatric Dentistry, Kyung Hee University Dental Hospital, Seoul, Korea

<sup>2</sup>Department of Pediatric Dentistry, School of Dentistry, Kyung Hee University

<sup>3</sup>Department of Pediatric Dentistry, Kyung Hee University Dental Hospital at Gangdong

### Abstract

The primary maxillary second molars usually have three roots. However, an additional root located mesiopalatally is occasionally observed. This study aimed to determine the relationship between a mesiopalatal root of primary maxillary second molars and an abnormal eruption pattern of maxillary second premolars. The study was performed on cone beam computed tomography images taken from 916 children who visited the Dental Hospital of Kyung Hee University from 2010 to 2018. 744 serial cross-sectional cone beam computed tomography images were evaluated. The overall incidence of the mesiopalatal root of primary maxillary second molars was 3.2% (n = 24) and the abnormal eruption pattern of maxillary second premolars was 19.2% (n = 143). Especially, patients with the mesiopalatal root of primary maxillary second molars were significantly more likely to have the abnormal eruption pattern on maxillary second premolars ( $p = 0.000$ ). The odds of the abnormal eruption pattern of maxillary second premolars with the mesiopalatal root of primary maxillary second molars was about 13 times higher than those without. The eruption pattern of the permanent successor should be carefully observed and treated if the mesiopalatal root of primary maxillary second molar is existent.

**Key words :** Primary maxillary second molar, Maxillary second premolar, Mesiopalatal root, Abnormal eruption pattern

### I. 서 론

유구치의 치근 개수는 상악 유구치는 3개, 하악 유구치는 2개가 일반적이지만, 부가치근이 나타나기도 한다[1]. 부가치근은 Hertwig 상피 근초로부터 성장하여 발생되는데 정상적인 치근 발생 방식과 유사한 과정으로 만들어진다고 알려져 있으며, 비정상적인 것이 아닌 일반적인 인종 및 형태학적인 변이로 간주된다[2].

하악 유구치 부가치근에 대해서는 많은 연구가 진행되어 왔다 [3-9]. 일반적으로 하악 유구치는 근심측, 원심측에 총 2개의 치근을 가지나, 원심설측에 독립적으로 존재하는 부가치근이 종종 발생할 수 있다. 하악 유구치가 부가치근을 갖는 것은 특정 원주민이나 황인종의 인종적 특성 중 하나라고 하였다[10,11]. 하악 유구치 부가치근 유병률은 1.6 - 27.8%로 다양하게 보고되고 있다(Table 1).

하지만, 상악 유구치의 부가치근에 대한 연구는 상대적으로

Corresponding author : Hyoseol Lee

Department of Pediatric Dentistry, School of Dentistry, Kyung Hee University, 26, Kyunghedae-ro, Dongdaemun-gu, Seoul, 02447, Korea

Tel: +82-2-958-9371 / Fax: +82-2-966-4572 / E-mail: stberryfield@gmail.com

Received March 30, 2020 / Revised June 8, 2020 / Accepted May 13, 2020

많이 이루어지지 않았다. 일반적으로 상악 유구치는 근심협측, 원심협측, 구개측에 총 3개의 치근을 가지나, 근심구개측에 독립적으로 존재하는 부가치근이 발생할 수 있다(Fig. 1). 상악 제2 유구치의 부가치근 유병률에 관한 역학 조사는 보고된 바가 많지 않다. Jorgensen[12]이 649개의 상악 제2유구치 중 8개의 치아에서 부가치근을 발견하여 1.2%의 유병률을 보고하였으며 Ozcan 등[13]은 100개의 상악 제2유구치 중 8개의 치아에서 4개의 치근을 발견하여 4%의 유병률을 보고하였다. 국내 연구에서는 Sim과 Mah[14]가 117개의 상악 제2유구치 중 6개의 치아에서 4개의 치근을 발견하여 3.1%의 유병률을 보고하였다. Kavanagh와 O'sullivan[15]과 Ku 등[16]은 근심구개측 부가치근을 갖고 있는 상악 우측 제2유구치의 증례를 보고하였다.

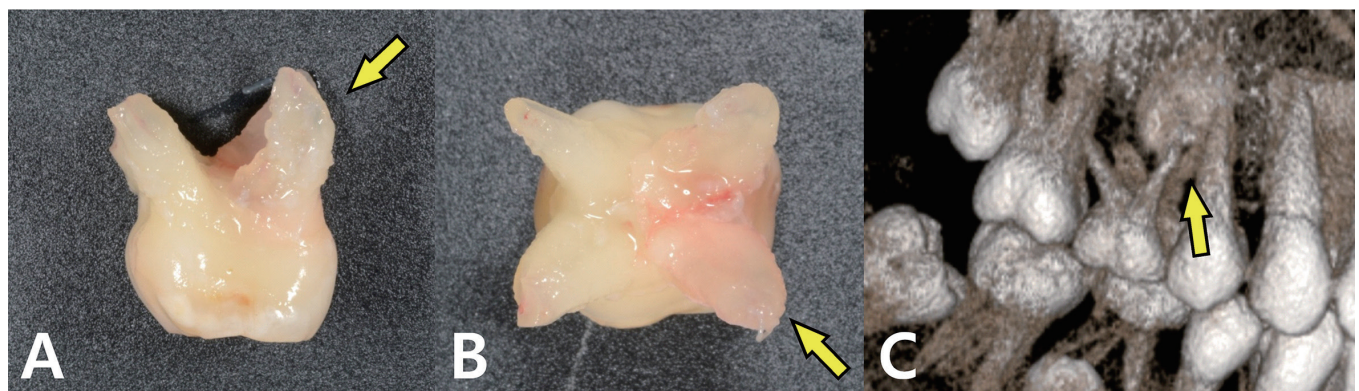
이소맹출은 치아가 비정상 위치로 맹출하는 경우를 말하며, 주로 상악 제1대구치, 하악 측절치 및 상악 견치에서 발생된다[17]. 이소맹출의 원인으로는 맹출에 필요한 공간부족, 비정상적 치배의 위치, 유구치 치근의 흡수 지연 등이 있다. 특히, 유치치근의 생리학적 및 형태학적 이상이 있는 경우 계승 영구치의 정상

적인 맹출을 방해할 수 있다는 것이 논의되어 왔다. Kim 등[18]은 유구치의 불균형적인 치근 흡수가 맹출 전 계승 영구치의 회전을 야기할 수 있다고 하였으며, Hayutin 등[19]은 상악 유구치의 부가치근으로 계승 영구치인 상악 견치 맹출과 유치의 정상적인 치근 흡수가 방해받는다고 하였다. Ku 등[16]은 부가치근이 존재하는 상악 제2유구치와 근심경사와 회전을 동반한 상악 제2소구치에 대한 증례를 보고한 바 있다. 그러나, 유구치의 부가치근과 계승 영구치의 비정상적인 맹출 양상과의 연관성에 대하여 통계적으로 분석을 시행한 연구는 아직까지 없다.

이 연구의 목적은 상악 제2유구치의 근심구개측 치근 발생률을 알아보고, 상악 제2유구치의 근심구개측 치근과 계승 영구치인 상악 제2소구치의 비정상적인 맹출 양상과의 연관성을 조사하는 것이다. 이번 연구에서 상악 제2유구치의 다른 부위에도 생길 수 있는 부가치근에 대한 평가는 하지 않았으며 근심 구개측에 독립적으로 발생하는 부가치근에 대해서만 연구를 진행하였기에 오해의 소지를 없애기 위하여 부가치근이라는 용어 대신 근심구개측 치근이라는 용어를 사용하였다.

**Table 1.** The reported prevalence of additional roots of mandibular primary molars around the world

	Reference	Country	Subjects	Prevalence (%)
Primary mandibular first molar	Song <i>et al.</i> , 2009[3]	Korea	4871	9.7
	Tu <i>et al.</i> , 2010[4]	Taiwan	121	5.0
	Srivathsa, 2015[5]	India	124	4.0
Primary mandibular second molar	Song <i>et al.</i> , 2009[3]	Korea	5210	27.8
	Song <i>et al.</i> , 2010[6]	Korea	92	11.6
	Liu <i>et al.</i> , 2010[7]	China	185	9.7
	Yang <i>et al.</i> , 2013[8]	China	487	27.5
	Srivathsa, 2015[5]	India	124	1.6
	Nagaveni <i>et al.</i> , 2018[9]	India	77	10.4



**Fig. 1.** Configuration of a mesiopalatal root in the primary maxillary second molar on the right side in a 13-year-old boy. (A, B) Clinical photograph, (C) 3-dimensional view of CBCT.

## II. 연구 대상 및 방법

### 1. 연구 윤리

이 연구는 경희대학교 치과병원의 임상 연구 윤리 위원회 (Institutional Review Board, IRB)의 승인 하에 연구가 진행되었다(KH-DT19032).

### 2. 연구 대상

2010년 1월부터 2018년 12월까지 경희대학교 치과병원에 내원하여 전산화 단층 방사선 사진(cone beam computerized tomography, CBCT)을 촬영한 3세부터 12세 어린이 916명을 대상으로 하였다. 환자들의 CBCT 촬영은 과잉치, 이소 맹출, 낭종, 종양의 주소로 이루어졌으며, 연구 대상의 연령은 치아 교환시기의 사람간 편차를 고려하여 후기 혼합치열기 연령인 12세까지 범위를 설정하였다. CBCT 영상에서 상악 제2유구치를 발견할 수 없거나, 상악 제2유구치의 치근 흡수가 발생하여 치근 개수의 측정이 어렵거나, 상악 제2소구치의 형성 지연 또는 결손의 이유로 상악 제2소구치를 발견할 수 없는 경우, 하악을 촬영한 CBCT 영상인 경우는 제외하였다.

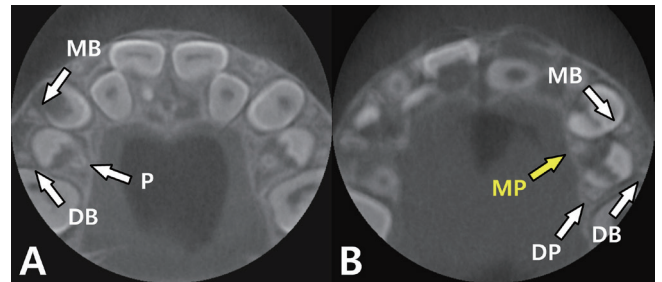
### 3. 연구 방법

CBCT 영상은 Alphard VEGA 3030 (Asahi Roentgen, Kyoto, Japan)를 이용하였으며 D-mode (80 kVp, 5 mA, 0.1/Voxel mm, 17 sec) 또는 I-mode (80 kVp, 3 mA, 0.2/Voxel mm, 17 sec)촬영을 통해 얻어진 영상을 Zetta PACS (Tae Young Soft, Anyang, Korea)를 이용하여 분석하였다.

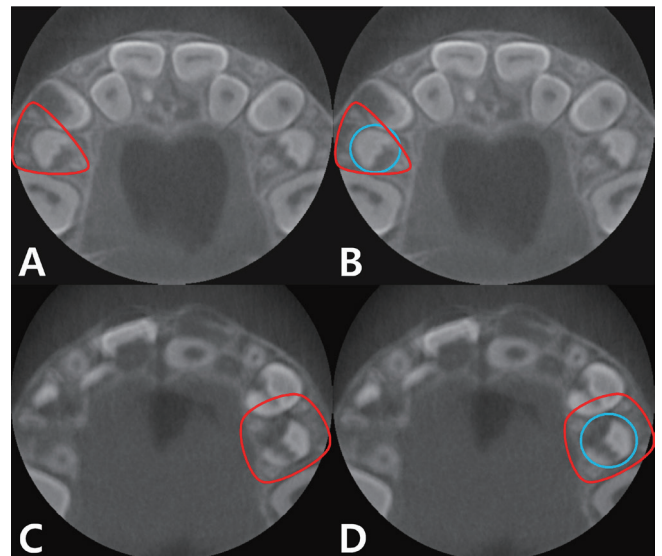
CBCT 영상에서 상악 제2유구치의 치근 개수와 상악 제2소구치의 맹출 양상을 조사하였다. 상악 제2유구치의 치근 개수는 CBCT 영상의 횡단면에서 직접 개수를 확인하여 기록하였다(Fig. 2).

일반적으로 이소맹출이란 치아가 비정상 위치로 맹출하는 경우를 말한다[15]. 이 연구에서는 상악 제2유구치의 치근이 모두 존재하는 상태에서 상악 제2소구치의 맹출 경로를 파악하는 것이기 때문에, 상악 제2소구치의 이소맹출을 확정할 수 없었다. 이에 예상되는 맹출 양상에 대하여 자의적으로 정의하였는데, 상악 제2소구치의 중심축이 상악 제2유구치의 치근을 꼭짓점으로 하는 도형에서 벗어나 있을 경우 상악 제2소구치가 비정상적인 맹출 양상을 보인다고 정의하였다(Fig. 3, 4). 표준 일관성 평가를 하기 위하여 40개의 표본을 무작위로 골라 조사자 내 재현

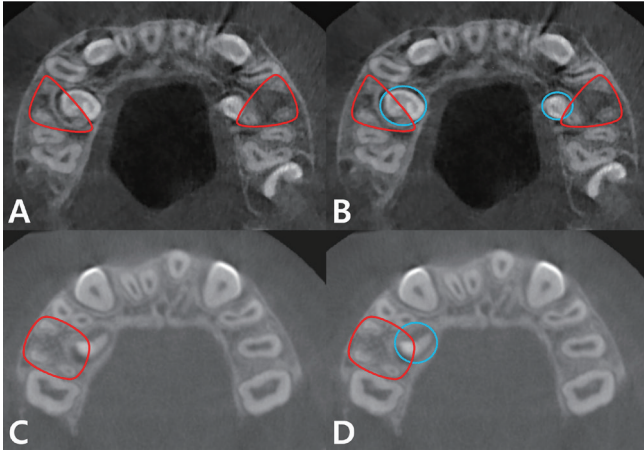
성을 평가하였다. 상악 제2유구치의 치근의 수, 상악 제2소구치의 맹출 양상에 대하여 1명의 치과의사가 같은 CBCT 이미지를 3주 간격으로 판독하였고 조사자 내 신뢰도인 Intraclass Correlation Coefficient (ICC) 값은 모든 항목에서 0.90 이상으로 나타났다.



**Fig. 2.** Roots of primary maxillary second molar in CBCT axial view. (A) 3-rooted primary maxillary second molar (MB: mesiobuccal root, DB: distobuccal root, P: palatal root), (B) 4-rooted primary maxillary second molar (MP: mesiopalatal root, DP: distopalatal root).



**Fig. 3.** Maxillary second premolar with normal eruption pattern in primary maxillary second molar. (A) Triangle formed by the three roots of primary maxillary second molar (Red triangle), (B) The central axis of the maxillary second premolar (Blue circle) is in the triangle, (C) Square formed by the four roots of primary maxillary second molar (Red square), (D) The central axis of the maxillary second premolar (Blue circle) is in the square.



**Fig. 4.** Maxillary second premolar with abnormal eruption pattern in primary maxillary second molar. (A) Triangle formed by the three roots of primary maxillary second molar (Red triangle), (B) The central axis of the maxillary second premolar (Blue circle) is out the triangle, (C) Square formed by the four roots of primary maxillary second molar (Red square), (D) The central axis of the maxillary second premolar (Blue circle) is out the square.

#### 4. 통계 처리

CBCT 통계 처리를 위하여 IBM SPSS statistics 프로그램(Version 20.0, IBM Corp., USA)을 이용하였으며, 각 조사간의 연관성을 살펴보기 위해 Chi-square test를 사용하여 분석하였으며, 상악 제2유구치의 근심구개측 치근이 존재할 경우 계승 영구치인 상악 제2소구치가 정상적인 맹출 양상을 보일 가능성에 비해 비정상적인 맹출 양상을 보일 가능성이 얼마나 높은 지를 수치상으로 표현하기 위해 승산비(odds ratio)를 구하였다. 승산비는 95% 신뢰 수준 내에서 계산하였다.

### III. 연구 결과

#### 1. 인구학적 특성

총 916명 중 조건을 만족하는 744명의 어린이가 최종대상자로 선정되었다(Table 2). 남자는 523명, 여자는 221명으로 남자가 여자보다 약 2배 많았다. 나이는 평균 6.82세로 남자는 평균 6.75세, 여자는 평균 6.97세였다. 대상이 되는 상악 제2유구치와 상악 제2소구치는 총 1315개였다.

#### 2. 상악 제2유구치의 근심구개측 치근

상악 제2유구치의 근심구개측 치근이 존재하는 어린이는 총 744명 중 24명으로 발생률은 3.2%였다(Table 2). 남자는 17명, 여자는 7명으로 발생률은 각각 3.3%, 3.2%였으며, 통계적 유의차는 없었다( $p = 0.961$ ). 전체 1315개의 치아 중에서 근심구개측 치근이 있는 치아는 27개로 약 2%였다. 우측은 657개 중 17개(2.6%), 좌측은 658개 중 10개(1.5%)로, 상악 제2유구치의 근심구개측 치근은 좌측에 비해 우측에서 더 많이 발생하였지만 통계적 유의성은 없었다( $p = 0.172$ ). 상악 제2유구치에 근심구개측 치근이 존재하는 24명의 어린이 중 근심구개측 치근이 편측성으로 발생한 경우는 21명이었으며 양측성으로 발생한 경우는 3명이었다(Table 3).

#### 3. 상악 제2소구치의 맹출 경로 이상

상악 제2소구치가 비정상적인 맹출 양상을 보인 어린이는 총 744명 중 143명으로 발생률은 19.2%였으며 이 중 남자는 100명, 여자는 43명으로 발생률은 각각 19.1%, 19.5%였다(Table 2).

**Table 2.** Incidence of a mesiopalatal root in primary maxillary second molars and an abnormal eruption pattern in maxillary second premolars by gender and location

		Gender			$p$ value	Primary maxillary second molar				Maxillary second premolar			
		Male n (%)	Female n (%)	Total n (%)		Right n (%)	Left n (%)	Total n (%)	$p$ value	Right n (%)	Left n (%)	Total n (%)	$p$ value
Mesiopalatal root	No	506 (96.7)	214 (96.8)	720 (96.8)	0.961	640 (97.4)	648 (98.5)	1288 (97.9)	0.172				
	Yes	17 (3.3)	7 (3.2)	24 (3.2)		17 (2.6)	10 (1.5)	27 (2.1)					
	Total	523 (100)	221 (100)	744 (100)		657 (100)	658 (100)	1315 (100)					
Abnormal eruption pattern	No	423 (80.9)	178 (80.5)	601 (80.8)	0.915					576 (87.7)	540 (82.1)	1116 (84.9)	0.005
	Yes	100 (19.1)	43 (19.5)	143 (19.2)						81 (12.3)	118 (17.9)	199 (15.1)	
	Total	523 (100)	221 (100)	744 (100)						657 (100)	658 (100)	1315 (100)	

$p$  value from Chi-square test

**Table 3.** Distribution of unilateral and bilateral occurrence among subjects who have a mesiopalatal root of primary maxillary second molar and who have an abnormal eruption pattern of maxillary second premolar

		Unilateral n (%)	Bilateral n (%)	<i>p</i> value
Maxillary primary second molar				
Mesiopalatal root	Male	14 (66.7)	3 (100)	0.235
	Female	7 (33.3)	0 (0)	
	Total	21 (100)	3 (100)	
Maxillary second premolar				
Abnormal eruption pattern	Male	53 (63.9)	47 (78.3)	0.062
	Female	30 (36.1)	13 (21.7)	
	Total	83 (100)	60 (100)	

*p* value from Chi-square test

**Table 4.** Incidence of a mesiopalatal root of maxillary primary second molars according to eruption patterns of maxillary second premolars

Mesiopalatal root	Maxillary second premolar			<i>p</i> value	Odds ratio (95% CI)
	Normal eruption pattern n (%)	Abnormal eruption pattern n (%)	Total n (%)		
No	1114 (99.2)	174 (90.6)	1288 (97.9)	0.000	12.805 (5.662 - 28.955)
Yes	9 (0.8)	18 (9.4)	27 (2.1)		
Total	1123 (100)	192 (100)	1315 (100)		

*p* value from Chi-square test

통계적 유의차는 없었다( $p = 0.915$ ). 상악 제2소구치의 비정상적인 맹출 양상은 전체 1315개 중 199개로 발생률은 15.1%였다. 우측은 657개 중 81개(12.3%), 좌측은 658개 중 118개(17.9%)로 좌측에서 더 높은 비율로 관찰되었으며, 통계적 유의차가 있었다( $p = 0.005$ ).

상악 제2소구치가 비정상적인 맹출 양상을 보이는 143명의 어린이 중 비정상적인 맹출 양상이 편측성으로 나타난 경우는 83명이었으며 양측성으로 나타난 경우는 60명이었다(Table 3). 통계적 유의차는 없었다( $p = 0.062$ ). 상악 제2유구치가 근심구개측 치근이 없을 때, 상악 제2소구치의 비정상적인 맹출 양상이 나타나는 경우는 1288개 중 174개(13.5%)인 반면, 상악 제2유구치의 근심구개측 치근이 존재할 때 상악 제2소구치가 비정상적인 맹출 양상을 보이는 경우는 전체 27개 중 18개(66.7%)로 통계적 유의차가 있었다(Table 4,  $p = 0.000$ ). 상악 제2유구치의 근심구개측 치근이 존재하는 경우 계승 영구치인 상악 제2소구치가 비정상적인 맹출 양상을 보일 승산(odds)이 상악 제2유구치의 근심구개측 치근이 존재하지 않는 경우 상악 제2소구치가 비정상적인 맹출 양상을 보일 승산(odds)에 비해 12.805배 높았다(Table 4).

#### IV. 총괄 및 고찰

상악 제2유구치의 근심구개측 치근 발생률은 이 연구 대상자 744명에서 3.2%(24명), 전체 치아 1315개에서 2%(27개)로 나타났다. 상악 제2소구치의 비정상적인 맹출 양상 발생률은 이 연구 대상자에서 19.2%로 나타났으며 우측에 비해 좌측에서 더 높은 비율로 발생하였다. 상악 제2유구치가 근심구개측 치근을 갖고 있는 경우 계승 영구치인 상악 제2소구치의 비정상적인 맹출 양상을 보일 위험성이 약 13배 더 높았다.

상악 제2유구치의 근심구개측 치근 발생률은 3.2%로 국내에서 발표된 하악 제2유구치의 부가치근 발생률인 11.6%와 27.8%에 비해서 낮은 수치를 보였다[3,6]. 상악 제2유구치의 부가치근 발생률에 대하여 Jorgensen[12]은 1.2%로 보고하였으며, Ozcan 등[13]은 4%의 유병률을 보고하였고, Sim과 Mah[14]은 3.1%의 유병률을 보고하였다. 이는 기존에 발표되었던 하악 제2유구치의 부가치근 발생률인 1.6 - 27.8%에 비해 낮은 수치로 제2유구치의 부가치근 발생률은 일반적으로 상악이 하악에 비해 낮다고 할 수 있다. Song 등[3]은 하악 유구치에 부가치근이 존재할 경우, 후방 인접 구치가 부가치근을 갖고 있을 확률이 94.3% 이

상이라고 하였다. 반면, Kim 등[20]의 상악 대구치의 부가치근에 대한 연구는 814개의 상악 제1대구치 중 부가치근을 갖는 치아는 없었으며 821개의 상악 제2대구치 중 4개(0.4%)의 치아에서 부가치근의 발생을 보고하였다. 향후, 상악 유구치와 대구치의 부가치근에 대한 연관성에 대해서 추가적인 연구가 필요하다.

이번 연구에서 상악 제2유구치의 남녀 간 근심구개측 치근 발생률은 각각 3.3%, 3.2%로 비슷하였으며 통계적 유의차는 없었다. 하악 유구치 부가치근 발생률에 대해서도 성별에 따른 발생률 차이가 없다는 연구들이 대부분이다[4,7,8]. Tu 등[4]은 하악 제1유구치에서, Liu 등[7]과 Yang 등[8]은 하악 제2유구치에서 부가치근 발생률이 남녀간 통계적 유의차가 없음을 보여주었다. 하지만, Song 등[3]은 하악 제1유구치, 하악 제2유구치 모두에서, Yang 등[21]은 하악 제2유구치에서 부가치근 발생률이 여성에 비해 남성에서 더 호발한다고 하여, 논란의 여지가 있다.

이번 연구에서 상악 제2유구치의 좌우 간 근심구개측 치근 발생률은 각각 2.6%, 1.5%로 통계적 유의차는 없었지만, 성별과 마찬가지로 논란의 여지가 있다. 유구치의 부가치근 좌우 발생률에 차이가 있는지에 대해선 좌우 발생률에 큰 차이가 없다는 연구들[4,7]과 좌측에 비해 우측에서 호발한다는 연구들[3,21]이 존재한다. Tu 등[4]은 하악 제1유구치에서, Liu 등[7]은 하악 제2유구치에서 부가치근 좌우 발생률에 차이가 없다고 하였지만 Song 등[3]과 Yang 등[21]은 하악 제2유구치에서 부가치근이 좌측에 비해 우측에서 더 호발한다고 보고하였다. 향후, 더 큰 모집단에서의 성별 및 위치에 따른 부가치근을 포함한 치근변이에 대한 연구가 필요할 것이다.

이번 연구에서 근심구개측 치근을 갖는 상악 제2유구치의 양측성 발생 빈도는 12.5%였다. 부가치근은 양측이나 편측으로 발생할 수 있으며 기존 연구들에서 부가치근을 갖는 하악 제2유구치의 양측성 발생 비율은 27.2 - 81.8%였다[3,4,6-8]. 이번 연구에서 보여준 12.5%의 양측성 발생 빈도는 하악 제2유구치에 비하여 낮았다.

Taylor[22]는 대구치에서 치관의 형태와 치근의 개수에 대한 연관성을 논하였는데 이러한 특성들이 유구치에도 동일하게 적용된다고 하였다. 부가치근으로 인한 구치의 치관의 형태 변화에 대하여 Taylor[23]는 상악 제2유구치의 치관에 부가적인 교두가 존재할 경우 부가치근이 존재할 수 있다고 하였다. 반면 Loh[24]와 Mayhall[10]은 하악 제1대구치와 제2유구치에서 부가치근 유무에 따른 치관 구별은 어렵다고 하였다. 하악 제1유구치의 경우는 부가치근이 존재할 경우 치관이 삼각형 혹은 심장모양으로의 형태 변화를 보고한 것이 많았다[25,26]. 하지만 치관의 형태 변화를 발견하기 어려운 경우도 있었다[27]. Ku 등[16]이 보고한 부가치근을 갖는 상악 제2유구치의 두 증례에서 모

두 근심구개측의 부가적인 교두가 관찰되었다. 이번 연구에서는 CBCT의 횡단면 영상을 통해 치관의 형태를 확인하는 것이 어려웠기에 추가적인 연구가 필요할 것으로 사료된다.

상악 제2소구치가 비정상적인 맹출 양상을 보이는 발생률은 19.2%였으며 남녀 간 발생률은 큰 차이가 없었다. 상악 제2소구치의 비정상적인 맹출 양상이 양측성으로 나타나는 빈도는 42.0%를 보였으며 상악 제2소구치의 비정상적인 맹출 양상은 우측에 비해 좌측에서 더 높은 빈도로 나타났다. 이번 연구에서는 예상되는 맹출 양상에 대하여 자의적으로 정의하였기 때문에 예상되는 맹출 양상에 대한 기존 연구들에 대한 정보가 없다. 하지만 상악 제2유구치와 계승 영구치인 상악 제2소구치의 비정상적인 맹출 양상과의 연관성에 대하여 통계적 분석을 시행한 첫 번째 연구라는 점에서 의의가 있으며 추후 다른 연구에서 이 정의를 인용하게 될 경우 참고자료가 될 수 있을 것이다.

상악 제2유구치가 근심구개측 치근을 갖고 있는 경우 계승 영구치인 상악 제2소구치의 비정상적인 맹출 양상은 총 27개 중 18개에서 나타나 3개 중 2개 꼴로 나타났다. 상악 제2유구치의 근심구개측 치근이 존재할 때 상악 제2소구치가 비정상적인 맹출 양상을 보일 위험성이 근심구개측 치근이 없는 경우보다 약 13배 높았다. Wasserstein 등[28]은 이소성의 치아 맹출 경로가 자발적으로 좋아질 수 있다고 하였으며 Ferreira 등[29]은 이소성의 치아 맹출 경로가 자발적으로 좋아질 수 있는 원인으로 도대삭(gubernacular cord) 때문일 가능성이 있다고 하였다. 이처럼 치아가 비정상적인 맹출 경로를 보인다고 해서 모두 이소맹출을 하게 되는 것은 아니다. 또한 이소맹출은 총생 또는 유치의 조기 상실로 인한 맹출 공간의 부족 등의 맹출 후 장애 요인에 의해서도 발생할 수 있다.

유구치의 부가치근과 계승 영구치의 비정상적인 맹출 양상과의 연관성에 대한 연구는 많지 않다. 정상적인 유구치의 치근 흡수 시 각 치근이 영구치배와 접촉하고 있는 면에서 사면으로 흡수되는데 Kim 등[18]은 유구치의 불균형적인 치근 흡수가 맹출 전 계승 영구치의 회전을 초래한다고 하였고 Hayutin 등[19]은 상악 유견치의 부가치근이 계승 영구치인 상악 견치의 맹출을 방해한다고 하였으며 Ku 등[16]은 근심구개측에 부가치근이 존재하는 상악 제2유구치와 계승 영구치인 상악 제2소구치의 변위 및 회전을 보고하였다. 이로 미루어볼 때 유구치에 부가치근이 존재함으로써 유구치의 불균형적인 치근 흡수가 발생할 가능성이 높으며 이로 인하여 계승 영구치의 맹출이 방해받고 유구치의 정상적인 치아 교환이 이루어지지 않을 수 있음을 유추해 볼 수 있다.

계승 영구치의 맹출 경로에 이상을 일으키는 다른 원인으로 Ash[30]는 유치의 외상성 손상과 병적인 변화가 영구치의 맹출

방향에 변위를 초래할 수 있다고 하였으며 Kim 등[18]은 유치의 치근단 병소가 맹출 전 영구치 회전의 원인이 될 수 있다고 하였고 Messer 등[31]은 치수절단술을 시행한 병력이 있는 유구치의 계승 영구치는 변위나 회전을 초래할 수 있다고 하였다. 이번 연구에서는 상악 제2유구치의 치수치료 여부를 제외 기준에 포함시키지 않았다는 점이 한계점으로 남는다. 추후 연구에서는 계승 영구치의 비정상적인 맹출 경로를 초래할 수 있는 다른 원인들의 확실한 배제가 필요할 것으로 사료된다.

맹출 경로의 이상을 보이는 계승 영구치의 치료 방법으로는 장애 요인 제거 후 주기적인 관찰, 외과적 노출, 교정적 견인, 치아 이식, 발치 등이 있으며 치료 방법을 결정할 때 치아의 상태, 위치, 치근의 형성 정도 및 맹출 방향, 인접 구조물과의 관계 및 만곡 여부 등을 고려해야 한다[32-34]. 만약 유구치에 부가치근이 존재하는 것이 확인되었다면 계승 영구치의 맹출 양상을 주의 깊게 관찰해야 하며 필요 시 치료가 개입되어야 할 것이다.

## V. 결 론

이 연구에서는 상악 제2유구치의 근심구개측 치근 발생률은 전체 744명 중 24명으로 3.2%였다. 상악 제2유구치가 근심구개측 치근을 갖고 있는 경우 계승 영구치인 상악 제2소구치의 2/3에서 비정상적인 맹출 양상이 나타났으며, 상악 제2소구치가 비정상적인 맹출 양상을 보일 위험성이 약 13배 높았다. 상악 제2유구치에 근심구개측 치근이 존재한다면, 계승 영구치의 맹출 양상을 주의 깊게 관찰해야 하며 필요 시 치료가 개입되어야 한다. 향후, 부가치근으로 인한 유구치의 치관의 형태 변화, 유구치의 부가치근과 대구치의 부가치근과의 관계 및 치아변이와 인구학적 특징 등에 대한 잘 계획된 연구가 필요하다.

## Authors' Information

Woobum Jung <http://orcid.org/0000-0003-4070-6713>  
 Koeun Lee <https://orcid.org/0000-0002-5641-4443>  
 Misun Kim <https://orcid.org/0000-0001-8338-1838>  
 Okhyung Nam <https://orcid.org/0000-0002-6386-803X>  
 Sungchul Choi <https://orcid.org/0000-0001-7221-2000>  
 Kwangchul Kim <https://orcid.org/0000-0001-7361-487X>  
 Hyoseol Lee <https://orcid.org/0000-0001-7287-5082>

## References

1. Korean academy of pediatric dentistry : Textbook of Pediat-

ric Dentistry, 5th ed. Yenang, Seoul, 82-86, 2014.

2. Kovacs I : Contribution to the ontogenetic morphology of roots of human teeth. *J Dent Res*, 46:865-874, 1967.

3. Song JS, Kim SO, Lee JH, *et al.* : Incidence and relationship of an additional root in the mandibular first permanent molar and primary molars. *Oral Surg Oral Med Oral Pathol Oral Radiol Endod*, 107:56-60, 2009.

4. Tu MG, Liu JF, Huang HL, *et al.* : Prevalence of three-rooted primary mandibular first molars in Taiwan. *J Formos Med Assoc*, 109:69-74, 2010.

5. Srivathsa SH : Prevalence of three rooted deciduous mandibular molars in Indian children. *J Dent Sci Res*, 2:14-16, 2015.

6. Song JS, Choi HJ, Kim SO, *et al.* : The prevalence and morphologic classification of distolingual roots in the mandibular molars in a Korean population. *J Endod*, 36:653-657, 2010.

7. Liu JF, Dai PW, Tu MG, *et al.* : Prevalence of 3-rooted primary mandibular second molars among Chinese patients. *Pediatr Dent*, 32:123-126, 2010.

8. Yang R, Yang C, Zou J, *et al.* : Evaluate root and canal morphology of primary mandibular second molars in Chinese individuals by using cone-beam computed tomography. *J Formos Med Assoc*, 112:390-395, 2013.

9. Nagaveni NB, Poornima P, Valsan A, Mathew MG : Prevalence of three-rooted primary mandibular second molars in Karnataka (South Indian) population. *Int J Pedod Rehabil*, 3:33, 2018.

10. Mayhall J : Three-rooted deciduous mandibular second molars. *J Can Dent Assoc*, 47:319-321, 1981.

11. Curzon ME, Curzon JA : Three-rooted mandibular molars in the Keewatin Eskimo: Its relationship to the prevention and treatment of caries. *J Can Dent Assoc*, 38:152, 1972.

12. Jorgensen KD : The deciduous dentition; A descriptive and comparative anatomical study. *Acta Odontol Scand*, 14:1-202, 1956.

13. Ozcan G, Sekerci AE, Dogan S, *et al.* : Evaluation of root canal morphology of human primary molars by using CBCT and comprehensive review of the literature. *Acta Odontol Scand*, 74:250-258, 2016.

14. Sim D, Mah Y : A Study of Root Canals Morphology in Primary Molars using Computerized Tomography. *J Korean Acad Pediatr Dent*, 46:400-408, 2019.

15. Kavanagh C, O'sullivan VR : A four-rooted primary upper second molar. *Int J Paediatr Dent*, 8:279-282, 1998.

16. Ku J, Lee J, Ra J : Additional Root of the Primary Maxillary Second Molar Possibly Associated with Displacement and Rotation of the Permanent Successor: Two Case Reports. *J Korean Acad Pediatr Dent*, 44:116-121, 2017.
17. Korean academy of pediatric dentistry : Textbook of Pediatric Dentistry. 5th ed. Yenang, Seoul, 142-145, 2014.
18. Kim YH, Shiere FR, Fogels HR : Pre-eruptive factors of tooth rotation and axial inclination. *J Dent Res*, 40:548-557, 1961.
19. Hayutin DJ, Ralstrom CS : Primary maxillary bilateral birooted canines: report of two cases. *ASDC J Dent Child*, 59:235, 1992.
20. Kim Y, Lee SJ, Woo J : Morphology of maxillary first and second molars analyzed by cone-beam computed tomography in a Korean population: variations in the number of roots and canals and the incidence of fusion. *J Endod*, 38:1063-1068, 2012.
21. Yang C, Yang R, Zou J : Investigation of root and canal morphology of human primary mandibular second molar by cone-beam CT. *Zhonghua Kou Qiang Yi Xue Za Zhi*, 48:325-329, 2013.
22. Taylor RM : Variation in morphology of teeth: anthropologic and forensic aspects. *Charles C Thomas Publisher*, Springfield, 1978.
23. Taylor RM : Deciduous molar root variation. *Hum Biol*, 655-698, 1986.
24. Loh HS : Incidence and features of three-rooted permanent mandibular molars. *Aust Dent J*, 35:434-437, 1990.
25. Falk WV, Bowers DF : Bilateral three-rooted mandibular first primary molars: report of case. *ASDC J Dent Child*, 50:136, 1983.
26. Badger GR : Three-rooted mandibular first primary molar. *Oral Surg Oral Med Oral Pathol*, 53:547, 1982.
27. Winkler MP, Ahmad R : Multirrooted anomalies in the primary dentition of Native Americans. *J Am Dent Assoc*, 128:1009-1011, 1997.
28. Wasserstein A, Brezniak N, Rakocz M, *et al.* : Angular changes and their rates in concurrence to developmental stages of the mandibular second premolar. *Angle Orthod*, 74:332-336, 2004.
29. Ferreira DCA, Fumes AC, Rossi AD, *et al.* : Gubernacular cord and canal-does these anatomical structures play a role in dental eruption? *Rev Bras Odontol*, 10:167-171, 2013.
30. Ash AS : Orthodontic significance of anomalies of tooth eruption. *Am J Orthod*, 43:559-576, 1957.
31. Messer LB, Cline JT, Korf NW: Long term effects of primary molar pulpotomies on succedaneous bicuspid. *J Dent Res*, 59:116-123, 1980.
32. Frank CA : Treatment options for impacted teeth. *J Am Dent Assoc*, 131:623-632, 2000.
33. Burch J, Ngan P, Hackman A : Diagnosis and treatment planning for unerupted premolars. *Pediatr Dent*, 16:89-89, 1994.
34. Bishara SE, Kommer DD, Youngquist HW, *et al.* : Management of impacted canines. *Am J Orthod*, 69:371-387, 1976.



국문초록

## 상악 제2유구치의 근심구개측 부가치근과 상악 제2소구치 사이의 연관성

정우범<sup>1</sup> · 이고은<sup>1</sup> · 김미선<sup>2,3</sup> · 남옥형<sup>1,2</sup> · 최성철<sup>1,2</sup> · 김광철<sup>2,3</sup> · 이효설<sup>1,2</sup>

<sup>1</sup> 경희대학교 치과병원 소아치과

<sup>2</sup> 경희대학교 치의학전문대학원 소아치과학교실

<sup>3</sup> 강동경희대학교병원 치과병원 소아치과

상악 제2유구치는 일반적으로 3개의 치근을 갖는다. 하지만 드물게 근심구개측에 부가치근이 존재할 수 있다. 이 연구의 목적은 상악 제2유구치의 근심구개측 치근과 계승 영구치인 상악 제2유구치의 비정상적인 맹출 양상과의 연관성에 대해서 알아보는 것이다. 2010년 1월부터 2018년 12월까지 경희대학교 치과병원에 내원하여 전산화 단층 방사선 사진을 촬영한 3세부터 12세 어린이 916명을 대상으로 하였으며 744명의 어린이가 최종대상자로 선정되었다.

상악 제2유구치의 근심구개측 치근 발생률은 3.2%였으며 상악 제2소구치가 비정상적인 맹출 양상을 보이는 발생률은 19.2%였다. 상악 제2유구치의 근심구개측 치근이 존재할 때 상악 제2소구치가 비정상적인 맹출 양상을 보일 위험성이 상악 제2유구치가 근심구개측 치근이 없는 경우보다 약 13배 더 높았다. 상악 제2유구치에 근심구개측 치근이 존재한다면, 계승 영구치의 맹출 양상을 주의 깊게 관찰해야 하며 필요 시 치료가 개입되어야 한다.