

유방 종물을 주소로 유방 검진 센터를 방문한 환자에서 검사 및 Triple Test의 유용성

인제대학교 상계백병원 외과학교실

진석인 · 한세환 · 배병노 · 김기환 · 김홍주 · 김영덕 · 김홍용

Use of the Triple Test at the Breast Screening Center for Patients with Breast Mass

Suk In Jin, M.D., Sehwan Han, M.D., Byung No Bae, M.D., Ki Hwan Kim, M.D., Hong Ju Kim, M.D., Young Duk Kim, M.D. and Hong Yong Kim, M.D.

Purpose: Breast mass - the most common occurrences in the breast must be managed by a method that provides both the best medical and cosmetic results.

Methods: Two hundred seventy-eight patients evaluated and managed for breast mass at our center between January 1998 and December 1999 were analysed. In this study, we compare the results of the triple test score (TTS; sum of physical examination, mammography, and fine needle aspiration cytology) with those from each separate diagnostic test according to a standard formula incorporating sensitivity, specificity, positive predictive value, and negative predictive value. The TTS was modified to substitute sonography for mammography-TTSs. The TTS was also compared to the TTS-2 that double weighted the results of fine needle aspiration (FNA), but was otherwise the same as the TTS.

Results: The sensitivity and specificity of breast sonography were 90% and 84% whereas those of mammography were 84% and 73%, respectively. The sensitivity, specificity, positive predictive value and negative predictive value of the TTSm (triple test score-mammography) were 99%, 97%, 99% and 97% respectively. The scores of the TTSm-2 were 99%, 100%, 100% and 97%. And those of the TTSs were 100%, 100%, 100% and 100%.

Conclusion: The TTS was more accurate than each of the elements separately in evaluating breast masses. The TTS was also more effective than the TTSm. The TTS-2 was more useful than the TTS, being less likely to miss malig-

nancy due to the high accuracy of FNA. (J Korean Surg Soc 2001;61:21-26)

Key Words: Breast mass, Diagosis, Triple test score, Physical examination, Mammography, Breast sonography

중심 단어: 유방 종물, 진단, 이학적 검사, 유방 촬영술, 유방 초음파 검사

Department of Surgery, Inje University Sanggye Paik Hospital, Seoul, Korea

서 론

유방질환의 가장 흔한 증세 중 하나인 유방 종물은 낭종 및 섬유선종, 섬유성 낭종증, 유방암, 감염에 의한 농양 등의 다양한 원인으로 발생한다. 유방 종물을 가진 여성에 있어 양성 질환인지 악성 질환인지를 정확히 감별하는 것은 적절한 진단과 치료를 위해서 중요하다.

서구에서 유방암은 여성 암 중 가장 높은 빈도를 보여 주며 우리 나라에서도 식생활 및 생활양식이 서구화 되어 감에 따라 점차 증가하여 1998년 보건복지부 통계에 따르면 전체 여성 암발생의 2위(14.1%)를 차지하고 있다. 최근 생활수준의 향상과 함께 유방에 대한 관심이 증가하여 유방 종물을 주소로 병원을 방문하는 환자의 수가 증가하며, 그 나이도 또한 어려워지고 있다.

유방 종물의 진단을 위해서 이학적 검사 및 유방 촬영술, 유방 초음파검사, 세침 흡입 검사, 절제 생검 등의 방법을 보편적으로 사용하지만, 이러한 임상적 검사들은 그 진단이 일치하는 경우가 89.5% 정도로 보고되고 있다.(1) 세침 흡입 검사도 시술자의 경험에 따라 차이가 나지만 민감도가 90%로 보고되고 있어,(2) 확진을 위해서는 절제 생검한 조직편의 조직검사가 필수적이다. 그러나 불필요한 유방 조직의 절제 생검은 환자에게 있어 미용적인 측면과 비용적 측면을 고려할 때 가능한 그 빈도를 줄이는 것이 중요하다.

유방 종물을 주소로 내원한 환자에게 있어 이학적 검사

책임저자 : 한세환, 서울시 노원구 상계 7동 761-1

☎ 139-707, 상계백병원 외과학교실

Tel: 02-950-1023, E-mail: jinssii@freechal.com

접수일 : 2001년 5월 17일, 게재승인일 : 2001년 6월 29일

본 논문의 주요 내용은 2001년 춘계 외과학술대회에서 구연되었음.

와 유방 촬영술, 세침 흡입 검사의 결과를 종합하여 triple test를 시행한다. 이 triple test의 목적은 정확도를 향상시켜 불필요한 절제 생검을 피하고자 함이다.

본 연구는 유방 종물의 진단에 있어 사용되는 검사들의 정확도를 비교하고, 불필요한 절제 생검을 대신할 경제적인 진단법으로 triple test score (TTS)의 유용성에 대해서 알아 보고자 시행하였다.

방 법

본 연구는 1998년 1월부터 1999년 12월까지 유방 종물을 주소로 외래를 방문하여 연속적으로 이학적 검사와 방사선학적 검사, 세침 흡입 검사를 시행받고 절제 생검 혹은 근치적 수술을 통해 진단을 받은 278명의 환자를 대상으로 실시하였다.

대상 환자는 14세부터 82세까지의 환자로 양성 및 악성의 진단이 붙은 278명의 연령 분포는 10~19세가 20명(7.2%), 20세부터 29세까지가 42명(15.2%), 30~39세가 101명(36.3%), 40~49세가 74명(26.6%), 50세 이상의 환자가 41명(14.7%)이었다.

유방 종물을 주소로 내원한 모든 환자에 대해서 축진을 포함한 이학적 검사가 외래 전문의를 통하여 시행되었으며, 유방 종물의 크기, 축진시 통증 유무, 주위 조직과의 경계의 불분명성, 피부의 변화나 유두의 함몰 여부 등을 조사하여 양성 및 악성의 가능성에 대한 조사를 시행하였다.

방사선학적 검사는 유방 촬영술이나 유방 초음파검사를 시행하였다. 본원에서 사용한 유방 촬영 기계는 Senographic-600T (GE, USA)이었고, 유방 초음파에 사용하는 초음파 기계는 Acuson sequoia (Acuson, USA)이었다.

세침 흡입 검사는 22G 굵기, 길이가 32 mm인 세침을 사용하였고, 이를 10 cc 일회용 주사기에 끼워 받침총에 부착하여 처치하였다. 천자물은 유리 슬라이드에 도말한 후 즉시 95% 알코올에 고정하여 Panpanicolau 염색 또는 Hemotoxilin-Eosin 염색을 시행하였고, 필요에 따라 특수

염색을 실시하였다.

세 가지 검사(이학적 검사, 방사선학적 검사, 세침 흡입 검사)를 토대로 각 검사상 양성인 경우 1점, 악성이 의심되는 경우 2점, 악성인 경우를 3점으로 점수를 부여하여 3가지 검사의 합계인 triple test score (TTS)를 구하여, 최고 점수는 9점, 최하의 점수는 3점으로 하였다(Table 1). 방사선학적 검사 중 유방 촬영술을 시행한 경우를 Triple test score-mammography (TTSm)으로 정하였으며, 유방 초음파 검사를 한 경우를 Triple test score-sonography (TTSs)로 정하였다.

각 검사의 양성 진단시 가지는 민감도와 특이도, 양성 예측도, 음성 예측도를 구하여 비교하고, 이들과 Triple test score의 민감도, 특이도, 양성 예측도, 음성 예측도를 비교하였다. 이를 통해 각 검사에 비해 TTS가 유방 종물의 양성 및 양성여부를 구분하는 데 있어 가지는 유용성을 비교 분석하고 유방 종물을 주소로 외래를 방문한 환자에서 유방에 대한 절제 생검의 빈도를 줄이는 데 있어 TTS의 유용성에 대해 분석하였다.

결 과

유방 종물을 주소로 본원을 내원한 환자 417명의 평균 연령은 40세였다. 이 중 278명이 최종 조직 진단이 되었으며, 양성 종양으로 판정 받은 경우가 208예, 악성으로 진단받은 경우가 70예였다. 진단을 받은 278예의 분포를 보면 19세 이하에서 양성인 18예이었고 악성이 1예로, 악성으로 나온 경우는 조직학적 검사상 점액성 암종이었다. 유방암의 빈도가 가장 높은 연령대는 50세 이상으로 41예 중 19예의 빈도를 보였다(Table 2).

양성 종물을 진단하는데 있어, 이학적 검사의 민감도는 89%, 특이도는 78%이었고 양성 예측률은 94%, 음성 예측률은 65%이었다. 유방 촬영술을 시행받은 환자는 216예이었고, 유방 초음파검사를 시행받은 환자는 146예이었다. 두 검사를 모두 시행 받은 환자는 96예이었다. 유방 촬영

Table 1. Scoring system of TTS (triple test score)

$TTSm = P/Ex + Mamm + FNA$ $TTSs = P/Ex + Sono + FNA$	Each element — benign; 1 point — suspicious; 2 point — malignancy; 3 point	
$TTSm-2 = P/Ex + Mamm + FNA$ $TTSs-2 = P/Ex + Sono + FNA$	P/Ex & Mamm or Sono — benign; 1 point — suspicious; 2 point — malignancy; 3 point	FNA — benign; 2 point — suspicious; 4 point — malignancy; 6 point

술의 민감도는 84%, 특이도는 73%이었으며, 유방 초음파 검사의 민감도는 90%, 특이도는 84%로 나타나, 유방 초음파검사가 유방 촬영술에 비해 민감도와 특이도에서 좀 더 높은 수치를 보여 주었다. 그리고 유방 초음파검사의 양성 예측률은 95%이었고, 음성 예측률은 71%으로 유방 촬영술의 양성 예측률과 음성 예측률 92%, 56%보다 더 높은 수치를 보여 주었다. 세침 흡입 검사는 민감도와 특이도 뿐 아니라 예측률에 있어서도 다른 검사에 비해 높은 수치를 보여 주었다(Table 3).

TTS를 적용한 점수대별 분포는 Fig. 1과 같이 나타났다. 4점 이하에서 한 명이 악성이었고, 6점 이상에서 양성인 1명이 있었다. 이에 저자들은 4점 이하를 양성, 6점 이상을 악성으로 판단하였다. 이 경우 민감도 및 특이도는 TTSm에서 99%, 97%이었고, TTSs에서 100%, 100%였다. 그리고 TTSm와 TTSs의 양성 예측률은 각각 99%, 100%이었고 음

성 예측률은 100%, 100%으로 나타났다(Table 4). 5점에 포함되는 경우는 TTSm에서 14예이었으며, 이들은 양성인 10예, 악성이 4예이었고, TTSs에서는 10예 중 7예가 양성 이었고, 3예가 악성이었다.

Table 2. Patient distribution by age

Age	Benign	Malignancy	Ratio*	M/T [†]
< 20 yrs	19	1	7.2%	5%
20~29 yrs	41	1	45.2%	2.4%
30~39 yrs	75	26	36.3%	25.7%
40~49 yrs	51	23	26.6%	31.1%
≥ 50 yrs	22	19	14.7%	46.3%
Total	208	70	100%	

* = The number of age distribution of patients/The number of total patient; [†] = The number of malignancy disease/The number of total patients in each age distribution.

Table 3. Statistical comprision of diagnosis test study

	P/Ex	Mammo*	Sono [†]	FNA [‡]
Sensitivity	89%	84%	90%	95%
Specificity	78%	73%	84%	90%
Positive predictive value	94%	92%	95%	97%
Negative predictive value	65%	56%	71%	85%

* = breast mammography; [†] = breast sonography; [‡] = fine needle aspiration.

Table 4. Comprision between TTS and TTS-2

	TTSm	TTSs	TTSm-2	TTSs-2
Sensitivity	99%	100%	99%	100%
Specificity	97%	100%	100%	100%
Positive predictive value	99%	100%	100%	100%
Negative predictive value	97%	100%	97%	100%

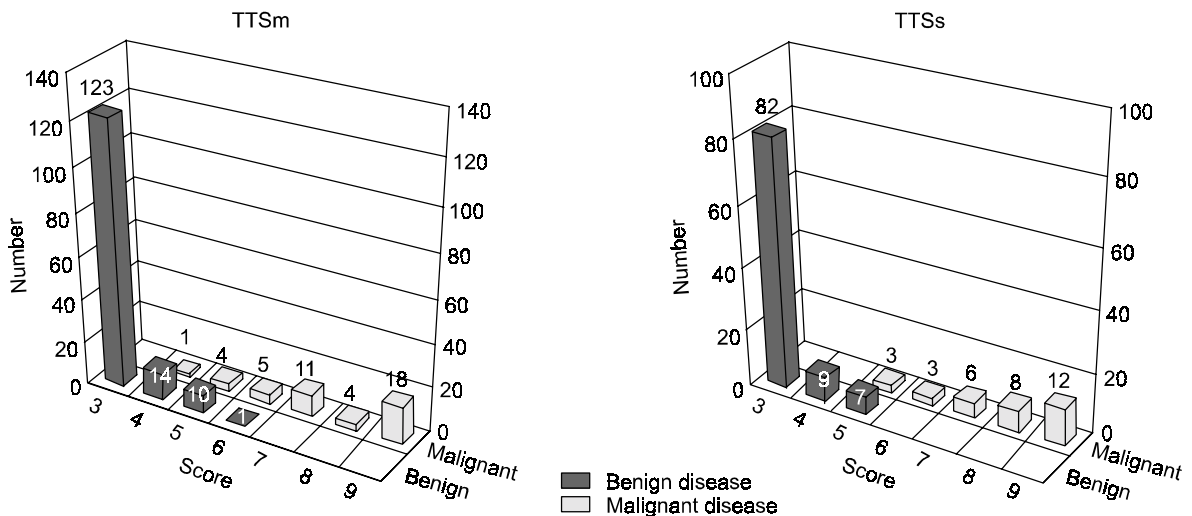


Fig. 1. The number of patients in the TTS.

고 찰

촉지되는 유방 종물은 낭종, 섬유성 낭종증, 섬유선종, 감염, 유방암 등 다양한 원인에 의해 발생한다. 유방 종물을 주소로 내원한 환자에게 치료 계획시 양성과 악성을 구분할 수 있는 가장 효과적인 검사 방법의 선택은 임상 의에게 매우 중요하다. 유방질환을 검사하는 방법에는 이학적 검사, 방사선학적 검사-유방 촬영술, 유방 초음파 검사, 그리고 세침 흡입 검사와 절제 생검 등이 있다. 기본적으로 이학적 검사를 시행하며 대략 1/3 내지 2/3의 환자에서 정확한 진단을 나타낼 수 있다. 본 검사에서도 이학적 검사로 정확히 진단이 가능한 경우는 82%에 속하였다.

유방 질환의 진단을 위한 방사선학적 검사로 유방 촬영술과 유방 초음파검사가 주로 사용된다. 유방 촬영술은 유방암이 의심되는 종물의 검사로 시행하는 기본적인 검사로 유방암의 진단뿐 아니라 같은 쪽 유방내의 다발성 여부를 알 수 있고, 반대편 유방의 숨겨진 암을 발견할 수도 있다. 그러나 유방 촬영술은 한계를 가지고 있어, 우수한 성적을 보고한 경우에서도 촉지 되어지는 유방 종물의 진단에 있어서 5~15% 정도의 실패율을 보여주고 있다.(3) 본 연구에서는 38%에서 유방 촬영술로 유방 종물을 확인할 수 없었다. Van Dam 등(4)에 의하면 유방 종물에 대한 유방 초음파검사가 이학적 검사, 유방촬영술 등과 비교하였을 때 가장 높은 민감도인 89%를 보여 주었다고 보고하였으며, 유방암 진단에 있어서도 양성예측도 86%, 정확도 84%, 특이도 89%를 보여 가장 우수한 검사라고 주장한 바 있다. 송 등(5)에 의한 보고에 따르면 섬유선종의 진단에 있어서 유방 촬영술과 유방 초음파검사의 민감도와 특이도를 비교한 결과 유방 초음파검사가 더 우수한 성적을 보임을 보고하였다. 저자들의 연구에서도 유방 초음파검사의 민감도와 특이도는 90%와 84%로 나왔다. 이것은 유방 촬영술의 민감도와 특이도 84%, 73%와 비교하여 높은 수치로 다른 저자들과 마찬가지로 유방 종물을 진단하는 데 있어서는 더 정확한 결과를 보여 주고 있다. 따라서 유방 종물을 주소로 내원한 환자에게 시행하는 방사선학적 검사에서 유방 초음파 검사가 더 효과적인 검사로 생각된다. 특히 30세 이하의 젊은 여성 환자이거나 유방 실질의 유백도가 높은 유형의 경우, 즉 DY형 유방인 경우, 종물의 윤곽을 인지할 수 없으나 명백히 촉진되는 경우에서도 유방촬영술상 음성으로 판독되는 경우가 적지 않다고 하며,(5) 최근에는 젊은 여성에 있어서 유방 종물을 진단하는 데 유방 초음파검사가 진단에 있어서 높은 장점을 가진다는 보고가 많다.(6) 그리고 젊은 여성일수록 방사선에 의하여 야기되는 유방암의 위험성이 있으므로,(7,8) 젊은 여성에서는 유방 촬영술보다 유방 초음파검사가 이러한 문제점을 보충해 줄 수 있을 것으로

판단된다.

세침 흡입 검사는 직접 세포를 얻어 그 성향을 파악하는 검사로 다른 검사들에 비하여 보다 높은 정확성을 보여 준다. 세침 흡입 검사의 민감도는 94%, 특이도는 98%, 그리고 위음성률은 3.2%라고 보고한 문헌이 있다.(9) 이와 같이 세침흡입 검사는 부적절한 조직 채취로 위음성의 가능성이 있으며, 적절한 조직을 얻지 못하여 진단을 붙이지 못 할 가능성이 있기 때문에 음성이라 할지라도 의심이 가는 부위에 대해서는 절제 생검을 시행하는 것을 고려하여야 한다. 본 검사에서는 세침흡입 검사의 민감도와 특이도, 양성 예측률과 음성 예측률이 각각 95%, 90%, 97%, 85%로 나와 다른 검사에 비하여 높은 정확도를 보였지만, 악성 종물의 진단에 대한 위음성률이 9%로 나왔다. 즉 세침흡입검사가 다른 검사들에 비해 그 정확성이 뛰어난을 보여주지만, 임상적으로 의심이 가는 환자에서는 조직 검사가 반드시 필요함을 보여 주고 있다.

유방 종물로 수술적 생검을 통해 얻어지는 결과들의 단지 20% 이내 만이 악성종양으로 진단을 받는다는 사실은,(10) 미용적 측면이나 비용적 측면에서 양성 유방 종물일 때 받는 환자들이 많다는 것을 말해 준다. 본 연구의 Triple test는 유방에 대한 이학적 검사 및 유방 촬영술, 세침 흡입 검사로 구성되어 있다. 몇몇 연구에서 보면 Triple test는 양성 유방 종물을 진단하는 데 있어서 절제 생검과 대등한 정확도를 보여 준다.(10,11-14) 그리고 또 다른 연구에서는 양성과 악성 유방 종물 모두에서 수술적 생검과 같은 정도의 정확도를 triple test를 이용하여 얻었으며, 그 결과 양성 종물에 있어서는 단지 주기적 추적 관찰만을 시행하면 되고, 악성 종물로 진단 받은 경우에 있어서는 절제 생검없이 근치적 수술을 시행하여도 된다고 보고하였다.(15,16) 본 연구에서는 TTSm에서 양성 종물이 악성으로 나타난 경우가 1예에서 있었으며, 악성 종물이 양성으로 나온 경우가 1예에서 있어, 완전한 조직 생검을 대체할 수 없음을 보여 주었다. TTSs에서는 위음성과 위양성으로 나온 경우가 없어 TTSm에 비해 보다 정확한 검사로 나왔으나, 그 대상에서 차이가 있어 전향적 연구를 통하여 TTSm과 TTSs를 비교 하여 볼 필요가 있으리라 생각된다. 이에 본 저자들은 이러한 점을 보완하기 위하여 진단율이 다른 검사 항목에 비해 높은 세침 흡입 검사에 대해 다른 항목에 비하여 2배의 점수를 부여하여 TTS-2를 구하였다. 즉 세침 흡입 검사에 대해서는 양성인 경우 2점, 의심이 되는 경우 4점, 악성인 경우에는 6점의 점수를 부여하고 (Table 1), 유방 촬영술을 시행한 경우를 TTSm-2, 유방 초음파 촬영술을 시행한 경우를 TTSs-2로 정하였다. Fig. 2를 바탕으로 하여 TTS-2의 점수가 5점 이하인 경우를 양성, 8점 이상인 경우를 악성으로 판단하였다. 여기서 TTSm-2의 민감도는 99%, 특이도는 100%로 민감도가 증가함을 보여 주어, 악성인 종물을 양성으로 판단할 가능

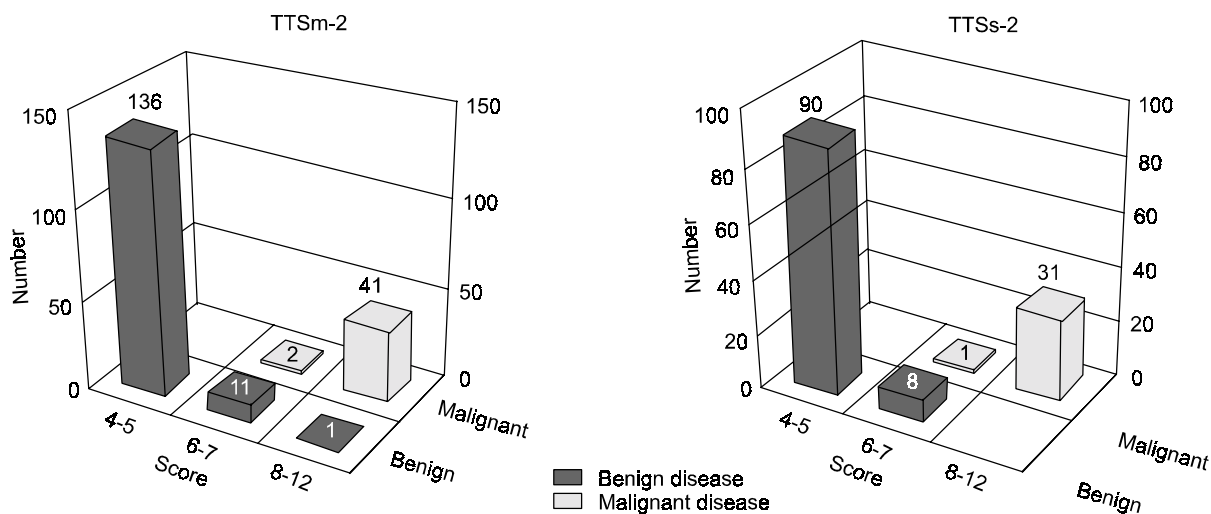


Fig. 2. The number of patients in the TTS-2.

성을 줄일 수 있어, 보다 안전하게 절제 생검의 여부를 판단할 수 있는 검사방법이었다(Table 4).

본 검사를 통해 유방 종물을 주소로 내원한 환자에게서 TTS의 적용은 이학적 검사 및 방사선학적 검사, 세침 흡입검사 각각의 검사가 가지는 한계를 극복할 수 있을 것으로 생각된다. TTS에서 4점 이하인 경우와 TTS-2에서 5점 이하인 경우에는 양성 종물로 판단하여 조직 생검없이 주기적 추적 관찰을 시행하고, TTS에서 5점 이상이거나 TTS-2에서 6점 이상인 경우에는 수술장에서 동결 검사를 통하여 확진을 내린 다음 근치적 수술의 여부를 결정할 수 있을 것이다.

결론

촉지되는 유방 종물을 진단하는 데 있어 유방 초음파 검사가 유방촬영술에 비하여 보다 정확한 검사이었다. TTS는 유방 종물의 정확한 진단으로 불필요한 절제 생검의 비율을 줄일 수 있는 유용한 검사 평가법이었다. 기존의 TTS에 비하여 세침 흡입 검사의 점수를 보다 더 주어 시행한 TTS-2가 절제 생검 여부를 결정하는 데 있어 보다 안전한 검사로 생각된다.

TTS가 절제 생검을 완전히 대체할 수 있는지의 여부, TTSm에 대한 TTSs의 진단에 대한 정확도, 기존의 TTS에 비해 TTS-2가 양성 종물의 진단시 민감도를 향상시킬 수 있는 지에 대한 전향적 연구가 필요하다고 생각된다.

REFERENCES

1) Lim IS, Kang YJ, Park JS. A clinical study of breast mass at out patient department. J Korean Surg Soc 1996;51:797-

802.
 2) Won KB, Cho HS, Park JS. Biopsy of the breast mass. J Korean Surg Soc 1996; 51:314-7.
 3) Kopans DB. Breast imaging and the standard of care for the symptomatic patient. Radiology 1993;187:608-11.
 4) Van Dam PA, Voan Goethem MLA, Kersschot E, Vevliet J, Van den Veyer IBM, De Schepper A, et al. Palpable solid breast masses: retrospective single and multimodality evaluation of 201 lesion. Radiology 1998;166:435-9.
 5) Song JG, Im JG, Choi BI, Kim CW. Diagnosis of fibroadenoma and breast cancer: Ultrasonography vs. X-ray mammography. J Korean Soc Med Ultrasound 1993;12:238-44.
 6) Kopans DB, Meyer JE, Cohen AM, Wood WC. Palpable breast masses. The importance of preoperative mammography. J Am Med Assoc 1981;246:2819-22.
 7) Feig SA. Radiation risk from mammography; Is it clinically significant? AJR 1984;143:469-75
 8) Baral E, Larsson LE, MaTTSSon B. Breast cancer following irradiation of the breast. Cancer 1977;40: 2905-10.
 9) Alan LB, Thelma CH, Stephen BE. The evaluation of palpable breast masses. common pitfalls and management guidelines. Surg Oncol 1997;6:227-34.
 10) Butler JA, Vargas HI, Worthen N, Wilson SE. Accuracy of combined clinical-mammographic-cytologic diagnosis of dominant breast masses. A prospective study. Arch Surg 1990;125: 893.
 11) Layfield LJ, Chrischilles EA, Cohen MB, Bottles K. The palpable breast nodule: a cost effectiveness analysis of alternative diagnostic approaches. Cancer 1993;72:1642-51.
 12) Hermansen C, Skovgaard PH, Poulsen HS, Jensen J. Diagnostic reliability of combined physical examination, mammography, and fine needle puncture (triple test) in breast tumors. Cancer 1987;60:1866-71.

- 13) Morris A, Pommier RF, Schmidt WA, Shih RL, Alexander PW, Vetto JT. Accurate evaluation of Palpable breast masses by the triplet test score. Arch Surg 1998;133:930-4.
 - 14) Vetto JT, Pommier RF, Schmidt WA, Wachtel M, DuBois P, Jones M, et al. Use of the triple test for palpable breast lesion yields high diagnostic accuracy and cost saving. Am J Surg 1995;169:519-22.
 - 15) Arden M, Rodney FP, Waldemar AS, Richard LS, Priscilla WA, John TV. Accurate evaluation of palpable breast masses by the triple test score. Arch Surg 1998;133:930-3.
 - 16) Vetto JT, Pommier RF, Schmidt WA, Eppich H, Alexander PW. Diagnosis of palpable breast lesions in younger women by the modified triple test is accurate and cost effective. Arch Surg 1996;131:967-74.
-