

유방의 파제트씨 병의 임상적 고찰

인제대학교 의과대학 부산백병원 외과학교실

김 현 태 · 이 진 용

Paget's Disease of the Breast

Hyun Tae Kim, M.D. and Jin Yong Lee, M.D.

Purpose: Paget's disease of the breast (PDB) occurs in approximately 1~3% of all primary breast carcinomas. This study aimed to determine the optimal surgical treatments for PDB in this study.

Methods: The medical records of 16 patients with PDB who had been treated between January 1986 and December 1998 were clinically reviewed retrospectively.

Results: 13 patients had nipple changes consistent with clinical Paget's disease (CPD) including 8 who had an associated breast mass, and 5 who had no associated mass. Of the 13 patients with CPD, 12 were treated with a modified radical mastectomy while 1 was treated with a radical mastectomy. Breast cancer (BC) was found in all of 13 patients (100%) with CPD. The BC was centrally located in 46% of patients including 38% in CPD associated with the mass and 60% in CPD not associated with the mass. Out of 8 CPD patients associated with the mass, 7 (88%) had invasive cancer, 1 (12%) had a ductal carcinoma in situ (DCIS), and 2 (25%) had pathologic axillary nodes (PAN). The 5 year survival rate was 87.5%. Of the 5 CPD patients not associated with the mass, 4 (80%) had an invasive cancer, 1 (20%) had a DCIS and none had PAN. Their 5 year survival rate is 100%.

Conclusion: All the patients with CPD had an associated BC. BC is more frequently centrally located in the CPD not associated with the mass (60%) than those associated with the mass (38%). Contrarily, the BC in CPD that was not associated with the mass was located more peripherally (40%). Therefore, the treatment of patients with CPD must be individualized in order to avoid under or overtreatment. (J Korean Surg Soc 2001;61:40-45)

Key Words: Paget's disease, Breast cancer, Axillary lymph node

중심 단어: 파제트씨 병, 내재 유방암, 액와임파선

Department of Surgery, Inje University College of Medicine, Paik Hospital, Busan, Korea

서 론

유방의 파제트씨 병은 1874년 James Paget(1)에 의해 처음으로 유두에 발생한 궤양성 병변과 내재된 유방암과의 관계에 대해서 처음 보고되었다. 이후 100여 년 넘게 많은 저자들의 연구에 의해 이 질환은 유방암의 특이한 형태로 아직 발병 기전이나 수술 적 치료의 방법에 관해서는 논란이 계속되고 있다. 이 질환의 발병 기전으로 하나는 파제트 세포가 유방암에서 유래하여 유선관을 따라 표피로 이동하여 발생한다는 것(2-4)과 다른 하나는 표피세포가 악성으로 변화하여 발생한다는 것이다.(5,6) 이 가설중 전자가 좀더 유력하게 받아들여지고 있으며 수술적 방법으로는 근치적 유방절제술이나 변형 근치 유방 절제술 등의 유방절제술과 유방 보존수술 등이 있으며 수술 선택시에 특히 유방 종괴를 동반하지 않는 유두 변화만 가진 파제트씨 병의 보존수술은 재발 위험률의 높은 보고들로 인해 아직 논란이 되고 있다. 저자들은 1986년 이후 경험한 파제트씨 병 환자를 대상으로 후향적으로 임상적 양상, 유방촬영소견, 수술방법, 동반된 유방암의 병리학적 소견, 유방내의 위치와 병기 등을 분석함으로써 적절한 진단검사 및 치료 방법 등에 대하여 연구하고자 한다.

방 법

1986년 1월부터 1998년 12월까지 인제대학교 의과대학 부산백병원 외과학교실에서 수술을 시행한 16명의 파제트씨 병 환자의 의무 기록을 중심으로 진단시의 연령, 폐경 유무, 증상 및 증후, 액와 림프절 종대유무, 증상 발현 후 진단까지의 기간, 유방촬영 소견, 조직 생검 결과, 수술 술식, 병리학적 소견, 수술 후 보조요법, 원격 성적 등을 후향적으로 조사 연구하였다. 파제트씨 병으로 간주되는 임상증상으로서 유두 혹은 유륜부의 습진, 궤양, 홍반, 만

책임저자 : 김현태, 부산시 부산진구 개금동 633-165
☎ 614-735, 인제대학교 부산백병원 일반외과
Tel: 051-897-2528, Fax: 051-898-9427
E-mail: mdkht402@yahoo.co.kr
접수일 : 2001년 3월 1일, 게재승인일 : 2001년 6월 19일

성수포, 과립성 미란 등을 분석하였다. 유방 촬영상 미세 석회화 혹은 종괴의 음영 등의 유무를 조사하였다. 환자는 이학적 소견상 임상적으로 파제트씨 병이 의심되는 유두 변화와 유방 종괴가 동반된 경우와 종괴를 동반하지 않는 경우, 그리고 유방암으로 유방절제술 후 우연히 병리 조직학적으로 파제트씨 병으로 진단된 경우로 나누었다. 수술 후 원격 성적은 외래를 통한 추적검사와 전화로 생존유무를 확인하였고, Kaplan-Meir 통계방법으로 생존 분포를 측정하였다.

결 과

13년간 저자들의 병원에서 치료받았던 파제트씨 병 환자는 16명이며 연령분포는 30세에서 70세까지로서 평균 연령은 53세이었다. 진단시 폐경 환자는 9명이었으며 임상증상 발현부터 조직학적 진단까지의 기간은 1개월에서 7년까지 다양하여 평균기간이 23개월이었다. 임상적으로 유방의 파제트 병이 의심되는 유두 변화를 가진 환자는 13명으로 이들 중 유두 변화가 있으면서 유방 종괴를 동반한 군은 8명(50%)이었고 유두 변화가 있으면서 유방 종괴를 동반하지 않은 군은 5명(31%)이었으며 유두 변화 없이 유방암 수술 후 조직학적으로 파제트 유방암으로 진단된 군은 3명(29%)이었다. 파제트 유방암이 의심되는 가장 흔한 유두 변화로는 궤양 또는 포피박리로서 유두 변화를 가진 13명 중 12명(75%)에서 관찰되었으며 다음으로는 유두 분비나 출혈이 관찰되는 환자가 13명 중 9명(56%), 습진을 보이는 경우가 13명중 3명(19%), 동통을 호소하는 경우가 13명 중 1명(6%)이었다. 이들은 대부분 두 가지 이상의 증상을 호소하였다. 액와 림프절 종대는 유두 변화와 유방 종괴를 동반한 8예 중에 1예(12.5%), 유방암 수술 후 발견된 파제트 유방암 3예 중 2예(67%)에서 있었다(Table. 1).

Table 1. Clinical characteristics of patients with clinical Paget's disease of the breast

	Nipple change+mass	No mass	All
n	8	5	13
Age (years)	50	58	53
Postmenopausal	4	4	8
Duration (months)	25	18	22
Symptom & sign			
Ulceration or erosion	7 (88%)	5 (100%)	12 (75%)
Bleeding or discharge	6 (75%)	3 (60%)	9 (56%)
Eczema	2 (25%)	1 (20%)	3 (19%)
Pain	0	1	1 (6%)
Adenopathy	1 (12%)	0	1 (0.8%)

수술 전에 유방 촬영을 전체 16명 중 12예에서 시행하여 7예(58%)에서 이상소견을 보였으며, 임상적 파제트 병인 13명 중 10예에서 시행하여 6예에서 이상소견을 보였고, 유두 변화만 관찰되는 5예 중에서 4예(80%)가 비정상적 소견을 보였다(Table 2). 유두 변화가 있던 13예 중에 10예가 수술 전 유두조직 생검을 통해서 파제트 유방암으로 진단되었고 나머지 3예는 유방 종괴를 생검하여 침윤성 관암종으로 진단되었으며 이중 1예에서 파제트 병이 동시에 진단되었다. 유두 변화 없이 유방 종괴를 가진 3예 중 2예는 종괴를 조직 생검하여 침윤성 관암종으로 진단되었으며 나머지 1예는 세침 흡인 세포 검사상 선관암으로 진단되었다.

치료는 임상적 파제트 병 환자의 2예에서 근치 유방절제술, 11예에서 변형 근치 유방 절제술을 시행하였다. 수술 후 조직학적으로 발견된 3예는 모두 변형 근치 유방 절제술을 시행하였다(Table 3). 수술 후 보조 요법으로 항암 화학 요법을 7예 그리고 방사선 요법을 2예에서 시행하였다. 파제트씨 병 16예 진부에서 내재된 유방암이 있었으며 그 중에 침윤성 관암종이 14예(88%), 관상피내암종이 2예(12%) 있었다. 이들 중 임상적 파제트씨 병 환자 13예에서 침윤성 관암종이 11예(85%), 관상피내암종이 2예(15%)였다. 유두 변화와 유방 종괴를 동반한 8예 중 침윤성 관암종이 7예(88%), 관상피내암종이 1예(12%)이었

Table 2. Pre-operative mammographic findings

	Nipple change+mass	No mass	All
n	8	5	13
Abnormal*	2 (40%)	4 (80%)	6 (60%)
Normal	3 (60%)	1 (20%)	4 (40%)
Not performed	3	0	3

*Abnormal = microcalcification or mass densities on mammographic findings

Table 3. Operative method of clinical Paget's disease of the breast

	Nipple change+mass	No mass	All
n	8	5	13
RM*	2	0	2
RM [†]	6	5	11

*RM = radical mastectomy; [†]MRM = modified radical mastectomy

Table 4. Post-operative histopathologic finding

	Nipple change + mass	No mass	All
n	8	5	13
IDC*	7 (88%)	4 (80%)	11 (85%)
DCIS [†]	1 (12%)	1 (20%)	2 (15%)
Positive ALN [‡]	2 (25%)	0	2 (15%)

*IDC = invasive ductal carcinoma; [†]DCIS = ductal carcinoma in situ; [‡]ALN = axillary lymph node.

Table 5. Location of cancer by quadrant in patients with clinical Paget's disease of the breast

	Nipple change + mass	No mass	All
n	8	5	13
Central	3 (38%)	3 (60%)	6 (46%)
Upper outer	4 (50%)	2 (40%)	6 (46%)
Upper inner	1 (12%)	0	1 (0.8%)
Lower outer	0	0	0
Lower outer	0	0	0

고, 유두 변화만 있고 종괴를 동반하지 않은 5예에서 침윤성 관암종이 4예(80%), 관상피내암종이 1예(20%)이었다. 동반된 종괴와 무관하게 유두 변화를 가진 임상적 파제트씨 병 환자 13예 중 2예(15%)에서 액와 림프절 전이가 있었고 유두 변화와 유방종괴를 동반한 8예 중 2예(25%)에서 액와 림프절 전이가 있었다. 유두 변화만 있는 5예 중에는 임파선 전이가 없었다(Table 4).

파제트 유방암 16예에서 내재된 유방암의 위치는 중앙(유륜에서 2 cm 이내)이 6예 상외측이 8예 상내측이 2예에서 관찰되었다. 이들 중 임상적 파제트씨 병 환자 13예에서는 중앙에 6예 상외측에 6예 상내측에 1예로 관찰되었다. 유두 변화와 유방 종괴를 동반한 8예중 중앙이 3예 하외측이 4예 상내측이 1예이었으며 유두 변화만 있었던 5예 중 중앙이 3예 상외측이 2예이었다(Table 5).

파제트 유방암 16명에서 내재된 유방암의 병기는 AJCC 분류법으로 병기 0이 2명, 병기 I이 7명, 병기 IIA가 3명, IIB가 3명, IIIA가 1명이고, 임상적 파제트씨 병 환자 13명 중에는 병기 0이 2명, 병기 I이 7명, 병기 IIA가 2명이었다(Table 6).

95년 이전에 수술한 10예 중 7예에서 5년 이상 생존하였고, 1예에서는 추적이 불가능하였고, 2예에서 수술 후 3년 이내에 사망하였다. 95년 이후에 수술한 6예에서는 현

Table 6. Staging of the cancer of patients with clinical Paget's disease of the breast

	Nipple change + mass	No mass	All
n	8	5	13
stage 0	1 (12%)	1 (20%)	2 (15%)
Stage I	3 (38%)	4 (80%)	7 (54%)
Stage II A	2 (25%)	0	2 (15%)
Stage II B	2 (25%)	0	2 (15%)

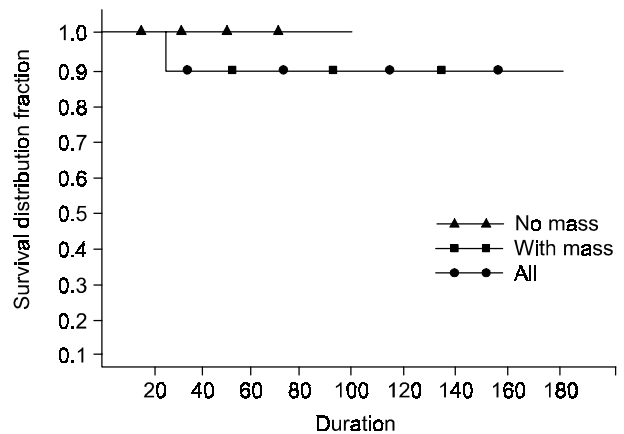


Fig. 1. Kaplan-Meier survival curve of the patient with Paget's disease.

재 재발 없이 전원 생존하였다. 추적 불가능한 1예를 제외하고 Kaplan-Meier methods로 구한 전체 파제트씨 병 환자 15예의 5년 생존율은 84.9%로 나타났다. 임상적 파제트씨 병 환자 13예의 5년 생존율은 87.5%이고 이들 중 유방 종괴를 동반 한 경우인 8예는 87.5%, 종괴를 동반하지 않은 5예는 100%이다(Fig. 1).

고 찰

파제트씨 병이 내재 유방암을 동반하는 경우는 저자에 따라 67~100%라고 보고되고 있으며 최근에는 90% 이상 내재 유방암을 동반하는 것으로 보고된다.(6-11) 본 저자들의 경우 임상적 파제트씨 병 환자 13예를 포함한, 유방 절제술 후 조직학적으로 파제트씨 병이 진단된 16예의 경우 전원 내재 유방암을 동반하는 것으로 나타났다. 유방에 발생한 파제트씨 병은 전체 유방암 중 차지하는 비율이 약 2%로 보고되나 저자에 따라 0.7~4%까지 보고되고 있다.(7,8,12-14) 본 연구에서는 남자의 경우는 없었지만 138예의 남성 유방암을 보고한 Romantains 등(15)은 경우 단

2예에서 보일 뿐으로 드문 질환이라 하였다. 또한 빈도가 높은 인종이나 유발 인자 등은 발견되지 않은 상태이다. 파제트 세포의 발생기전은 여러 가지 가설들이 주장되지만 가장 광범위하게 받아들여지는 가설은 유선관에서 발생한 중앙세포가 유선관을 따라 유두의 표피에 전파된다는 가설로 Muir(3)는 유선관 상피와 유선관에서 상부로 전파된다고 생각하였고 Inglis(4)는 피부상피와 유선관 사이에서 유선관 상피벽쪽인 하부로 전파된다고 생각하였다. 또 다른 한가설은 파제트 세포가 내재된 유방암과는 무관하게 동소발생부위 변이(in situ transformation)에 의해 유래되었다는 주장이 근래에 많이 되고 있다. 더욱이 파제트씨 병에 대하여 미세구조에 대한 연구는 이 주장을 뒷받침하는데 교소체(desmosomes)가 파제트 세포와 그 주위 세포 사이에 관찰되는 것은 유선관에서 전파되었다는 설보다는 표피세포의 변성에 의한 것을 의미한다.(16,17)

유두에 발생한 증상으로는 대부분의 저자들과 마찬가지로 본 저자들도 궤양이나 표피박리(75%)가 가장 많고 유두 출혈이나 유두분비(56%)가 그 다음으로 나타났다. 이런 유두 증상을 호소하는 환자에서는 파제트씨 병을 의심하여야 한다. 임상적 파제트씨 병이 의심되는 환자 13예에서 수술 전 진단을 위해 시행한 유방촬영은 본 저자들은 유방촬영을 시행한 10예 중 내재 유방암을 의심할 결과를 가진 경우는 6예(60%)에 해당하지만 유방 종괴를 동반하지 않고 유두증상만 호소하는 5예 중 4예(80%)에서 내재 유방암을 의심할만한 결과가 나왔다. Kollmorgen 등(18)에 의하면 유방 종괴를 동반하지 않고 유두증상만을 호소하는 경우 27%에서 조직학 적으로 내재암이 진단되기 전에 시행한 유방 촬영상 비정상적 소견을 보였다. Sawyer & Asbury(19)는 동반하는 유방 종괴 유무와 상관없이 파제트씨 병으로 진단된 17명 중 12명(71%)에서 유방 촬영상 암을 의심하는 소견을 보였고, 5명에서는 조직학 적으로 내재암이 있지만 유방 촬영상 정상소견이었다고 보고하였다. 다른 보고자들은 17명 중 5명(35%)에서 41명 중 40명(98%)까지 다양하게 유방 촬영상 비정상적 소견을 보고하였다.(20-22) 따라서 유방 촬영은 파제트씨 병의 내재 유방암을 진단하는 감수성이 높은 검사는 아니지만 유두증상만 존재하고 종괴가 만져지지 않는 경우 내재 유방암의 동반유무를 보는데 도움이 될 것으로 생각한다.

파제트씨 병이 의심되는 환자는 반드시 조직 생검을 통해 진단해야 한다. 국내 보고에 의하면 증상 발현 후 진단까지 20개월, 23개월이 소요되며,(13,14) 본 연구에서도 평균 23개월이 소요되었다. 임상적 파제트씨 병의 13예의 경우는 22개월이었다. 외국의 경우 10~13개월의 다소 차이를 보이고 있다.(7-9) 따라서 임상적으로 파제트씨 병이 의심되는 환자는 지체 없이 조직검사를 시행하여 확진 후 치료를 좀더 빨리 시작할 수 있을 것으로 사료된다.

저자들의 연구에서 유두 변화와 유방 종괴를 가지는 8

예(50%) 전부에서 내재 유방암(침윤성 관암종 88%, 관상피내암 12%)이 있었고, 액와 임파선 전이는 2예(25%)에서 동반하였다. 5년 생존율은 87.5%이었다. 유두 변화만 있고 유방 종괴를 가지지 않은 5예(31%)에서도 전 예에서 내재 유방암(침윤성 관암종 80%, 관상피내암 29%)을 동반하고 액와 임파선 전이는 없었다. 이들의 5년 생존율은 100%이었다. Kollmorgen 등(18)의 보고는 유두 변화와 유방 종괴를 가지는 경우 침윤성 관암종이 75% 관상피내암이 25%이었고, 5년 생존율은 35%이었다. 유방 종괴를 동반하지 않는 경우 침윤성 관암종이 36%, 관상피내암이 64%이었고, 5년 생존율은 75%이었다. Ashkari 등(6)의 보고에서는 유두 변화와 유방 종괴를 가진 경우 침윤성 관암종이 92%이고 5년 생존율이 43%이고, 유방 종괴를 가지지 않는 경우 침윤성 관암종이 35%이고 5년 생존율은 90%이었다.

치료 방법으로는 파제트씨 병을 보는 관점의 차이에 따라 다르게 제시하고 있다. 지금까지 파제트씨 병은 내재 유방암을 동반한다는 관점에서 유방절제술을 시행하는 것이 표준 치료법으로 받아들여져 왔다.(12,23-25) Nance 등(23)은 279예를 조사한 결과 파제트씨 병과 유방 종괴를 가진 환자의 58%가 액와 임파선에 전이를 확인하였다. 이들 중 29%가 5년 이상 생존하였다고 보고하였다. 따라서 파제트씨 병이 유방 종괴를 동반하는 경우 침윤성 관암종과 마찬가지로 근처 유방 절제술을 시행해야 한다고 생각한다.

파제트씨 병에서 유방 보존 술식은 다양하게 보고되었다. 이 방법에는 유두 절제술, 중앙 구획 절제술만을 하던지, 혹은 방사선 요법을 추가하던지 방사선 요법만을 시행하는 것들이 포함된다. 이들 치료법들의 결과는 다양하다. 적은 수의 환자들이 유두절제술만을 시행 후 12개월 뒤의 재발률이 20%로 보고되었으며,(10) Dixon 등(26)은 10명의 환자에게 유두와 유륜을 제거하고 유방 실질을 고깔모양으로 제거 후 8에서 19개월 후 40%에서 재발이 되었다고 보고하였다.

파제트씨 병에서 방사선 치료만을 사용한 경우는 소수의 저자에서 보고되고 있다. Fourquest 등(27)은 유두 조직 생검 후 50~56 Gy의 방사선을 유방에 조사한 후 평균 7.5년을 추적 조사 후 15%의 재발을 보고하였다. Stockdale 등(28)은 파제트씨 병과 유방 종괴를 동반한 세 명의 환자에서 방사선 치료 후 100%가 재발한 것으로 보고하였다. 반면 Buleus 등(29)은 13명의 파제트씨 병과 유방 종괴를 동반하지 않는 환자를 52개월 추적 관찰 후 재발이 없었다고 보고하였다. 파제트씨 병에서 방사선 치료의 효과는 동반된 유방암의 유무와 크기에 관련이 있다. 또한 방사선 치료는 파제트씨 병에서 유방 부분 절제 후 병의 재발의 위험을 감소시키는 것으로 보고된다. Pierce 등(30)은 파제트씨 병이 있으면서 유방 종괴가 없고 정상 유방 촬영

영의 결과를 가진 경우 부분 절제 후 유방 방사선 치료를 받은 환자 30명에게서 평균 62개월 추적 관찰 후 10%의 재발률을 보였다.

파제트씨 병을 가진 환자가 만져지는 유방 종괴를 가지는 경우 치료의 접근은 어느 정도 명확해 졌다. 동반하는 유방 종괴는 대부분 침윤성 관암종을 동반하며(본 예는 88%) 액와 임파선에도 전이가 된 경우(본 예는 25%)가 많기 때문에 이런 경우는 조직학적 결과와 액와 임파선 전이에 따른 병기에 따라 치료 방법을 다양하게 적용한다. 동반하는 유방 종괴를 가지지 않은 파제트씨 병의 환자의 치료는 좀 더 복잡하다. 이 경우 다음으로 유방 촬영을 시행하여 어떤 이상이 존재하는 지를 확인해야 한다.

최근에는 파제트씨 병 환자로 유방 종괴가 없으며 유방 촬영 상 이상 소견이 없으면 관상피내암과 같은 방법의 치료를 시행하려 하는데 이런 치료의 접근 방법은 파제트씨 병 환자에게서 만져지는 종괴가 없는 경우 관상피내암이 흔히 관찰되는 것에 근거하였다. Kollmorgen 등(18)은 이런 경우 64%에서 관상피내암이 관찰되었다고 한다 그러나 본 연구에서는 5예 중 4예(80%)가 침윤성 관암종으로 관찰되었고 또한 액와 임파선에 전이도 선관내암의 경우 1~3%로 아주 낮은 것으로 되어 있지만,(31) 파제트씨 병에서는 본 연구에서도 16예 중 4예(25%)에서 전이가 보이는 것으로 차이가 있었다. 따라서 관상피내암처럼 액와 임파선 전이에 대해서 고려하지 않은 치료는 적절하지 못한 것으로 생각된다.

파제트씨 병의 예후는 동반하는 유방 종괴의 유무와 액와 임파선 전이 여부에 따라 큰 차이가 있다. Ashikaria 등(6)은 종괴가 축지 되지 않고 임파선 전이가 없는 경우 96.8%의 5년 생존율과 94.5%의 10년 생존율을 보고하였다. 본 저자들도 이 경우의 5예에서 현재까지 사망자 없이 전원이 생존한 것으로 관찰되었다.

결 론

유두에 생긴 궤양이나 분비물 등의 증상을 호소하는 환자는 파제트씨 병을 의심해 보아야 하며 모든 환자에게서 유방 촬영을 시행하는 것이 유익한 것으로 생각된다. 진단을 위해서는 유두 병변의 조직 생검을 시행해야 하며 동반된 종괴를 가진 환자와 유방 촬영에서 이상소견을 보인 환자는 그 부위의 조직 생검을 시행하여 그 조직학적 검사를 토대로 하여 치료를 시행하여야 한다. 종괴를 동반하지 않고 유방 촬영에서 정상 소견을 보이는 환자는 전체적인 예후는 좋지만 내재된 유방암과 임파선 전이에 대해서 유의해야 하며 치료의 방법을 선택함에 있어서 내재 유방암과 액와 임파선 전이를 고려하는 치료의 방법을 선택해야 한다.

REFERENCES

- 1) Paget J. On the disease of the mammary areola preceding cancer of the mammary gland. *St. bartholomew's Hosp Rep* 1878;10:87-9.
- 2) Jacobaeus HC. Paget's disease and its relationship to milk gland carcinoma. *Vichow's Arch Path Anat Physiol Klin Med* 1904;178:124-28.
- 3) Muir R. Pathogenesis of Paget's disease of the nipple and associated lesions. *Br J Surg* 1935;22:728-37.
- 4) Inglis K. Paget's disease of the nipple, with special reference to changes in the duct. *Am J Path* 1946;22:1-33.
- 5) Cheatle GL. Paget's disease of the nipple. *Br J Surg* 1923; 11:295-97.
- 6) Ashikari R, Park K, Huvos AG, Urban JA. Paget's disease of the breast. *Cancer* 1970;26:680-85.
- 7) Maier W, Rosemond G, Harasym E, Al-Saleem T, Tasoni E, Schor S. Paget's disease in the female breast. *Surg Gynecology & Obstetrics* 1969;128:1253-63.
- 8) Kister S, Haagensen C. Paget's disease of the breast. *Am J Surg* 1970;119:606-9.
- 9) Paone J, Baker R. Pathogenesis and treatment of Paget's disease of the breast. *Cancer* 1981;48:825-29.
- 10) Lagios M, Westdahl P, Rose M, Concannon S. Paget's disease of the nipple: alternative management in cases without or with minimal extent of underlying breast carcinoma. *Cancer* 1984; 54:545-51.
- 11) Stomper P, Penetrante R, Carson W. Sensitivity of mammography on patients with Paget's disease of the nipple. *Breast* 1995;8:173-78.
- 12) Saul K, Richmond V. Paget's disease of the nipple. *Surg Gynecology & Obstetrics* 1966;123:1010-14.
- 13) Whang KC, Lee WH, Cho JH. Clinical observation on Paget's disease of the breast. *J Korean Surg Soc* 1987;32:629-33.
- 14) Yeo JY, Jung SS, Kim BK, Kim IM, Kim IC. Clinical observation on Paget's disease of the breast. *J Korean Surg Soc* 1994;47:366-73.
- 15) Romantains G, Besbeas S, Garas JG. Breast cancer in the male: A report of 138 cases. *World J Surg* 1980;4:621-3.
- 16) Sagebiel RW. Ultrastructural observations on epidermal cells in Paget's disease of the breast. *Am J Pathol* 1969;57:49-64.
- 17) Sagami S. Electron microscopic studies in Paget's disease of the breast. *Med J Osaka Univ* 1963;14:173-88.
- 18) Kollmorgen DR, Varanasi JS, Edge SB, Carson WE. Paget's disease of the breast: A 33-Year experience. *J Am Coll Surg* 1998;29:171-77.
- 19) Sawyer RH, Asbury DL. Mammographic appearances in Paget's disease of the breast. *Clin Radiol* 1994;49:185-88.
- 20) Edeiken S. Mammography in the symptomatic women. *Cancer* 1989;63:1412-14.
- 21) Ikeda D, Anderson I. Ductal carcinoma in situ: atypical

- mammographic appearances. *Radiology* 1989;172:661-66.
- 22) Egan R. Breast imaging. London: W.B. Saunders; 1988. p.426-38.
- 23) Nance F, DeLoach D, Welsh R, Becker W. Paget's disease of the breast. *Ann Surg* 1970;171: 864-72.
- 24) Freund H, Maydovnik M, Laufer N, Durst A. Paget's disease of the breast. *J Surg Onc* 1977;9:93-8.
- 25) Colcock B, Sommers S. Prognosis in Paget's disease of the breast. *Surg Clin North Am* 1954;35:773-83.
- 26) Dixon A, Galea M, Ellis I, Elston C, Blamey R. Paget's disease of the nipple. *Br J Surg* 1991;78:722-23.
- 27) Fourquet A, Campana F, Vielh P, Schlienger P, Jullien D, Vilcoq J. Paget's disease of the nipple without detectable breast tumor: conservative management with radiation therapy. *Int J Radiat Oncol Biol Phys* 1987;13:1463-65.
- 28) Stockdale A, Brierley J, White W, Folkes A, Rostom A. Radiotherapy for Paget's disease of the nipple: conservative alternative. *Cancer* 1989;2:664-66.
- 29) Bulens P, Vanuytsel L, Rijnders A, van der Schueren E. Breast conserving treatment of Paget's disease. *Radiother Oncol* 1990;17:305-9.
- 30) Pierce L, Haffy B, Solin L, McCormic B, Vicini F, Wazer D, et al. The conservative management of Paget's disease of the breast with radiotherapy. *Cancer* 1997;80:1065-72.
- 31) Morrow M, Schnitt S, Harris J. Ductal Carcinoma in Situ. In: Disease of breast. Harris J, Lippoman M, Morrow M, Hellman S. eds. Philadelphia: JB Lippincott-Raven; 1996. p.355-68.