

## 원발성 간암의 분할 정위방사선치료 효과

가톨릭대학교 의과대학 방사선종양학교실\*, 경상대학교 의과대학 방사선종양학교실†,  
경상대학교 건강과학원‡, 울산대학교 의과대학 방사선종양학교실‡

최병욱\* · 강기문† · 장홍석\* · 이상욱‡ · 강영남\* · 채규영† · 최일봉\*

**목적:** 원발성 간암에서 근치적 목적의 방사선치료 결과에 대한 문헌상 보고는 드물다. 이에 저자들이 경험한 원발성 간암의 분할 정위방사선치료에 대한 결과를 보고하고자 하였다.

**대상 및 방법:** 1999년 7월부터 2002년 3월까지 원발성 간암으로 조직학적 진단을 받은 후 분할 정위방사선치료를 시행한 20명을 대상으로 후향적 분석을 하였다. 종양의 장경은 2~6.5 cm (평균: 3.8 cm)였다. 분할 정위방사선치료는 1회 조사량으로 5와 10 Gy였고 선량은 계획용 표적체적(planning target volume)에 맞추어 처방하였으며 회전중심점 선량의 85~90% 등선량 곡선에 치료를 하였다. 주 3~5회 치료하여 2주 동안 총 50 Gy를 조사하였다(중앙선량: 50 Gy). 추적관찰기간은 3~55개월(중간 추적관찰기간: 23개월)이었다.

**결과:** 전체 치료 반응률은 60%이었으며 완전 반응 4명(20%), 부분 반응 8명(40%), 안정성 병변이 8명(40%)이었다. 전체 환자의 1년 및 2년 생존율은 각각 70%, 43.1%이었으며 중앙 생존기간은 20개월이었다. 1년 및 2년 무병 생존율은 각각 65%, 32.5%이었으며 중앙 무병생존기간은 19개월이었다. 치료 부작용으로 소화장애가 16명(60%), 오심/구토가 8명(40%), 간 기능 저하가 6명(30%)에서 발생하였으나 부작용에 의한 사망은 없었다.

**결론:** 원발성 간암의 분할 정위방사선치료는 비교적 안전하고 효과적인 방법이었다. 따라서 단일 병변이면서 비교적 종양의 크기가 작은 간암에서 내과적으로 수술이 불가능하거나 수술을 거부하는 환자에서 국소 치료방법으로 고려할 수 있을 것으로 사료된다.

핵심용어: 원발성 간암, 분할 정위방사선치료

### 서 론

간에 발생하는 악성 종양의 90% 이상을 차지하는 원발성 간암은 치료를 받지 않는 경우 수 개월 내에 사망하는 치명적인 질환으로 알려져 있다.<sup>1)</sup>

간암의 치료 시 조기에 발견하여 수술 절제를 시행하는 경우 가장 높은 완치 가능성을 기대할 수 있다.<sup>2)</sup> 그러나 대부분 진단 당시에 만성간염이나 간경변증이 동반되어 근치적 절제술의 적응증이 되지 못하는 경우가 대부분이다.<sup>3,4)</sup> 수술적인 절제술 이외의 치료 방법으로 간 이식술,<sup>5)</sup> 간동맥 항암색전술,<sup>6)</sup> 경피적 에탄올 주입술,<sup>7)</sup> 고주파 열치료,<sup>8)</sup> 방사선치료<sup>9)</sup>가 단독 또는 병용치료 요법으로 시도되

고 있으나 원발성 간암에서는 아직 정립된 표준적 치료방법은 없다. 한편 지금까지 방사선치료는 고식적인 목적으로 주로 이용되어 왔었다. 그러나 최근에는 방사선치료 방법의 발달로 고식적인 방법에서 근치적인 방향의 치료로 3차원 입체방사선치료,<sup>10-12)</sup> 정위방사선치료,<sup>13-15)</sup> 양성자치료<sup>16)</sup> 등 다양한 방법이 시도되고 있다.

방사선치료 방법 중 정위방사선치료는 Leksell<sup>17)</sup>이 뇌동맥기형의 치료방법으로 시도한 이래 1990년 Lax 등<sup>18)</sup>에 의해 두개의 종양을 대상으로 정위방사선치료를 시작하였다. 정위방사선치료는 두 개강 내 질환에서 주로 이용되어 왔으나 최근 그 적용범위가 폐, 간, 췌장암 등으로 적용범위가 넓어지고 있다.<sup>13-15,19,20)</sup>

이에 저자들은 원발성 간암으로 분할 정위방사선치료를 받은 환자를 대상으로 치료 결과를 평가하고자 하였다.

이 논문은 2005년 5월 18일 접수하여 2005년 6월 13일 채택되었음.  
책임저자: 강기문, 경상대학교병원 방사선종양학과  
Tel: 055)750-8221, Fax: 055)750-8217  
E-mail: jsk92@nongae.gsnu.ac.kr

Table 1. Patient Characteristics (n=20)

Characteristic	Number of patients (%)
Gender	
Male	16 (80)
Female	4 (20)
Age (years)	
Range	43~76
Median	59
ECOG* performance status	
0~1	18 (90)
2	2 (10)
Liver cirrhosis	
Yes	16 (80)
No	4 (20)
PVT†	
Yes	4 (20)
No	14 (80)
Child class	
A	15 (75)
B	5 (25)

\*Eastern Cooperative Oncology Group, † portal vein thrombosis

## 대상 및 방법

### 1. 대상환자

1999년 7월부터 2002년 3월까지 가톨릭대학교 성모병원에서 조직학적 원발성 간암으로 진단 받은 후 분할 정위방사선치료를 받았던 20명을 대상으로 후향적 분석을 하였다.

연구대상에 포함되는 조건으로 1) 간의 전이가 없고, 2) Child's 분류 B군 이하, 3) 전신수행능력(ECOG)이 2 이하, 4) 이전에 방사선치료를 받지 않은 경우, 5) 병변의 개수가 1개인 경우로 하였다. 전체 20명 중 16명에서 간동맥 항암색전술, 경피적 에탄올 주입술, 고주파 열치료를 단독 또는 병용치료를 시행받은 환자였다. 환자들의 특성은 Table 1과 같다. 중앙 연령은 59세였으며(연령 범위: 43~76) 남자가 16명으로 많았다. 대부분 환자에서 전신상태가 양호하였으며 ECOG 0~1이 18명이었다. 복부 전산화단층촬영에서 삼차원 orthogonal diameter를 이용하여 측정된 최대 종양의 크기는 2~6.5 cm (평균: 3.8 cm)였다.

### 2. 정위방사선치료 방법

본 연구의 정위방사선치료 계획은 정위적 3차원 좌표계를 이용하여 치료조준의 정확도를 극대화하면서 주변 정상조직의 손상을 최소화하는 방법으로서 'Point Reference

System (Northwest Medical Physics Center, Seattle, USA)'을 이용하였으며 호흡조절 방법(breath hold technique)을 통하여 방사선치료를 시행하였다.<sup>15,21)</sup>

치료과정 및 방법은 다음과 같다. 먼저, 정위방사선치료 전 준비작업으로 복부초음파촬영을 이용하여 간내에 3개의 금 표지자(gold marker, 1×3 mm)를 환자의 병변과 주위 구조물을 확인한 후 3 cm 이상 간격을 두면서 숙련된 진단방사선과 전문의가 삽입하였다. 그리고 vacuum cushion을 이용한 immobilization frame을 만든 후 환자에게 호흡주기 연습을 하여 흡기때 모의촬영을 하고 복부 전산화단층촬영과 정위방사선치료때 동일한 상황에서 시행하였다. 복부 전산화단층촬영은 5 mm 간격으로 시행하였으며 이때 각각 금 표지자를 이용해서 가상의 3차원 공간 좌표계를 만든 후 그 좌표계로부터 종양의 표적 위치를 찾아내고 표적 중심을 구하였다.<sup>15)</sup> 이렇게 얻어진 자료들을 3차원 컴퓨터 치료 계획시스템(NMPE 3D RTP, Seattle, USA)에 입력하여 정위적 3차원 좌표계에서 입체 영상으로 재구성하여 적절한 등선량 곡선 및 치료 자료를 얻어 결정하였다. 계획용 표적체적 기준으로 방사선량은 85~90% 등선량 곡선에 표적이 포함되도록 하였으며, 표적체적은 종양용적과 주변 간을 최대한 보호하기 위해 종양용적에서 10 mm의 안전거리를 두는 것을 원칙으로 디자인하였다. 그리고, 복부 전산화단층촬영 후 모의 치료상에서 직교영상필름을 찍어 여기에 나타나는 3개의 각각 금표지자의 좌표를 찾아내어 이를 ISOLOC (Isocenter localization program, NMPE, seattle, USA)이라는 위치확인 컴퓨터 프로그램에 입력하게 되면 실제 표적위치와 현재 표적위치와의 차이를 계산하여 여기에서 얻어진 자료를 기준으로 micropositioner (TORSO system, NMPE, seattle, USA)를 이용하여 선형가속기 치료기의 위치를 실제 표적위치로 이동시킨 후 다시 직교영상필름을 찍어 확인하였다. 위와 같은 과정을 반복하여 오차범위가 5 mm 이내일 때 치료를 하였다.

정위방사선치료는 6-7 비동일평면빔(stationary non-coplanar beam)을 이용하여 치료 계획을 하여 조사하였으며 치료 방향에 맞추어 종양 형태에 따른 차폐물을 제작하여 STRIP (stereotactic radiotherapy with irregular port) 방법을 사용하였다. 치료 계획시 종양과 주변 장기에 대한 계획용 표적체적을 확인하여 부작용을 최소화하고자 하였다. 정위방사선치료는 6 MV 선형가속기를 이용하여 1회 5~10 Gy를 주 3~5회씩, 2주 동안 병변 부위에 조사하였으며 총 조사선량은 50 Gy였다(중앙선량: 50 Gy).

Table 2. Summary of Primary Hepatocellular Carcinoma Treated with Fractionated Stereotactic Radiotherapy (n=20)

No	Age	Sex	Tumor site	Maximum tumor size	SRT* (TD <sup>†</sup> /Fx <sup>‡</sup> /Wk <sup>§</sup> )	Response	Disease status (Survival months)
1	43	Male	Right lobe	3 cm	50/10/2	NR <sup>#</sup>	DOI <sup>††</sup> ( 5)
2	61	Male	Right lobe	5 cm	50/10/2	NR	DOI (12)
3	61	Male	Right lobe	6.5 cm	50/10/2	NR	DOI (13)
4	76	Male	Left lobe	4 cm	50/10/2	PR <sup>¶</sup>	DOI (37)
5	47	Female	Left lobe	3 cm	50/10/2	NR	DOM <sup>§§</sup> ( 9)
6	60	Male	Right lobe	2.5 cm	50/10/2	CR <sup>  </sup>	DOM (25)
7	66	Female	Right lobe	2.5 cm	50/10/2	PR	A&D <sup>**</sup> (54)
8	59	Male	Left lobe	3 cm	50/10/2	CR	NED <sup>***</sup> (34)
9	44	Male	Right lobe	3 cm	50/10/2	PR	DOI (53)
10	52	Male	Right lobe	6 cm	50/10/2	NR	DOM (16)
11	45	Male	Right lobe	5.5 cm	50/10/2	PR	A&D (58)
12	71	Female	Right lobe	3.5 cm	50/ 5/2	NR	DOI (22)
13	59	Male	Right lobe	3 cm	50/10/2	CR	DOI (23)
14	60	Male	Right lobe	6 cm	50/10/2	NR	DOI ( 3)
15	61	Male	Left lobe	2 cm	50/10/2	PR	DOI ( 3)
16	55	Male	Left lobe	6 cm	50/10/2	NR	DOM (12)
17	66	Male	Right lobe	3 cm	50/10/2	PR	DOI (20)
18	67	Male	Right lobe	3.5 cm	50/ 5/2	PR	DOI (12)
19	54	Female	Right lobe	3 cm	50/10/2	PR	A&D (27)
20	57	Male	Right lobe	2 cm	50/10/2	CR	DOI (25)

\*Stereotactic radiation therapy, † total dose, ‡ fraction, §week, ||complete response, ¶partial response, #no response, \*\*alive with disease, †† death of intercurrent disease, \*\*\* no evidence of disease, §§ death of metastatic disease

3. 반응 평가 및 통계

치료반응은 정위방사선치료 후 1개월부터 치료 후 2~3개월 간격으로 복부 전산화단층촬영과 복부 초음파를 이용하여 치료 전과 비교 관찰을 하였다. 치료 반응에 대한 분류는 치료 전과 치료 후 종양의 최대 장경 크기를 비교하여 종양이 완전히 사라진 경우를 완전 반응(complete response, CR), 종양의 크기가 50% 이상 감소한 경우나 피사시 부분 반응(partial response, PR), 종양의 크기가 50% 미만으로 감소하거나 피사, 반응이 없는 경우, 안정성 병변(stable disease, SD)으로 병변이 진행되는 경우는 진행성 병변(progressive disease, PD)으로 분류하였다. 치료에 따른 합병증을 평가하기 위하여 주 2회 진찰을 시행하였고 주 1회 일반혈액검사와 간기능 검사를 시행하였다. 치료 종료 후에는 2~4주마다 외래에서 정기 검진을 시행하였다.

통계적 분석은 SAS (Window 8e) 통계 프로그램을 이용하여 분석하였다. 생존기간은 정위방사선치료 시작일부터 마지막 외래 추적일이나 사망일까지로 하였고 무병생존기간은 정위방사선치료 시작일부터 병변이 진행되거나 사망일까지로 하였다. 생존율과 무병생존율은 Kaplan-Meier법을 이용하였다.

Table 3. Response of Primary Hepatocellular Carcinoma (n=20)

Type of response	Number of patients (%)
Complete response	4 (20)
Partial response	8 (40)
Stable disease	8 (40)

결 과

1. 치료 성적

모든 환자는 추적되었고 이들의 중앙 추적관찰기간은 23개월이었다(범위: 3~55개월). 치료 환자의 원발성 간암 정위방사선치료의 요약은 Table 2와 같다. 전체 20명 중 12명에서 부분 반응 이상을 보여 전체 반응률은 60%였다 (Table 3). 부분 반응 이상을 보인 12명 중에서 완전 반응을 보인 경우는 4명(20%)이었고, 8명(40%)에서 부분 반응을 나타내었다. 나머지 8명(40%)에서 안정성 병변을 보였으며 진행성 병변은 관찰되지 않았다. 현재 20명의 환자 중 4명이 생존하고 있다. 전체 환자의 중앙생존기간은 20개월이었으며 1년 및 2년 생존율은 70%, 43.1%이었다. 전체 환자

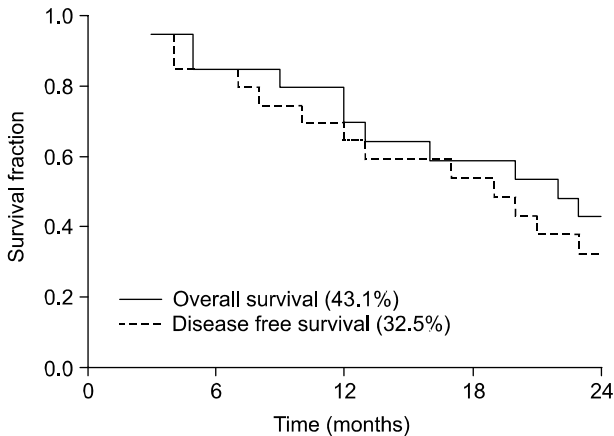


Fig. 1. Overall survival and disease free survival of 20 patients treated with fractionated stereotactic radiotherapy.

의 중앙 무병 생존기간은 19개월이었으며 1년 및 2년 무병 생존율은 65%와 32.5%이었다(Fig. 1).

2. 합병증

모든 환자가 분할 정위방사선치료를 무사히 종료 할 수 있었다. 치료와 관련된 합병증은 Table 4와 같다. 합병증은 소화불량이 12명(60%)으로 가장 많았으며 오심/구토가 8명(40%), 일시적인 경도의 간기능 저하가 6명(30%)이었으나 모두 지지요법으로 치료되었다. 혈액학적 부작용으로 백혈구 감소증과 혈소판감소가 각각 2명(10%)에서 관찰되었다. 그러나 치료에 따른 합병증으로 방사선 간염의 발생이나 사망한 환자는 없었다.

고안 및 결론

본 연구는 비교적 병변이 작고 단일 병변인 환자를 대상으로 진행하였으며 전체 20명 중 16명이 간동맥 항암색전술, 경피적 에탄올 주입술, 고주파 열치료를 단독 또는 병용치료 등의 국소치료를 받은 경험이 있는 환자들로 이러한 국소치료를 실패한 환자를 대상으로 하였다. 각각 국소치료들은 장단점을 가지고 있는데 경간동맥 항암색전술의 단점은 종양에 대한 혈관 공급이 여러 혈관과 관련이 있을 때 효과적이지 못하다. 또한 경피적 에탄올 주입술은 종양 전체 균일하게 알코올 주입하는 것이 용이하지 않은 단점이 있고 고주파 열치료를 혈관주위에 종양이 있거나 간 표면에 있는 종양은 제한점이 있다. 그러나 정위방사선치료는 비침습적이어서 침습적 방법에 의한 환자의 고통을 줄일 수 있고 출혈, 감염, 마취 등의 위험을 감수하지 않아도 되어 비교적 편안하고 안전한 치료방법이라 할 수 있으나

Table 4. Treatment Toxicity of Primary Hepatocellular Carcinoma (n=20)

Toxicity	Number of patients (%)
Dyspepsia	12 (60)
Nausea and vomiting	8 (40)
Alteration in liver function test	6 (30)
Gastroenteritis	3 (15)
Thrombocytopenia	2 (10)
Leukopenia	2 (10)

단점으로는 치료 전 방사선에 대한 종양의 반응을 미리 예측할 수 없다는 점이 있다. 하지만 본 연구 결과에 따르면 1회 조사량이 5 또는 10 Gy로 고선량을 이용할 경우 높은 국소제어율을 기대할 수 있을 것으로 생각한다.

한편 두개내 종양과 달리 두개의 종양에 대한 정위방사선치료를 적용함에 있어서 어려운 점은 병변의 목표점 설정을 하는 것이다. 그러나 이러한 것을 극복하기 위한 두개의 종양을 대상으로 한 immobilization과 verification 방법, 호흡 조절에 대한 기술의 발달로 폐암, 간암, 췌장암 등에서 보다 안전하고 효과적으로 3차원 입체방사선치료, 정위방사선치료, 양성자치료, 사이버나이프 등을 시도할 수 있게 되었다.<sup>15,16,19~24)</sup> 그 동안 정위방사선치료는 고식적인 방사선치료에 반응이 떨어졌던 다양한 뇌종양에서 시도하여 우수한 결과들을 보고하였다.<sup>25,26)</sup> 최근 들어 정위방사선치료의 적응증은 확대되어 폐암, 간암, 췌장암에 대한 시도가 활발히 진행되고 있고 폐암의 임상성적은 드물지 않게 보고되고 있다.<sup>19,20)</sup>

임상적으로 Lax<sup>18,27)</sup>는 복부종양을 대상으로 정위방사선치료를 시도하였다고 최초로 보고하였다. Blomgren 등<sup>28)</sup>은 원발성 간암 환자에서 10군데의 병변을 대상으로 정위방사선치료를 시도하여 병변의 감소와 무반응을 각각 50%에서 관찰하였으며 병변이 진행된 경우는 없었다고 보고하였다. 또한 병소의 크기가 작을수록 효과적이라고 주장하여 간암에서의 치료 가능성을 제시하였다. Sato 등<sup>13)</sup>은 원발성 및 전이성 간암으로 23군데의 병변을 1~2주간에 걸쳐 50 Gy 분할 정위방사선치료를 시행하여 100% 국소제어율을 보여 효과적인 치료방법이었음을 발표하였다. 또한 Herfarth<sup>14)</sup> 등은 원발성 및 전이성 간암을 대상으로 14~26 Gy의 단일 정위방사선치료를 시행하여 98%의 국소제어율을 보여 부작용이 적으며 치료에 도움이 되었다고 하였다. 이들의 결과를 토대로 본 연구가 진행되었다. 본 연구 결과에서 보면 원발성 간암으로 분할 정위방사선치료를 시행한 결과 국소제어율이 60%로 상대적으로 낮은 결과를 보였으나 본 연구에서는 치료반응을 50% 이상의 병변이

감소한 경우 국소제어(완전 반응+부분 반응)로 정의하였으며 대상 환자 중 진행성 병변은 관찰되지 않아 정위방사선치료에 전부에서 치료에 반응하였음을 확인할 수 있었다. 또한 부분 반응을 보였던 대부분의 종양이 3 cm이하의 크기였음을 감안할 때 정위방사선치료는 종양의 크기가 작을수록 보다 더 효과적이라 생각되었다. 그러나 간은 호흡에 의해 움직이는 장기 중의 하나로 1회 조사량이 큰 정위방사선치료는 간의 움직임을 최소화 할 수 있는 방법에 대한 연구가 필요하다고 생각했다. 또한 간암의 정위방사선치료에 있어서는 일회 선량, 분할횟수 및 총 선량 등의 최적 치료 계획이 알려져 있지 않기 때문에 추후 이에 대한 검증이 필요할 것으로 사료되었다.

결론적으로 원발성 간암에서 내과적으로 수술이 불가능하거나 수술을 거부하는 환자에서 국소 치료방법으로 분할 정위방사선치료가 비교적 효과적이면서 안전하게 적용할 수 있는 치료방법임을 확인할 수 있었다. 그러나 향후 적용범위의 확대를 통한 보다 많은 환자와 장기적인 추적 관찰을 통해 정위방사선치료가 원발성 간암 치료방법으로 명확하게 평가하고 국소제어율과 생존율에 대한 기존의 치료방법과의 비교연구 등이 필요할 것으로 사료되었다.

### 참 고 문 헌

- Okuda K, Ohtsuki T, Obata H, et al. Natural histology of hepatocellular carcinoma and prognosis in relation to treatment. study of 850 patients. *Cancer* 1985;56:918-928
- Bruix J. Treatment of hepatocellular carcinoma. *Hepatology* 1997;25:259-262
- The liver cancer study group of Japan. Primary liver cancer in Japan: clinicopathologic features and results of surgical treatment. *An Surg* 1990;211:277-287
- Yamanaka N, Okamoto E, Toyosaka A, et al. Prognostic factors after hepatectomy for hepatocellular carcinomas. *Cancer* 1990;65:1104-1110
- Bismuth H, Chiche L, Adam R, Castaing D, Diamond T, Dennison A. Liver resection versus transplantation for hepatocellular carcinoma in cirrhotic patients. *Ann Surg* 1993;218:145-151
- Matsui O, Kadoya M, Yoshikawa J, et al. Small hepatocellular carcinoma: treatment with subsegmental transcatheter arterial embolization. *Radiology* 1993;188:79-83
- Orlando A, Cottone M, Virdone R, et al. Treatment of small hepatocellular carcinoma associated with cirrhosis by percutaneous ethanol injection: a trial with a comparison group. *Scan J Gastroenterol* 1997;32:595-603
- Horigome H, Nomura T, Nakao H, et al. Percutaneous radiofrequency ablation therapy using a clustered electrode for malignant liver tumors. *J Clin Gastroenterol* 2001;32:418-422
- Cheng JC, Chuang VP, Cheng SH, et al. Local radiotherapy with or without transcatheter arterial chemoembolization for patients with unresectable hepatocellular carcinoma. *Int J Radiat Oncol Biol Phys* 2000;47:435-442
- Seong J, Park HC, Han KH, et al. Clinical results of 3-dimensional conformal radiotherapy combined with transarterial chemoembolization for hepatocellular carcinoma in the cirrhotic patients. *Hepatol Res* 2003;27:30-35
- Wada H, Takai Y, Nemoto K, Yamada S. Univariate analysis of factors correlated with tumor control probability of three dimensional conformal hypofractionated high dose radiotherapy for small pulmonary or hepatic tumors. *Int J Radiat Oncol Biol Phys* 2004;58:1114-1120
- Keum KC, Park HC, Seong JS, et al. Preliminary results of 3 dimensional conformal radiotherapy for primary unresectable hepatocellular carcinoma. *J Korean Soc Ther Radiol Oncol* 2002;20:123-129
- Sato M, Uematsu M, Yamamoto F, et al. Feasibility of frameless stereotactic high dose radiation therapy for primary or metastatic liver cancer. *J Radiosurg* 1998;1:233-238
- Herfarth KK, Debus J, Lohr F, et al. Stereotactic single dose radiation therapy of liver tumors: results of a phase I/II trial. *J Clin Oncol* 2001;19:164-170
- Kang KM, Choi IB, Kim IA, et al. Preliminary result in patients with primary hepatoma treated with stereotactic radiotherapy. *J Korean Soc Ther Radiol Oncol* 2001;19:34-39
- Bush DA, Hillebrand DJ, Slater JM, Slater JD. High dose proton beam radiotherapy of hepatocellular carcinoma: preliminary results of a phase II trial. *Gastroenterol* 2004;127:S189-S193
- Leksell L. The stereotaxic method and radiosurgery of the brain. *Acta Chir Scand* 1951;102:316-319
- Lax I, Blomgren H, Naslund I, Svanstrom R. Stereotactic radiotherapy of malignancies in the abdomen. Methodological aspects. *Acta Oncol* 1994;33:677-683
- Lee SW, Choi EK, Park HJ, et al. Stereotactic body frame based fractionated radiosurgery on consecutive days for primary or metastatic tumors in the lung. *Lung Cancer* 2003;40:309-315
- Umatsu M, Shioda A, Tahara K, et al. Focal, high dose, and fractionated modified stereotactic radiation therapy for lung carcinoma patients. *Cancer* 1998;82:1062-1070
- Jones D, Christopherson DA, Washington JT, et al. A frameless method for stereotactic radiotherapy. *Br J Radiol* 1993;66:1142-1150
- Murphy MJ, Marthin D, Whyte R, Hai J, Ozhasoglu C, Le QT. The effectiveness of breath holding to stabilize lung and pancreas tumors during radiotherapy. *Int J Radiat Oncol Biol Phys* 2002;53:475-482
- Nagata Y, Negoro Y, Aoli Y, et al. Clinical outcomes of 3D conformal hypofractionated single high dose radiotherapy for one or two lung tumors using a stereotactic body frame. *Int J Radiat Oncol Biol Phys* 2002;52:1041-1046
- Koong AC, Le QT, Ho A, et al. Phase I study stereotactic radiosurgery in a patients with locally advanced pancreatic cancer. *Int J Radiat Oncol Biol Phys* 2004;58:1017-1021
- Sims E, Doughty D, Macaulay E, et al. Stereotactically de-

- livered cranial radiation therapy: a ten-year experience of linac-based radiosurgery in the UK. Clin Oncol 1999;11:303-320
26. Ulm AJ, Friedman WA, Bova FJ, Bradshaw P, Amdur RJ, Mendenhall WM. Linear accelerator radiosurgery in the treatment of brain metastases. Neurosurgery 2004;55:1076-1085
27. Lax I, Blomgren H, Larson D, Naslund I. Extracranial stereotactic radiosurgery of localized targets. J Radiosurg 1998; 66:1142-1150
28. Blomgren H, Lax I, Naslund I, Svanstrom R. Stereotactic high dose fraction radiation therapy of extracranial tumors using an accelerator. Acta Oncol 1995;34:861-870

---

**Abstract**

## **Effects of Fractionated Stereotactic Radiotherapy for Primary Hepatocellular Carcinoma**

Byeong Ock Choi, M.D.\*, Ki Mun Kang, M.D.<sup>†</sup>, Hong Seok Jang, M.D.\*, Sang-wook Lee, M.D.<sup>‡</sup>, Young Nam Kang, M.S.\*, Gyu Young Chai, M.D.<sup>†</sup> and Ihl Bhong Choi, M.D.\*

\*Department of Radiation Oncology, The Catholic University of Korea College of Medicine, Seoul,

<sup>†</sup>Department of Radiation Oncology, Gyeongsang National University College of Medicine,

<sup>‡</sup>Gyeongsang Institute of Health Sciences, Jinju, <sup>\*</sup>Department of Radiation Oncology, University of Ulsan, Asan Medical Center, Seoul, Korea

**Purpose:** Reports on the outcome of curative radiotherapy for the primary hepatocellular carcinoma (HCC) are rarely encountered in the literature. In this study, we report our experience of a clinical trial where fractionated stereotactic radiotherapy (SRT) was used in treating a primary HCC.

**Materials and Methods:** A retrospective analysis was performed on 20 patients who had been histologically diagnosed as HCC and treated by fractionated SRT. The long diameter of tumor measured by CT was 2~6.5 cm (average: 3.8 cm). A single dose of radiation used in fractionated SRT was 5 or 10 Gy; each dose was prescribed based on the planning target volume and normalized to 85~99% isocenter dose. Patients were treated 3~5 times per week for 2 weeks, with each receiving a total dose of 50 Gy (the median dose: 50 Gy). The follow up period was 3~55 months (the median follow up period: 23 months).

**Results:** The response rate was 60% (12 patients), with 4 patients showing complete response (20%), 8 patients showing partial response (40%), and 8 patients showing stable disease (40%). The 1-year and 2-year survival rates were 70.0% and 43.1%, respectively, and the median survival time was 20 months. The 1-year and 2-year disease free survival rates were 65% and 32.5%, respectively, and the median disease-free survival rate was 19 months. Some acute complications of the treatment were noted as follows: dyspepsia in 12 patients (60%), nausea/emesis in 8 patients (40%), and transient liver function impairment in 6 patients (30%). However, there was no treatment related death.

**Conclusion:** The study indicates that fractionated SRT is a relatively safe and effective method for treating primary HCC. Thus, fractionated SRT may be suggested as a local treatment for HCC of small lesion and containing a single lesion, when the patients are inoperable or operation is refused by the patients. We thought that fractionated SRT is a challenging treatment modality for the HCC.

---

Key Words: Hepatocellular carcinoma, Fractionated stereotactic radiotherapy