

한국 정상 성인의 흉배신경 전도검사

아주대학교 의과대학 재활의학교실

이종빈 · 나은우 · 임신영 · 이일영 · 문도준 · 윤승현 · 이우련

– Abstract –

Thoracodorsal Nerve Conduction Study of Healthy Korean Adults: Reference Value

Jong Bin Lee, M.D., Ueon Woo Rah, M.D., Shin Young Yim, M.D., Il Yung Lee, M.D.,
Do Jun Moon, M.D., Seung Hyun Yoon, M.D., Yu Ryun Lee, M.D.

Department of Physical Medicine and Rehabilitation, Ajou University School of Medicine

Objectives: To establish the thoracodorsal nerve conduction study and to determine the reference value in healthy Korean adults.

Methods: Eighty extremities in forty healthy adults (mean age, 23.67 ± 2.59 years) were evaluated with the thoracodorsal nerve conduction study. Subjects were laid in the supine position with their arms abducted to 90 degrees. The thoracodorsal nerve was stimulated at the axilla and Erb's point with recording over the latissimus dorsi muscle. The recording electrode was placed at the intersection of a horizontal line drawing from inferior angle of the scapula and the posterior axillary line. The reference electrode was placed on the ipsilateral flank and the ground electrode was placed in the lateral chest wall.

Results: The latency and amplitude for the axillary stimulation were 1.93 ± 0.24 (range, 1.30-2.42) msec and 4.42 ± 2.30 mV. The latency and amplitude for Erb's stimulation were 3.31 ± 0.31 (range, 2.72-4.32) msec and 8.23 ± 2.83 mV. The conduction velocity was 88.08 ± 11.64 m/sec.

Conclusions: The CMAP of thoracodorsal nerve was readily obtained in all subjects. The thoracodorsal nerve conduction technique used in this study and the reference values may help to assess isolated thoracodorsal nerve neuropathy and brachial plexopathy.

Key Words: Thoracodorsal nerve, Electromyography, Nerve conduction study, Brachial plexopathy

서 론

흉배신경은 제 6, 7, 8번 경수 신경근에서 유래된 상완신경총의 후신경삭에서 발생하여 앞톱니근(serratus anterior muscle)의 표면과 어깨밑근(subscapularis muscle) 심부에서 흉벽의 후측면을 따라 주행한 후 넓은등근(latissimus dorsi muscle)에 분포한다. 넓은등근은 제 6-12번 흉추 및 제 1-5번 요추의 극돌기, 극돌기상인대(supraspinous ligament), 장골능선(iliac

crest), 하부 4개의 늑골에서 기시하며, 상완골의 결절간구(intertubercular groove)의 하부에 종지한다. 넓은등근은 견관절의 신전근, 내전근 및 강력한 내회전근으로서 작용하며 견갑골의 하강과 수축 및 아래로의 회전에도 관여한다.¹

상완신경총의 여러 분지들을 검사하는 신경전도검사의 방법과 한국 정상 성인에서의 참고치가 보고되었지만, 현재까지 한국 정상 성인에서의 흉배신경 전도검사의 방법과 참고치는 보고되지 않았다. 이에 본 저자들

Address reprint requests to **Do Jun Moon, M.D.**

Department of Physical Medicine and Rehabilitation, Ajou University School of Medicine

5 San Woncheon-dong, Youngtong-gu, Suwon-si, 442-721, Korea

TEL : 82-31-219-5508, FAX : 82-31-219-5508, E-mail : moondo1010@empal.com

은 비교적 일정한 연령 범위 내의 한국 정상 성인에서 흉배신경 전도검사를 시행하여 참고치를 구하고, 향후 상완신경총 손상과 흉배신경 단독 손상을 연구하는 기초자료로 활용하고자 하였다.

연구대상 및 방법

신경근육계 질환 및 내과적 질환이 없는 정상 성인 40명(남자 20명, 여자 20명)의 80지를 대상으로 하였으며 연령분포는 20세에서 29세로 평균연령은 23.67 ± 2.59 세였다(Table 1). 검사는 Sapphire Premier® (Oxford-Medelec Inc., UK) 근전도 기기를 사용하여 이루어졌다. 주파수 여과범위는 3 Hz에서 10 kHz였고 소인속도는 1 msec/div, 기록민감도는 2 mV/div이었으며 자극기간은 0.2 msec로 설정하였다. 피검자는 양와위로 누운 상태에서 검사할 팔의 견관절을 90도로 외전되게 하여 검사를 시행하였다. 표면전극을 이용하여, 활성기록전극은 견갑골의 아래각에서 그은 수평선과 후액와선이 만나는 부위인 넓은등근 위에 부착하였고 기준전극은 동측의 옆구리의 장골과 늑골 중간 부위에, 접지전극은 흉벽의 측면에 부착하였다. 흉배신경 자극은 액와(axilla)와 Erb's point에서 가

하였고(Fig. 1), 각각 5회의 자극을 가하여 얻어진 복합근활동전위의 기시잠시와 진폭의 평균값을 구하였다. 자극전극과 활성기록전극까지의 거리는 줄자를 사용하여 측정하였고, obstetric caliper를 사용하여 Erb's point에서 액와까지의 거리를 측정하였다. 전기자극은 초최대자극(supramaximal stimulation)을 주어서 시행하였으며 좌우 양측에서 각각의 복합근활동전위를 구하였다. 표면온도가 32 °C 이하가 되지 않게 실내온도를 유지하였다.

통계 분석은 윈도우용 SPSS version 10.0 통계프로그램을 이용하였으며 양측 차이를 비교하기 위하여 Paired student's t test를 사용하였다.

결 과

검사에 참여한 40명의 80지 모두에서 복합근활동전위가 유발되었다. 액와부 자극으로 기록한 기시잠시와 진폭의 평균은, 남자에서 각각 1.91 ± 0.26 msec(우측 1.89 ± 0.26 msec, 좌측 1.93 ± 0.27 msec), 5.30 ± 2.71 mV(우측 5.75 ± 3.10 mV, 좌측 4.86 ± 2.25 mV)였다. 여자에서는 각각 1.95 ± 0.22 msec(우측 1.95 ± 0.24 msec, 좌측 1.95 ± 0.22 msec), 3.53 ± 1.32 mV(우측 3.52 ± 1.29 mV, 좌측 3.53 ± 1.38 mV)였다. Erb's point에서 자극하여 기록한 복합근활동전위의 기시잠시와 진폭은, 남자에서 각각 3.38 ± 0.30 msec(우측 3.33 ± 0.30 msec, 좌측 3.43 ± 0.31 msec), 9.97 ± 2.49 mV(우측 10.57 ± 2.62 mV, 좌측 9.37 ± 2.25 mV)였다. 여자에서는 각각 3.23 ± 0.30 msec(우측 3.22 ± 0.26 msec, 좌측 3.25 ± 0.34 msec), 6.49 ± 1.95 mV(우측 6.78 ± 2.00 mV, 좌측 6.21 ± 1.92 mV)였다. 흉배신경의 액와와 Erb's point 사이의 전도속도 평균값은, 남자에서 88.42 ± 12.50 m/sec (우측 88.86 ± 12.36 m/sec, 좌측 87.99 ± 12.96 m/sec)이었고 여자에서는 87.74 ± 10.86 m/sec (우측 88.33 ± 11.17 m/sec, 좌측 87.15 ± 10.80 m/sec)였다(Table 3). 남녀간의 흉배신경의 전도속도 및 기시잠시 사이에는 통계적으로 유

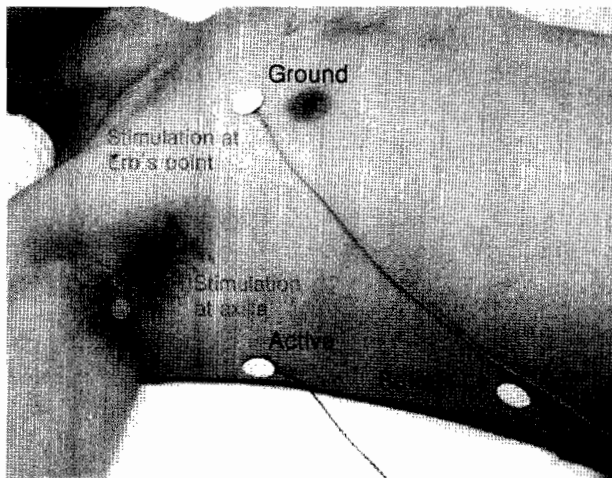


Fig. 1. Setting for Thoracodorsal Nerve Conduction Study

Table 1. Demographic Features of Subjects

	Male	Female	Total
Number	20	20	40
Age (years)	25.40 ± 2.41	21.95 ± 1.28	23.67 ± 2.59
Height (cm)	173.60 ± 5.42	160.32 ± 4.50	166.96 ± 8.33
Weight (kg)	68.08 ± 8.47	53.76 ± 7.42	60.93 ± 10.69
Temperature (°C)	34.72 ± 0.77	34.34 ± 0.56	34.53 ± 0.69

Values are mean \pm S.D.

의한 차이가 없었으나 진폭 사이에는 통계적으로 유의한 차이가 있었다. 좌우의 흉배신경의 전도속도, 기시잠시 및 진폭 사이에는 통계학적으로 유의한 차이가 없었다(p>0.05).

고 찰

상완신경총은 제 5-8번 경수 및 제 2번 흉수 신경근의 제 1차 복측 분지로 이루어지며 신경간(trunk), 신경간부(division), 신경삭(cord)을 이루는 해부학적으로 복잡한 구조물이다. 상완신경총은 상지 근위부에 위치하는 복잡한 구조물이므로, 병소의 위치를 정확히 알아내고 손상 정도를 평가하는 것은 다른 말초신경 손상에 비하여 매우 어렵다. 상완신경총 병변의 진단 방법으로 전기진단검사, 자기공명 촬영, 척수강 조영술 등이 있으나, 전기생리학적인 평가를 할 수 있는 전기진단검사가 가장 도움이 된다. 상완신경총 손상의 병태생

리는 주로 축삭 손실(axonal loss)이며 축삭 손상의 정도를 판단하는데 가장 중요한 척도는 복합근활동전위와 감각신경활동전위의 진폭이다.²

상완신경총내에서 주행하는 신경섬유는 견인, 신장, 압박, 열상, 허혈, 방사선 조사, 종양, 수술 등의 여러 요인에 의하여 손상될 수 있다.³ 흉배신경의 경우 상완신경총 손상 시 신경간 또는 신경간부에서, 또는 후신경삭에서 손상될 수 있다. 또한 유방암 수술 등과 같은 외과적 치료에서 액와 절제(axillary dissection)에 의해 흉배신경이 손상될 가능성이 있다. 근치 액와림프절제술 시에는 해부학적으로 한정된 액와 조직을 제거하는데 그 경계는 위쪽으로는 액와정맥, 외측으로는 넓은 등근, 내측으로는 앞톱니근(serratus anterior muscle)에 해당한다.⁴ 액와절제술 후에 다양한 정도의 조직이 장흉신경과 흉배신경 사이에 남게 되는데, 이러한 두 신경간의 조직에는 림프절이 67%, 전이된 림프절이 10%의 빈도로 발견된다. 그러므로 이러한 신경간 조직 제거는 유방암 환자에서 보조치료에 관한 결정과 예후를 최대화하기 위하여 추천되고 있는데 이럴 경우 장흉신경과 흉배신경의 손상 가능성은 더 커진다고 하였다.⁵

장흉신경 단독 손상에 관한 보고는 한 등⁶에 의해 보고된 바가 있다. 전기진단검사 및 임상조건을 통하여 장흉신경 단독 손상으로 진단 받았던 10명 중 급성 손상 및 압박 등에 의한 외상이 3명, 수술 후 손상이 4명, 원인 불명이 3명이었다. 외상에 의한 신경 손상이 아닌 경우, 장흉신경 단독 손상의 기전은 비특이적 신경염인 신경성 근위축증(neuralgic amyotrophy)의 일종으로 발생하거나, 반복되는 신경의 견인에 의한 손상으로 여겨진다고 하였다.

Table 2. EMG setting for Procedure

EMG machine: Sapphire Premiere® (Oxford-Medelec Inc., UK)
Recording electrode: Disposable disc electrode
Stimulation duration: 0.2 msec
Frequency filter: 3 Hz-10 kHz
Sweep speed: 1 msec/division
Sensitivity: 2 mV/division

Table 3. Results of Thoracodorsal Nerve Conduction Study

	Male		Female	
	Right	Left	Right	Left
CMAP ¹⁾ amplitude (mV)				
at axilla ²⁾	5.75 ± 3.10*	4.86 ± 2.25*	3.52 ± 1.29*	3.53 ± 1.38*
at Erb' s ³⁾	10.57 ± 2.62*	9.37 ± 2.25*	6.78 ± 2.00*	6.21 ± 1.92*
CMAP ¹⁾ latency (msec)				
at axilla ²⁾	1.89 ± 0.26	1.93 ± 0.27	1.95 ± 0.24	1.95 ± 0.22
at Erb' s ³⁾	3.33 ± 0.30	3.43 ± 0.31	3.22 ± 0.26	3.25 ± 0.34
Distance (cm)				
axilla-Erb' s point	12.65 ± 1.80	12.93 ± 1.84	11.13 ± 1.43	11.15 ± 1.54
Conduction velocity (m/s)	88.86 ± 12.36	87.99 ± 12.96	88.33 ± 11.17	87.15 ± 10.80

1. CMAP: compound muscle action potential

2. at axilla: stimulation at axilla

3. at Erb' s: stimulation at Erb' s point

Values are mean ± S.D.

*p<0.05 (statistically significant difference of CMAP amplitude between male and female)

하지만 흉배신경 단독 손상에 관한 보고는 아직까지 없는 실정이다. 이는 흉배신경 전도검사를 위한 쉬운 검사법이 없었기 때문일 수도 있다. 흉배신경 전도검사를 위한 방법으로 마 등⁷은 활성기록전극으로 침전극을 이용한 방법을 제시하고 있는데, 22세에서 73세 성인을 대상으로 하여 흉배신경 전도검사를 시행하였는데 Erb's point를 자극하여 그 기시잠시가 3.9 ± 0.4 msec 나왔다. 이 값은 본 연구의 기시잠시보다는 지연되어있는데 본 연구에서는 20대의 젊은 성인만을 대상으로 하였기 때문으로 추측된다. 또한 마 등⁷의 보고에서는 활성기록전극으로 침전극을 사용하였기 때문에 이 검사법으로는 축삭 손실의 정도를 알기 어려운 문제가 있다. 이에 반해 본 연구에서는 표면전극을 사용하여 진폭을 구하였으며 이는 신경섬유의 수를 반영하는 것으로서 손상 정도나 예후를 가늠할 수 있게 된다. 복합근활동전위의 진폭이 정상 측면보다 50% 이상의 감소될 경우, 다른 유사한 전도 검사처럼, 축삭손실이 일어났다는 증거로서 사용될 수 있을 것이다.^{8,9}

Wu 등¹⁰은 30명의 성인(22세~63세)을 대상으로 하여 본 연구와 동일한 방법을 사용하였고 액와부 자극으로 기시잠시가 1.9 ± 0.4 (범위, 1.2~2.7) msec, Erb's point 자극으로 3.6 ± 0.4 (범위, 2.8~4.5) msec였다. 복합근활동전위의 진폭은 우측에서 4.1 ± 1.8 (범위, 1.4~10.2) mV였고 좌측에서는 3.9 ± 1.4 (범위, 1.2~6.8) mV였다. 이 값은 본 연구에서 구한 값과 큰 차이가 없었다.

본 연구에서 넓은등근의 복합근활동전위의 진폭은 액와부에서 자극했을 때보다 Erb's point에서 자극했을 때 더 크게 나왔다. 그것은 대원근(teres major muscle), 소원근(teres minor muscle), 앞톱니근(serra-

tus anterior muscle), 가시아래근(infraspinatus muscle)과 같은 주변 근육의 볼륨전도(volume conduction) 때문으로 생각한다.¹⁰

결 론

본 연구에서는 비교적 일정한 연령 범위 내의 한국 정상성인에서 흉배신경 전도검사를 시행하였으며 모든 대상에서 잠시의 변화가 적고 일관성 있는 전위가 유발되었다. 본 저자들이 제시한 흉배신경 전도검사의 방법과 참고치(Table 4)는 향후 상완신경총 손상과 흉배신경 단독 손상을 연구하는데 도움을 줄 수 있을 것으로 생각한다.

참고문헌

1. Perry J: Muscle control of the shoulder. In Rowe C, editor. The shoulder, New York: Churchill Livingstone, 1988, pp17-34.
2. 박동식: 상완신경총 손상의 전기진단. 대한근전도·전기진단학회지 2002; 4:1-7.
3. 박은숙, 조민제, 박동식, 신경순: 상완신경총 손상의 임상적 고찰. 대한재활의학회지 1988; 12: 52-57.
4. Khatri VP, Hurd T, Edge SB: Simple technique of early identification of the thoracodorsal nerve during axillary dissection. J Surg Oncol 2001; 76: 141-142.
5. Mostafa A, Mokbel K, Engledow A, Leris CA, Choy C, Wells C, Carpenter R: Is dissection of the internerve tissue during axillary lymphadenectomy for breast cancer necessary? Eur J Surg Oncol 2000; 26: 153-154.
6. 한태륜, 김진호, 백남종: 단독 장흉신경 손상의 임상 및 근전도적 소견에 관한 고찰. 대한재활의학회지 1993; 17: 572-577.
7. Liveson JA, Ma DM: Laboratory reference for clinical neurophysiology, 1992, pp57-59.
8. Eisen A: Electrodiagnosis of radiculopathies. Neurol Clin 1985; 3: 495-510.
9. Felsenthal G: An overview of the clinical application of electromyography and nerve conduction techniques. Md State Med J 1982; 31(11): 60-62.
10. Wu PB, Robinson T, Kingery WS, Date ES: Thoracodorsal nerve conduction study. Am J Phys Med Rehabil 1998; 77: 296-298.

Table 4. Reference Values of Thoracodorsal Nerve Conduction Study

	Reference value
CMAP ¹⁾ amplitude (mV)	
at axilla ²⁾	4.42 ± 2.30
at Erb's ³⁾	8.23 ± 2.83
CMAP ¹⁾ latency (msec)	
at axilla ²⁾ [8-11cm]	1.93 ± 0.24 (1.30-2.42)
at Erb's ³⁾	3.31 ± 0.31 (2.72-4.32)
Conduction velocity (m/s)	88.08 ± 11.64

1. CMAP: compound muscle action potential

2. at axilla: stimulation at axilla

3. at Erb's: stimulation at Erb's point

Values are mean \pm S.D.